

IX

**SISTEMA
VASCULAR
PERIFÉRICO**

IX 1 Arteriopatías oclusivas periféricas

Dr. R. Aisenberg

IX 2 Patología quirúrgica de la aorta abdominal

Dr. M. Cerezo

IX 3 Flebopatías de miembros inferiores

Dres. J. Moscardi y E. Deluca

IX 4 Maniobras semiológicas para várices

Dr. A. Inchauspe

IX 5 Úlcera venosa

Dres. A. Inchauspe y A. Suarez

IX 6 Linfedema

Dres. A. Inchauspe y A. Suárez

ARTERIOPATÍAS OCLUSIVAS PERIFÉRICAS

Dr. R. Aisenberg

Introducción

En este capítulo he intentado dar una idea conceptual clara y concisa sobre las distintas patologías que afectan al sistema arterial periférico, y un criterio actualizado sobre el diagnóstico y respectivas indicaciones terapéuticas y sus posibilidades.

Esta síntesis está basada en la experiencia propia y en el estudio y selección de trabajos ajenos.

El termino *arteriopatía periférica* (AP) alude a las patologías que, como la aterosclerosis u otras, dificultan el riego sanguíneo arterial dirigido a las extremidades. Utilizar la expresión *vasculopatía periférica* es totalmente inespecífico ya que abarca enfermedades que afectan a los vasos sanguíneos, no sólo arterias, sino también venas y linfáticos.

La arteriopatía periférica oclusiva, en especial la de los miembros inferiores, resiste la natural tendencia a encasillamientos esquemáticos; por eso la responsabilidad del clínico y el cirujano reside en el exhaustivo examen clínico, la indicación del estudio complementario correcto, el diagnóstico de certeza y el tratamiento más conveniente. De todo ello depende la viabilidad de los miembros afectados y en muchos casos la vida de los pacientes. De cualquier forma, como conclusión intentaré algún algoritmo que ayude a sintetizar y sistematizar esta enfermedad.

Debemos diferenciar las AP agudas y las crónicas, si bien en algunas circunstancias se encuentran ligadas.

Fisiopatología de las arteriopatías oclusivas

Es la consecuencia directa del estrechamiento progresivo de las arterias por acumulación de placas de ateromas (depósitos lipídicos y de calcio) que se originan en la íntima de las mismas y proliferan hacia la luz de ellas; o bien por la oclusión súbita de las arterias.

Aunque la AP es la causa subyacente principal, la baja presión de perfusión, aguda o crónica, activa un número de complejas respuestas macro y microcirculatorias locales, que tienen que ver con el aporte de oxígeno a los tejidos, y que son la causa final de la claudicación intermitente, el dolor de reposo y los trastornos tróficos.

Arteriopatía periférica oclusiva crónica

El síndrome de isquemia crónica es la traducción de una obliteración arterial progresiva, la que conduce, paulatinamente, a un déficit crónico de aporte sanguíneo a los tejidos cuya irrigación corresponde a la o las arterias afectadas. Al ser la instauración lenta, el organismo trata de acomodarse a ella y la circulación colateral se dilata para compensar, en lo posible, la obliteración del tronco principal.

Al no ser, la isquemia, de instalación brusca y por tanto el espasmo arterial poco frecuente, la clínica es completamente diferente a la del cuadro de isquemia aguda.

Epidemiología

La prevalencia de la arteriopatía periférica (AP) oscila entre el 4,6% y el 29%. Se detecta en más del 20% de los sujetos mayores de 70 años y en un 27% más entre los varones que entre las mujeres. Es probable que la incidencia sea aun mayor si analizamos los sujetos asintomáticos ya que tan solo un tercio o la mitad de las AP presentan síntomas de claudicación intermitente. La prevalencia e incidencia de este síntoma aumenta con la edad.

La isquemia crítica, de los miembros inferiores, se calcula en 400 a 450 por millón de habitantes al año y un dato preocupante: las amputaciones, por ésta, varían de 120 a 250 por millón y por año.

Contribución de los factores de riesgo

Los factores de riesgo modificables (los no modificables son edad, sexo y carga genética) asociados a la aterosclerosis coronaria también contribuyen a la arteriopatía periférica. El tabaquismo, la diabetes mellitus, la dislipemia, la obesidad, la hipertensión arterial, la hiperhomocisteinemia y situaciones de hipercoagulabilidad acentúan el riesgo de AP (hoy se conocen todos estos factores internos como “síndrome metabólico”). El riesgo de contraer una AP es del doble al quíntuple entre los fumadores (del 84% al 90% de los pacientes con claudicación son fumadores). La progresión de la enfermedad a la isquemia crítica de las extremidades y la pérdida del miembro es más probable en los pacientes que siguen fumando que en los que dejan. El tabaco aumenta más la probabilidad de sufrir una AP que una enfermedad coronaria. La aterosclerosis se presenta aproximadamente 10 años antes en los pacientes diabéticos, estos suelen tener una AP extensa y grave y una mayor propensión a la calcificación vascular. La afectación de las arterias femoral y poplítea es parecida al del resto de las personas, pero la enfermedad distal en las arterias tibial y peronea se da con mayor frecuencia. El riesgo de contraer una AP aumenta el doble al cuádruple en la diabetes y por cada aumento de 1% de la hemoglobina glicosilada se produce un incremento del 25% de AP. Entre los pacientes con una AP, los diabéticos tienen más probabilidad de sufrir una amputación que el resto.

Las alteraciones del metabolismo lipídico también están asociadas a una mayor prevalencia de AP. Las elevaciones del colesterol total o LDL aumentan el riesgo de sufrir AP y claudicación intermitente. Las elevadas concentraciones de triglicéridos confieren un riesgo doble de sufrir una AP, existe una marcada asociación entre los valores más altos y el peligro más marcado de una isquemia crítica de la extremidad.

Cuantos más factores de riesgo participan, más se agrava el riesgo de AP y claudicación intermitente. En un varón, de 70 años de edad, cuyo único factor de riesgo es el tabaco, la posibilidad de claudicación es del 2,5%, frente al 0,8% de los no fumadores en un periodo de 4 años. Si al hábito tabáquico le agregamos hipertensión, dislipemia y diabetes, el riesgo asciende al 24% a los 4 años. Observaciones semejantes pueden aplicarse a las mujeres.

Cuadro clínico

Síntomas y signos

Los síntomas cardinales de la AP son la claudicación intermitente y el dolor en reposo, a los que le siguen las lesiones tróficas.

La claudicación intermitente, cuya primera descripción pertenece a Bouley, veterinario, que en 1831 la observó en caballos, sigue teniendo vigencia para el hombre en las palabras de Charcot (1858): “impotencia muscular dolorosa, no existente en el estado de reposo, que se presenta por accesos determinados durante la función del miembro, es decir la marcha”. En esencia, consiste en el dolor que se origina en un grupo muscular que trabaja en condiciones deficitarias de oxigenación. De acuerdo a la ubicación del dolor podemos deducir, con cierto grado de certeza, la altura de la suboclusión u oclusión: el dolor o claudicación del muslo y/o la región glútea es significativo de las lesiones a nivel aortoiliaco; la claudicación o dolor de las pantorrillas es común de las oclusiones en el sector de la arteria femoral superficial. En circunstancias pueden coexistir las lesiones múltiples con combinación de síntomas. Leeremos y escucharemos a menudo la frase “marcha del mirador de vidrieras”, y esto nos demostrará que, el individuo, afectado por el dolor en su miembro inferior, debe detener la marcha, cada determinada cantidad de metros (menor cuanto mayor es la oclusión); para que el dolor desaparezca y luego retomar la misma.

Ante una claudicación intermitente debemos descartar otras causas de dolor que no son de origen vascular: las radiculopatías lumbosacras, las estenosis vertebrales y las hernias de disco pueden originar dolor en la región glútea, la cadera, el muslo, la pantorrilla o el pie durante la marcha, muchas veces después de recorrer distancias muy cortas; o incluso durante la bipedestación. Las alteraciones de la columna lumbosacra y las AP afectan en forma predominante a los ancianos, de allí que puedan coexistir en la misma persona.

El dolor en reposo sigue cronológicamente a la claudicación intermitente y surge de la isquemia crítica de las extremidades, cuyo riego sanguíneo no es suficiente para las necesidades metabólicas en reposo. Lo típico es que los pacientes relaten una sensación de dolor o parestesias en el pie o los dedos de la extremidad afectada. El

malestar empeora con la elevación de la pierna y mejora al bajarla, esto por los efectos de la gravedad sobre la presión de perfusión. Los pacientes suelen permanecer sentados en el borde de la cama y hasta dormir en esta posición, lo que justifica el importante edema distal que encontramos en el miembro afectado. Su valor radica en que, su aparición, determina la irreversibilidad del proceso isquémico y marca el inicio del sufrimiento tisular. Es poco frecuente observar que un paciente pueda permanecer mucho tiempo con dolor en reposo y que no aparezcan ulceraciones y/o gangrenas digitales.

La isquemia crítica de las extremidades y los dedos puede provenir de una oclusión arterial diferente a las de la aterosclerosis, por ej.: vasculitis, como la tromboangeítis obliterante, trastornos del tejido conjuntivo como el LES (lupus eritematoso sistémico) y la esclerodermia. El SAF (síndrome antifosfolipídico), la embolia ateromatosa y oclusión arterial aguda por trombosis o embolia son fenómenos agudos que también generan dolor de reposo.

Las lesiones tróficas se van escalonando, desde la disminución del volumen de las masas musculares, desaparición de los pelos, alteración en la forma de las uñas hasta las ulceraciones y gangrenas. Debemos poner atención y diferenciar las ulceraciones producidas por trastornos venosos y neuropáticos. Las úlceras venosas suelen ubicarse cerca del maléolo tibial, poseen bordes irregulares y tejido de granulación en su fondo, son menos dolorosas que las arteriales; las neuropáticas se ubican en los lugares de decúbito o presión, son profundas, infectadas y en general indoloras por la falta de sensibilidad. La gangrena puede ser seca o húmeda. La seca se caracteriza por la momificación de los tejidos, es bien tolerada porque intoxica poco o nada al enfermo; en cambio la húmeda se acompaña de edema de la zona necrosada, los tejidos se vuelven blandos, pastosos, secretantes y malolientes por infección agregada; intoxica al paciente y lo puede llevar a la muerte si no se actúa quirúrgicamente con rapidez (amputación).

Estos tres elementos, que mezclan síntomas y signos, la claudicación intermitente, el dolor en reposo y los trastornos tróficos han llevado a distintos autores a clasificar las AP en diversos estadios según la clínica. La siguiente es la más utilizada:

CLASIFICACIÓN DE FONTAINE	
Estadio	Clínica
I	Asintomático
IIa	Claudicación intermitente ligera (+ de 200 m)
IIb	Claudicación intermitente moderada-severa (- de 200 m)
III	Dolor isquémico en reposo
IV	Ulceración o gangrena

Diagnóstico

La anamnesis detallada seguida de una exploración física minuciosa constituyen los pilares básicos en el diagnóstico de la enfermedad arterial periférica.

Se debe interrogar sobre antecedentes familiares y personales, y la presencia de los factores de riesgo vascular que ya hemos descrito.

Debemos investigar sobre el dolor en los miembros inferiores (muslos, pantorrillas y pies), adormecimiento o debilidad en las piernas, cambios de temperatura y de color en la piel de piernas y pies y aparición de úlceras o lesiones de apoyo.

La exploración física comienza por una exhaustiva inspección de la coloración y temperatura de la piel, así como las características de la misma (grosor, brillo), la presencia de vello, la forma y consistencia de las uñas y la presencia de lesiones tróficas. En resumen: un miembro pálido, cuya palidez aumenta al elevarlo y el enrojecimiento demora más de 20 segundos y el relleno capilar se retrasa más de 30 al devolverlo a su posición normal; que se vuelve hiperémico al ponerlo declive; con una piel fina y brillante; con ausencia de vello; con trastornos tróficos en las uñas y lesiones tróficas (úlceras o gangrenas) nos pone ante la evidencia de una arteriopatía oclusiva instalada y crónica.

Mediante la palpación comprobaremos la temperatura del miembro, la atrofia muscular en distintos compartimientos y fundamentalmente investigaremos la presencia o no de los pulsos periféricos (exploración básica). El femoral a nivel de la arcada inguinal, el poplíteo en el hueco poplíteo, el tibial posterior por debajo del maléolo tibial y el pedio en el empeine. La ausencia de alguno de ellos nos demuestra

que la oclusión arterial se encuentra por encima del mismo. Esta palpación requiere cierto entrenamiento para ser preciso (se debe evitar calificar el pulso, ya que este se palpa o no) pues, en general, la presencia de todos los pulsos excluye la patología isquémica. La diabetes es la excepción pues aún con pulsos palpables puede haber lesiones tróficas distales.

Exploraciones complementarias: éstas permiten establecer el diagnóstico definitivo y la localización anatómica de la lesión.

Métodos no invasivos:

- *Ultrasonografía doppler con índice tobillo/brazo:* cociente entre la presión arterial sistólica medida en la arteria tibial posterior y la registrada en la arteria humeral, obtenidas con manguito adecuado y sonda doppler. Tiene una sensibilidad del 95% correlacionándolo con la angiografía y una especificidad del 99% en la identificación de individuos supuestamente sanos. Valores entre 0,5 y 0,9 corresponden a claudicación y menores de 0,5 a obstrucción grave, estadios III y IV de Fontaine.

- *Test de ejercicio en banda sin fin:* se determina el índice tobillo/brazo antes y después del ejercicio, una caída del mismo de un 20% tras el ejercicio indica existencia de enfermedad arterial. Si la caída no ocurre tras 5 minutos de ejercicio se descarta la existencia de arteriopatía.

- *Eco-doppler:* permite conocer la morfología del vaso, su diámetro, las características de la pared; así como la presencia y dirección de turbulencias del flujo sanguíneo. Presenta una sensibilidad del 80% y una especificidad entre el 90-100% en la detección de lesiones a nivel femoral o poplíteo (en comparación con la angiografía), pero es mucho menos sensible en arterias tibiales y peroneas.

Métodos invasivos:

- *Angiografía convencional:* constituye el patrón oro diagnóstico de esta patología, delimita la localización y extensión de las lesiones y valora el lecho arterial distal; en la fase previa a la cirugía.

- *Angiotomografía y Angioresonancia:* no son de uso habitual en las patologías periféricas, sí en el caso de aorta ascendente, torácica, abdominal y arterias ilíacas.

No podemos dejar de hacer ciertas consideraciones distintivas clinicoangiográficas entre las AP del diabético y el no diabético. En el primero la arteriopatía se presenta

en individuos más jóvenes, se asocian a otras patologías graves, como coronariopatías, retinopatías, enfermedad renal y arteriopatías de la circulación cerebral. Angiográficamente la enfermedad afecta más a las arterias distales (tibial anterior, posterior y peronea) en la unión del tercio medio con el tercio distal de las mismas. Son más difusas, y las estenosis segmentarias. En el no diabético, aterosclerótico puro, las lesiones son más comunes en las arterias de grueso calibre, femoral común y/o femoral superficial a nivel del canal de Hunter; la arteria poplítea suprapatelar puede poseer placas pero por lo general está permeable, las arterias distales a diferencia del diabético no están calcificadas y en general una de ellas está permeable. Las arterias del tercio inferior de la pierna y las del arco plantar suelen estar sanas y permeables.

De cualquier forma, a menudo se combinan ambas arteriopatías.

Veremos algunas imágenes al referirnos al tratamiento.

En resumen, una acabada anamnesis y un detallado examen físico, un estudio doppler y, en el caso de que tengamos el firme pensamiento de una resolución quirúrgica, una angiografía convencional nos darán el diagnóstico correcto y nos ayudarán a decidir la táctica quirúrgica.

Tratamiento

La reducción de la morbilidad y mortalidad cardiovasculares, mejora la calidad de vida al disminuir los síntomas de claudicación, eliminar el dolor en reposo y conservar la viabilidad del miembro. Por tanto las consideraciones terapéuticas abarcan: la modificación de los factores de riesgo, a través de medidas encaminadas a cambiar el estilo de vida; tratamientos farmacológicos de aquellos factores inmodificables con lo expresado anteriormente y farmacoterapia para evitar o disminuir la claudicación intermitente y el riesgo de complicaciones trombóticas. La isquemia crítica de los miembros inferiores sólo encuentra solución en la revascularización, ya sea quirúrgica o por vía endovascular.

- *Abandono del hábito tabáquico*: reduce el riesgo de la muerte por infarto de miocardio y la muerte por causa vascular. Según el Consenso de la Sociedad Cardiovascular Canadiense (Conferencia 2005) en los pacientes con AP instalada y

claudicación, dejar de fumar no mejora la distancia caminada libre de dolor, ni la distancia total caminada. Otros estudios han encontrado que los fumadores severos tienen más riesgos de AP y presentan formas más graves de isquemia crítica de los miembros.

- *Abandono del sedentarismo*: el ejercicio físico programado, en especial las caminatas, genera desarrollo de circulación colateral, mejorando las distancias recorridas y el tiempo sin dolor (en individuos con claudicación).

- *Tratamiento de la obesidad*.

- *Control de la hiperlipemia*: el control de los niveles de lípidos, en las AP, es beneficioso pues reduce la progresión de la enfermedad medida por angiografía y la severidad de la claudicación. El objetivo: alcanzar valores de LDL colesterol de 100 mgr/ml y una concentración de triglicéridos menor de 150 mgr/ml.

- *Control de la diabetes*: el tratamiento radical de la diabetes reduce el riesgo de fenómenos microangiopáticos. Si bien no disminuye el riesgo de amputación en AP instaladas, las lesiones tróficas son menos propensas a las infecciones y más sencilla su curación.

- *Control de la hipertensión*: su importancia como factor de riesgo es inferior a la diabetes y al tabaquismo. No obstante se considera que el riesgo de AP es el doble en los pacientes hipertensos. Algunos estudios desaconsejan el uso de los betabloqueantes en el tratamiento de la hipertensión pues aumentan los síntomas de claudicación, otros autores no opinan de igual forma y si, frente a una enfermedad coronaria (patología que afecta a muchas personas con AP), reducen el riesgo de infarto y muerte no deberían dejar de usarse.

- *Tratamiento farmacológico*. Vasodilatador: drogas como la pentoxifilina y el naftidrofurilo aportan algún beneficio en las distancias máximas caminadas sin dolor, pero carecen de efecto sobre la evolución de la enfermedad. El cilostazol posee efecto vasodilatador y antiagregante plaquetario, y presenta un beneficio significativo en el alivio del dolor y en el aumento de las distancias máximas recorridas. En la actualidad es el medicamento de elección, aunque posee efectos indeseables como cefaleas, diarreas, palpitaciones, prurito y no debe ser utilizado en pacientes con insuficiencia cardíaca. Antiagregante: aspirina en dosis de entre

75 a 325 mg diarios tiene un efecto antiagregante plaquetario que prevendría la aparición de eventos cardiovasculares y es útil luego de llevar a cabo procedimientos de revascularización. La ticlopidina es otro antiagregante plaquetario potente pero presenta efectos colaterales y secundarios hematológicos (neutropenias) y hemorrágicos. El clopidogrel es una alternativa muy eficaz en pacientes que presentan contraindicaciones o intolerancia a la aspirina.

- *Tratamiento quirúrgico y/o endovascular.* Generalidades: reservado para los estadios III y IV de Fontaine. La AP de los miembros inferiores es sólo parte del compromiso vascular sistémico. Por tanto, cuando se propone una cirugía convencional, es primordial una minuciosa evaluación del árbol coronario, carótido-cerebral y renal; mediante ECG, doppler de vasos de cuello, función renal y si es necesario profundizar el estudio cardiológico realizar ergometría, perfusión con talio y hasta cinecoronariografía. Las diferentes opciones de tratamiento deben ser cuidadosamente analizadas; la finalidad primaria es asegurar una óptima perfusión distal para calmar el dolor y ayudar a la curación de las lesiones tróficas si las hubiere. Es importante que el caso sea evaluado por un cirujano vascular y por un intervencionista endovascular indicando el tratamiento más beneficioso y menos riesgoso. En la situación ideal el paciente debe ser tratado con el procedimiento con menor morbimortalidad pero más exitoso y durable. Las patologías agregadas podrían modificar esta situación ideal y el paciente de alto riesgo debería ser sometido a intervenciones menos invasivas, aunque la durabilidad no sea la ideal.

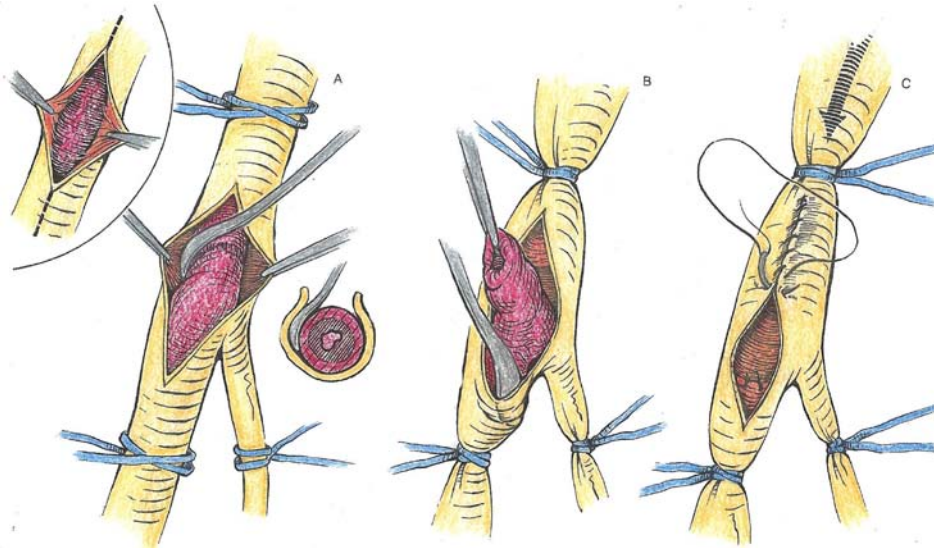


Fig.1 Endarterectomía con espátula y arteriografía directa.

Tratamiento quirúrgico: las técnicas quirúrgicas que pueden ayudar a revascularizar el miembro afectado son:

- *endarterectomía:* consiste en extraer la placa de ateroma de la luz del vaso afectado, generando para ello un plano de clivaje, entre la adventicia y el plano externo de la capa media, que nos permita “despegar” esta placa sin lastimar la arteria (figura 1). Esta técnica, ideada por Dos Santos en 1946, se utilizaba con variado éxito para tratar lesiones extensas, utilizándose anillos de disección (*strippers*) y espátulas. En la actualidad está reservada para lesiones segmentarias y es de gran utilidad en las arterias carótidas. En algunas circunstancias se combina con la realización de puentes arteriales.

- *by-pass o puente:* consiste en saltar la zona obstruida, llevando irrigación a la zona isquémica distal a la obstrucción, utilizando para dichos fines conductos autólogos, como las venas safenas invertidas (figura 2) del propio paciente, o sintéticos de materiales como Dacrón, Poliéster o PTFE (figura 3). Dichos conductos se suturan, luego de realizar una arteriotomía por encima de la zona ocluida y otra por debajo de esta (figura 4) con hilos sintéticos delgados y elásticos armados en una sola pieza con agujas atraumáticas de pequeño calibre (Prolene, Monofilamento de Propileno). La permeabilidad de los mismos, medida en tiempo, tiene que ver con el tipo de conducto y la localización del puente realizado, en los puentes por encima de la rodilla se puede utilizar

cualquiera de ellos asegurándose una permeabilidad similar; por debajo de la rodilla es superior la permeabilidad de la vena safena (figura 5).

En ambos casos los pacientes serán antiagregados o anticoagulados de por vida.

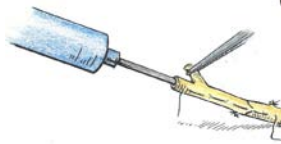

Fig. 2: Preparación de vena safena invertida, ligadura y/o sutura de colaterales.

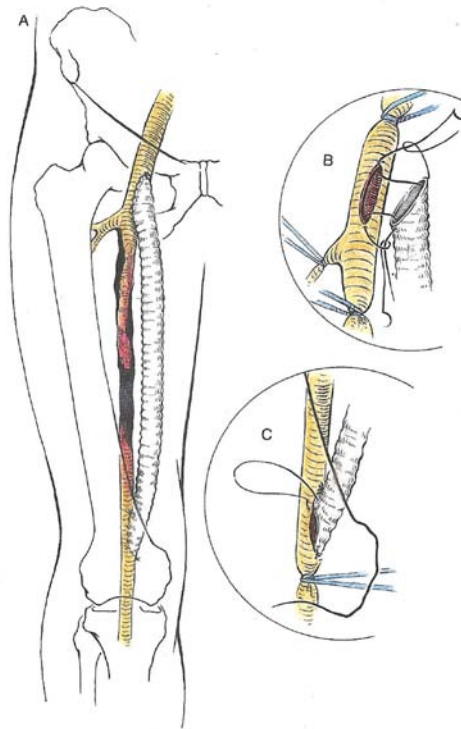


Fig.3: Técnica del by-pass femoro-poplíteo con prótesis de Dacron.

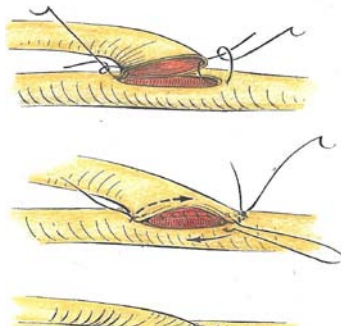


Fig. 4: Técnica de sutura termino lateral "cabeza de cobra", entre vena y arteria.

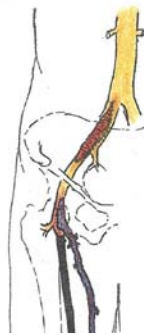

Fig. 5 : Técnica combinada de endarterectomía iliaca con arteriorrafia con parche y by-pass femoro-poplíteo infrapatelar con vena safena.

Tratamiento endovascular: (figura 6) consiste en la introducción de un catéter balón dentro del vaso afectado y, posicionándose en medio de la estenosis, inflar el mismo hasta romper el ateroma y, conseguir así devolver al vaso un diámetro aceptable para un buen flujo sanguíneo. Esta maniobra se denomina angioplastia y, hace ya 30 años, Dotter comenzó a utilizar esta técnica en arterias ilíacas; no tuvo gran repercusión pues la cirugía invasiva estaba en pleno auge. En 1985, Gruntzig comienza a utilizarla en las arterias coronarias; poco tiempo después Palmaz desarrolla el *stent*, especie de resorte que se introduce plegado sobre un catéter y se despliega, luego de dilatar la lesión; actúa como "andamio" para mantener el diámetro obtenido. Ese es

el puntapié inicial para el desarrollo definitivo de esta técnica, que comenzó a utilizarse en arterias periféricas. La indicación de esta práctica se efectúa luego de analizar los hallazgos angiográficos, es decir: tamaño de la lesión, longitud y localización de la misma. En general se realiza en lesiones segmentarias cortas y arterias de buen calibre; aunque poco a poco, con la evolución de los materiales utilizados, las indicaciones son cada vez más amplias y los resultados muy alentadores. También en estas circunstancias la antiagregación o anticoagulación será rutina.

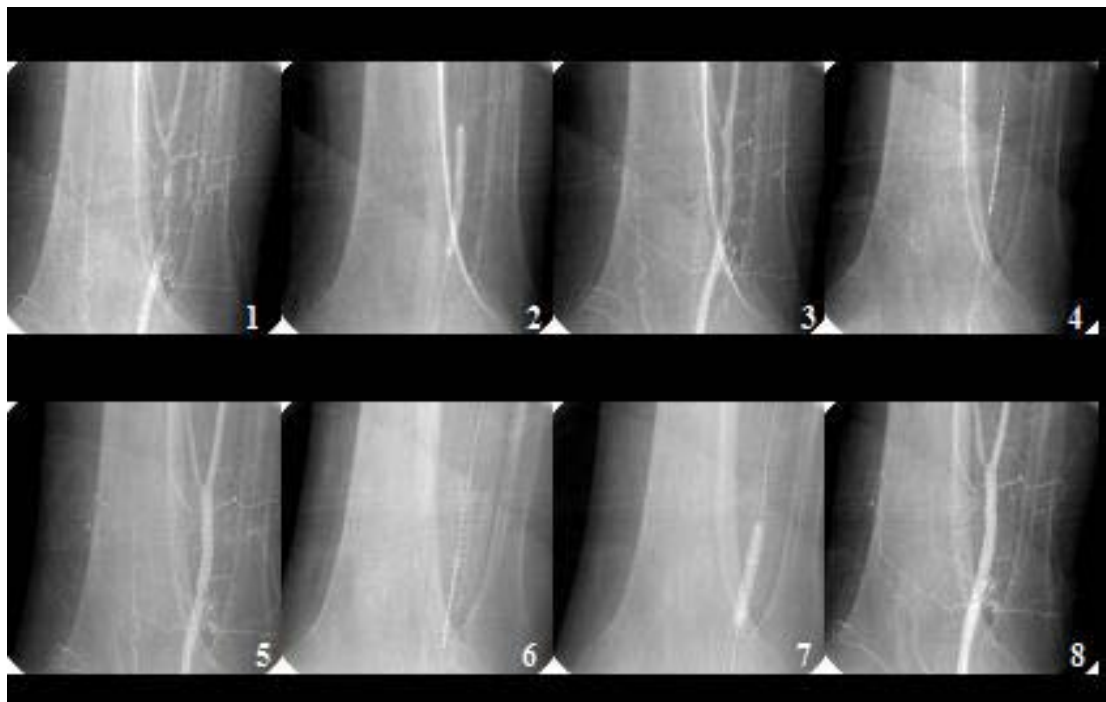


Fig. 6: Tratamiento endovascular: 1) Oclusión de arteria poplítea infrapatelar. 2) y 3) Dilatación con balón. 4) y 5) Introducción de stent y expansión del mismo (estenosis residual pre-stent). 6) y 7) Introducción y expansión de nuevo stent proximal. 8) Resultado final. Archivo del Servicio de Hemodinamia, Hospital Español de La Plata.

Otro tratamiento, aunque, en estadio experimental es la angiogénesis. Consiste en la inyección de células madres con el fin de generar nuevos vasos.

Arteriopatías periféricas agudas

El concepto que prevalece es el de isquemia aguda, es decir, el déficit o cese, súbito y grave, del aporte de sangre arterial a una zona determinada. Al desbordarse las necesidades metabólicas de los tejidos, se pone en peligro la viabilidad del miembro. Su causa es la obliteración arterial aguda.

Los pacientes con isquemia aguda de las extremidades suelen sufrir otros trastornos cardiovasculares coexistentes, que pueden incluso ser responsables del fenómeno. Por tanto el pronóstico a largo plazo de esta población es limitado. La supervivencia al cabo de un mes de los mayores de 75 años con este proceso se aproxima al 40%. El riesgo de perder el miembro depende de la gravedad de la isquemia y del tiempo transcurrido antes de emprender el tratamiento de revascularización.

Etiología-factores predisponentes

Las causas de la isquemia aguda son la embolia arterial, la trombosis *in situ*, la disección y el traumatismo. La mayoría de los émbolos arteriales proceden de patologías previas cardíacas, el 50% de las embolias cardíacas en las extremidades tienen que ver con una fibrilación auricular como complicación de una valvulopatía y la insuficiencia cardíaca congestiva. Otras fuentes son las válvulas cardíacas reumáticas o protésicas, los trombos cardíacos como consecuencia de un infarto de miocardio y aneurisma de ventrículo izquierdo, la embolia paradójica venosa a través de comunicaciones interauriculares y los tumores cardíacos, como los mixomas de aurícula izquierda. Los aneurismas de la aorta o de las arterias periféricas también pueden embolizar. La trombosis *in situ* ocurre en las arterias ateroscleróticas, es decir sobre placas de ateroma ya instaladas, o bien en los aneurismas periféricos. La trombosis de los aneurismas de la arteria poplítea explica el 10% de las isquemias agudas de miembros inferiores en varones mayores. La trombosis aguda en arterias normales es infrecuente, se da en casos de estados procoagulantes como la ingestión de anticonceptivos (raro) y el lupus eritematoso difuso con síndrome antifosfolipídico, este último acompañado de vasculitis. La disección, es decir la separación de la íntima arterial, pura o de aneurismas de aorta torácica o abdominal, puede llegar hasta las arterias periféricas generando un cuadro de oclusión e isquemia aguda. La oclusión trombótica de algún puente anterior, ya sea realizado con vena o injerto sintético puede componer también una situación de cesación brusca de flujo sanguíneo. Por último, los traumatismos arteriales abiertos,

con laceración o sección de la arteria, o cerrados, que producen contusión o concusión del vaso provocan isquemia aguda por lesión local de la íntima.

Fisiopatología

La isquemia aguda está condicionada por diversos factores: el obstáculo mecánico que ocluye la luz, la trombosis proximal secundaria, el vasoespasmó, el estado de la circulación colateral y la resistencia de los tejidos a la isquemia. La obliteración de la luz de la arteria es el factor fundamental (como hecho aislado no sería tan grave), pero a partir de él se genera una progresión proximal de un trombo secundario que ocluye vasos colaterales, hacia distal de la oclusión aparece un marcado vasoespasmó, que agrava el cuadro, y si a esto le sumamos una circulación colateral deficitaria el cuadro será realmente grave y aparatoso. La resistencia de los tejidos está condicionada por su grado de diferenciación, el tejido nervioso es el primero en sufrir, apareciendo lesiones degenerativas alrededor de las cuatro horas después de interrumpida totalmente la circulación, generando hipoestesia y disfunción motora. La isquemia de los músculos provoca retracción de los mismos. Los tejidos, incapaces de mantener la termorregulación, adquieren una frialdad cadavérica y la piel se vuelve pálida o adquiere un tinte cianótico por estancamiento de sangre desoxigenada en los mismos.

Cuadro clínico

En ocasiones existe un corto periodo de pródromos, en forma de paresia y frialdad de la zona afectada. Es típico que se inicie con un dolor intenso, intolerable, referido a la parte distal de la extremidad que posteriormente va ascendiendo hacia el sitio donde reside la obliteración; se acompaña de frialdad y palidez cadavérica, anestesia y parálisis. Luego aparece cianosis difusa o en placas y por último lesiones por gangrena seca.

Podemos intentar un esquema de clasificación: en un estadio I el miembro se encuentra viable y no está amenazado de inmediato, no sufre alteraciones sensitivas o motoras y presenta un flujo sanguíneo detectable por señal doppler. El estadio II nos presenta un miembro amenazado en su viabilidad, la isquemia provocará la

pérdida del mismo a no ser que se restablezca sin demora el riego sanguíneo, lo podemos subdividir en una amenaza ligera (a) y una amenaza inmediata (b). Se caracteriza por dolor, déficit sensitivo y debilidad muscular. No se detecta flujo sanguíneo por doppler. En el estadio III, la isquemia es irreversible y conduce a la pérdida de tejido, hay desaparición de la sensibilidad, parálisis y ausencia de flujo sanguíneo arterial y venoso detectado por doppler; exige la amputación.

Diagnóstico

La anamnesis y la exploración física, en general, suelen establecer el diagnóstico de isquemia aguda de las extremidades. El tiempo disponible para su realización es escaso, y las pruebas diagnósticas no deberían retrasar la adopción de técnicas de revascularización urgente si la viabilidad de la extremidad se encuentra amenazada. La aparición brusca, el dolor, la palidez y frialdad del miembro y la ausencia palpatoria de los pulsos distales, a lo que se le puede sumar la utilización del doppler para certificar la ausencia de flujo sanguíneo alcanza para diagnosticar un evento isquémico agudo. La ecografía doppler y la angiografía con contraste sirve para determinar el punto de la oclusión y nos sirve como guía anatómica para la revascularización.

Tratamiento

- *Paliativo.* Sólo mientras completamos el diagnóstico y preparamos al paciente para el tratamiento definitivo. Administrar analgésicos para reducir el dolor. Colocar la cama de tal modo que los pies queden por debajo de la altura del tórax, tratando de mejorar la perfusión aprovechando los efectos de la gravedad. Se logra colocando tacos en la cabecera de la cama. Reducir la presión en las zonas de apoyo como los talones, los maléolos y cualquier eminencia ósea; mediante la colocación de material blando (algodón, goma espuma) en dichas zonas. Mantener la habitación caliente para evitar la vasoconstricción por frío.

- *Farmacológico.* Administrar heparina IV, en dosis suficientes para evitar la propagación del trombo o una embolia recidivante. Trombolíticos por vía endovenosa, como estreptoquinasa, uroquinasa y el factor activador del

plasminógeno, a fin de lisar el coágulo, si no coexisten enfermedades hemorrágicas que contraindiquen esta medicación. La trombolisis intraarterial, dirigida con catéter, es otra posibilidad terapéutica, más específica al inyectarse el trombolítico sobre la oclusión.

- *Quirúrgico.* La embolectomía o trombectomía, es una técnica que se realiza con un catéter-balón (Fogarty), el que se introduce en la arteria proximalmente a la oclusión y luego de atravesar ésta, se infla y retira arrastrando los coágulos (figura 7). Esta práctica se puede realizar en solitario o bien agregar la trombolisis farmacológica. La revascularización urgente está indicada en la isquemia crítica de las extremidades correspondiente a los estadios IIb y III inicial. Si el tiempo de evolución de la isquemia es prolongado y las lesiones tróficas importantes e irreversibles y se acompañan de un dolor casi imposible de yugular, la amputación es la indicación para preservar la vida del paciente.

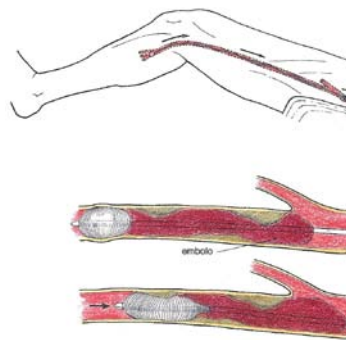
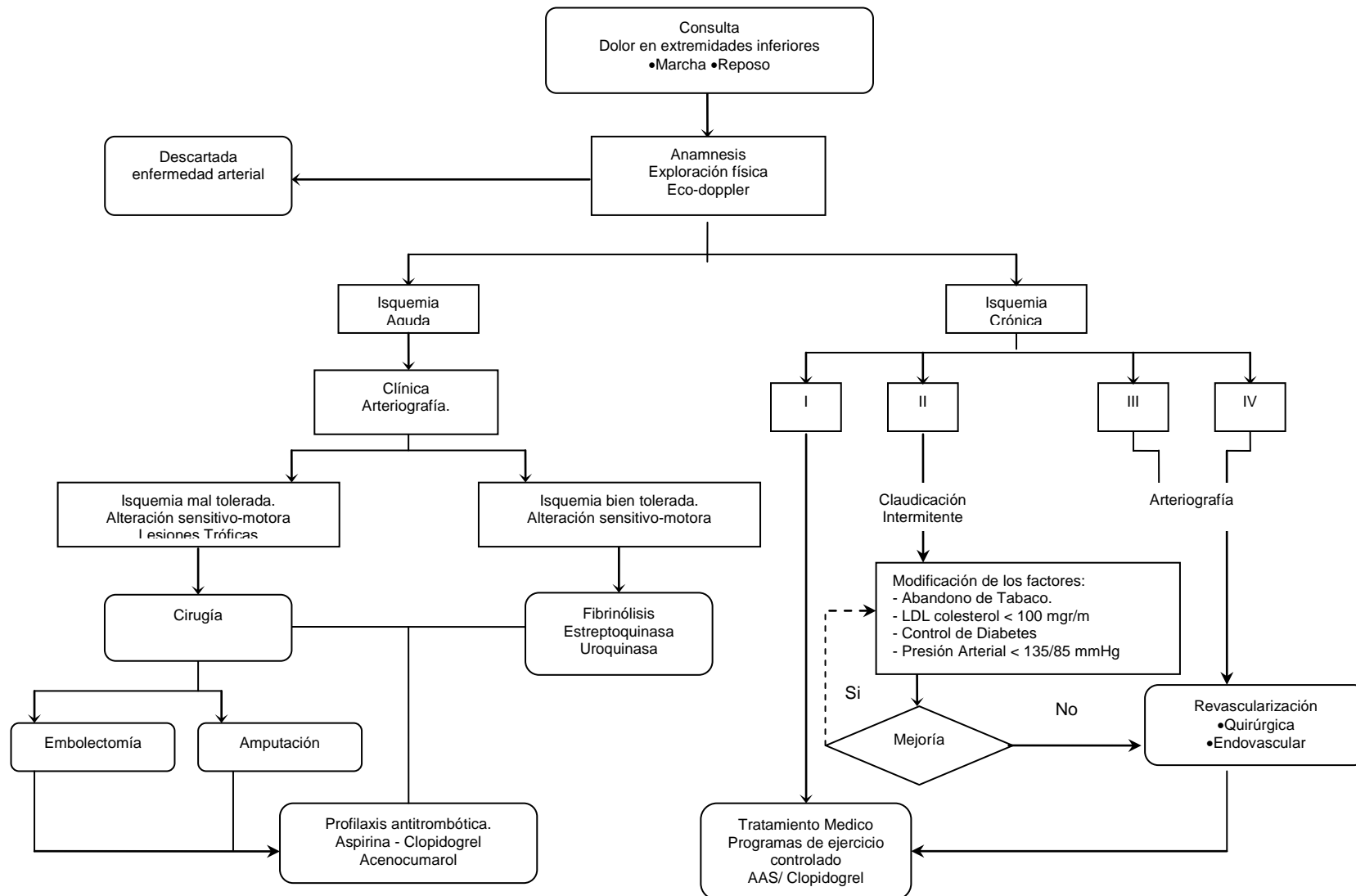


Fig. 7: Embolectomía femoral con catéter de Fogarty.

Algoritmo de Diagnóstico y Tratamiento

Arteriopatías periféricas agudas y crónicas



Bibliografía

1. Rutherford, R. B. "Atherogenesis and the Medical Management of Atherosclerosis". *Vascular Surgery*, Sixth Edition, Iliatt W. Elsevier Saunders. Vol I. 2005, 583-584.
2. Zelenock, G. B. et al. "Mastery of Vascular and Endovascular Surgery" *Endovascular Considerations*. Schneider PA. Lippincot Williams a Wilkins, 2006, 9.
3. Allende, N. "Arteriopatías Periféricas. Correlaciones Clínico-Angiográficas". *Rev. Argent. Cirug. Cardiovasc.* Vol VII. 2009. N° 2, 122-126.
4. Dotter, C. T.; Judkins, M. P. "Percutaneous transluminal treatment of arteriosclerotic obstruction" *Radiology*, 1965, 631-643.
5. Rodríguez Pago, C.; Vila Corcoles, A. "Estudio epidemiológico de arteriopatía periférica en pacientes diabéticos tipo-2" *Medicina General*. 2001, 38, 800-804.
6. Haimovici, H. *Vascular Surgery. Principles and Techniques*. 1976 y actualizaciones. McGraw-Hill Book Company.

PATOLOGÍA QUIRÚRGICA DE LA AORTA ABDOMINAL

Dr. M. Cerezo

Introducción

La arteria aorta es el vaso de mayor calibre y volumen de sangre circulante del organismo. Diversas afecciones pueden tener como blanco la aorta abdominal, incluyendo: a) los procesos estenótico-oclusivos ateroscleróticos o por alteraciones de su pared como la coartación; b) las disecciones, verdaderos desprendimientos de capas de la pared aórtica, que crecen favorecidos por el flujo sanguíneo; c) las dilataciones aórticas, ectasias si son pequeñas o aneurismas si son de mayor tamaño, ya sea de origen aterosclerótico o por enfermedades de la pared, como el Marfan y d) el trauma contuso o penetrante.

De todas estas patologías, los aneurismas del vaso en su sector abdominal se constituyen en los más frecuentes, por lo cual, focalizaremos nuestra atención en este ítem.

Aneurisma de la aorta abdominal (AAA)

Se incluye en esta denominación a las dilataciones segmentarias aórticas mayores a 30 mm de diámetro, considerando como normal a un vaso de 20 mm a este nivel, es decir, a partir de un 50% más de su diámetro inicial. Será una ectasia, aquella dilatación que se encuentre hasta el 50% más de su diámetro nominal.

El AAA cobra importancia como patología vascular, dado que su ruptura es la décima causa de muerte en personas mayores de 55 años.

Su incidencia es notablemente mayor en hombres (9 a 1 con respecto a las mujeres) y aumenta con el incremento en las décadas de vida. En diversos "screening" realizados por nosotros desde el año 2001 en la ciudad de La Plata (1) y en varias ciudades de América Latina, incluyendo para el estudio lotes de pacientes de más de 60 años, varones, y con algún factor de riesgo cardiovascular asociado (diabetes, tabaquismo, desórdenes del metabolismo de las grasas, hipertensión, enfermedad vascular previa o concomitante en otro sector crítico del organismo) se ha detectado una incidencia de 4.1 a 4.9 % de AAA, mientras que sesgando el grupo etario de 60 a 69 años, es decir, partiendo con pacientes desde los 70 años, la incidencia se ubica entre un 9.5 a 10.8 %.

El aumento en la incidencia de detección de AAA en los últimos 50 años se ha visto asociado a varios factores: a) el avance de los métodos complementarios de diagnóstico (recordar que 9 de cada 10 AAA diagnosticados, son hallazgos de estudios realizados por pesquisa de otra patología abdomino-pelviana); b) el aumento del promedio de vida de la población (recordar que esta enfermedad se hace tanto más frecuente como mayor edad tenga el paciente) y c) además, se han mencionado causas genéticas relacionadas (es frecuente su incidencia entre hermanos varones, al punto que es mandatorio realizar una ecografía abdominal a un hermano varón, mayor de 60 años, con factores de riesgo cardiovascular, de un paciente portador de un AAA).

Respecto a su génesis, se ha visto que la pared aórtica, y por algunos de los factores anteriormente mencionados, sufre una virtual degradación de la túnica elástica, por acción del proceso aterosclerótico, variaciones del metabolismo elastina-colágeno, sumado al efecto de ciertas sustancias (metaloproteinasas, elastasas, colagenasas), transformando esta pared elástica en atrófico-fibrótica. Esto hace que se produzca una disminución a la resistencia a la dilatación y finalmente "ceda" la pared ante la presión arterial, produciéndose el inicio del proceso dilatatorio, que será inexorable y progresivo (Ley de Pascal o Principio de Pascal). El sector "predilecto" para sufrir esta dilatación, a nivel abdominal, es el infrarenal. Diversos

motivos son responsables de esta prevalencia, pero sin duda aspectos de índole anatómica de la pared aórtica son los que tienen mayor relevancia. Es que la presencia de las colaterales viscerales tronco celíaco, mesentérica superior y renales derecha e izquierda, hacen que las fibras elásticas de la aorta de disposición oblicua descendente, en el sector de los ostium de estos vasos (que no ocupan más de 2 cm de altura) se agrupen de manera transversal, constituyendo una verdadera cincha o cinturón elástico que resiste la dilatación mucho más que el resto del vaso (2). Esta situación topográfica del AAA es la más frecuente (80% de todos los aneurismas aórticos) encontrándose asociada con una frecuencia de un 25% con aneurismas de las arterias ilíacas primitivas y de un 10-15 % con aneurismas de la aorta torácica. Además, es la menos complicada de resolver, desde el punto de vista quirúrgico o endovascular, como se verá más adelante (3).

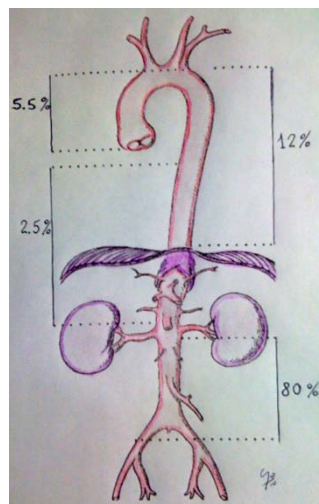


Figura 1: Prevalencia de los aneurismas aórticos según el sector del vaso.

La historia natural de un AAA es su evolución a la ruptura. Esta complicación es catastrófica, pues la tasa de mortalidad de los AAA rotos es extremadamente alta. De los que se rompen sólo un 50 % llega con vida al hospital de derivación (dependiendo en gran medida hacia dónde se rompió ese aneurisma, retroperitoneo, a cavidad abdominal o fistulizó a vena cava inferior o duodeno), de los pacientes que llegan vivos aproximadamente la mitad logra finalizar con vida el acto quirúrgico y de éstos, la mitad será externado, quedando con taras importantes como secuela de la enorme cirugía de emergencia a la que fue sometido (30 al 50%), fallo renal agudo,

paraplejía, isquemia visceral, isquemia de miembros, complicaciones por politransfusiones y polimedicaciones, etc. De lo dicho se desprende que es infinitamente superior el pronóstico de un paciente que se trata cuando aún no se ha complicado con ruptura, que aquellos que están rotos.

Desde un punto de vista anatómico, un AAA infrarenal está constituido por un cuello proximal, un saco (con o sin trombo mural) y un cuello distal (que tiende a desaparecer con la evolución de la patología). El cuello proximal es el sector de aorta sana que se extiende desde las arterias renales hasta el inicio del aneurisma. El saco puede o no contener trombo dependiendo generalmente de factores hemodinámicos (turbulencias, flujo) dentro del mismo. El cuello distal es el sector de aorta sana entre el final del aneurisma y la bifurcación de la aorta abdominal.

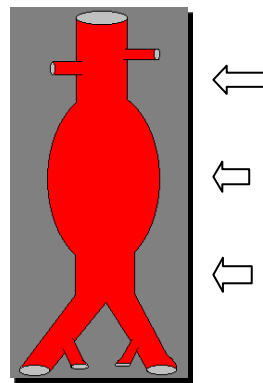


Figura 2: Partes de un AAA: cuello proximal; saco del AAA; cuello distal.

Con respecto a la probabilidad de ruptura, aquellos que superen los 5 cm de diámetro tienen un 25 a 45 % en 5 años de chance de complicación. Los que miden entre 4 y 5 cm tienen una probabilidad de 1 a 7% en 5 años. Asimismo, tienen mayor probabilidad de ruptura los pacientes hipertensos y aquellos en los cuales la tasa de crecimiento en 6 meses del aneurisma superan los 0,5 cm.

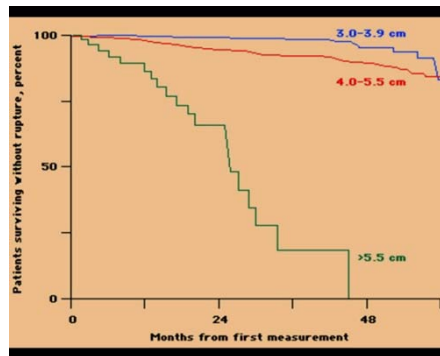


Figura 3: La ruptura ocurre mayormente en aneurismas grandes.

Estudio sobre 1792 hombres y 465 mujeres (4).

Desde un punto de vista clínico, debe recordarse que los AAA son mayormente asintomáticos y que, como se adelantó, se descubren por la realización de algún método complementario de diagnóstico en busca de alguna otra patología abdomino-pélvica. Se debe interrogar al paciente sobre antecedentes familiares de AAA o patología vascular, la presencia de comorbilidades que puedan influir como la condición de diabético, tabaquismo y otros hábitos tóxicos, aunque ninguno de estos datos son de contundencia diagnóstica. Sin embargo, desde un punto de vista semiológico puede decirse que una lumbalgia y la palpación de una masa tensa centro abdominal suelen ser la signo-sintomatología más probable. Igualmente puede que se manifiesten por alguna complicación “de novo”, como embolia arterial de un miembro (por desprendimiento de trombo mural del saco). Una variante de presentación es el Aneurisma Inflamatorio o Micótico, al que se agrega un cuadro de lumbalgia subaguda persistente, pérdida de peso y un síndrome inflamatorio con decaimiento general, aceleración de la velocidad de sedimentación globular, leucocitosis e hipertermia.

La secuencia de utilización de métodos complementarios de diagnóstico debe simplificarse en una ecografía simple abdominal o un ecodoppler, disponible en cualquier centro, y de confirmarse el diagnóstico de masa centro abdominal aórtica, su diámetro y largo, por este estudio (en ocasiones hasta puede determinarse presencia o no de trombo y la ubicación de vasos renales si el estudio es ecodoppler) el estudio de elección es la tomografía axial computada (TAC) con cortes cada no más de 5 mm, con contraste endovenoso. Este estudio tiene la mayor especificidad y

sensibilidad. Una radiografía simple de abdomen frente y perfil puede llegar a colaborar en la sospecha si es que la pared aórtica a nivel del saco contiene calcio. La angioresonancia es otro estudio con alta sensibilidad y especificidad, pero no brinda muy buena información sobre la pared aórtica. La angiografía por cateterismo es un “luminograma” que da muy buena información de la disposición de ramos colaterales de la aorta, curvaturas de aorta e ilíacas, pero, si el trombo mural ocupa todo el volumen del saco, puede que el aneurisma pase desapercibido pues solo se observará el flujo con material de contraste iodado circulando por dentro de la aorta como si ésta fuera normal. Otros estudios se han utilizado (como el ultrasonido intravascular o la angioscopía) pero no han podido competir con la excelente información que brinda una TAC con tecnología de reconstrucción 3D.

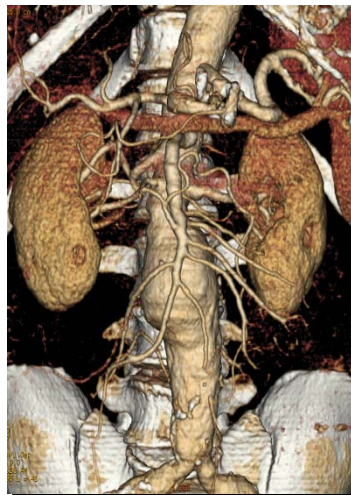


Figura 4: TAC de aorta abdominal con reconstrucción 3D (multicorte o multislice) de un AAA infrarenal. Obsérvese el detalle de la arteria mesentérica superior y sus ramas, así como del tronco celíaco.

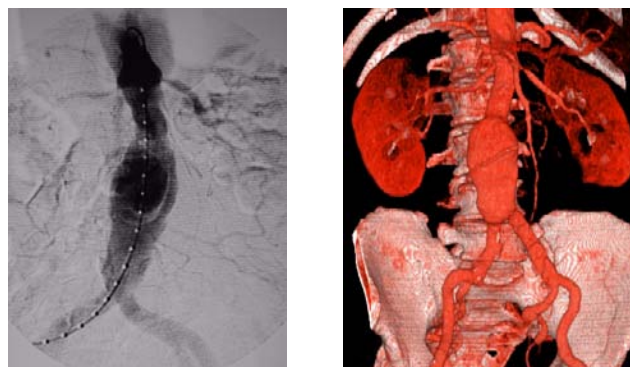


Figura 5: Visión comparativa entre un angiograma de un AAA y de una TAC con reconstrucción 3D.

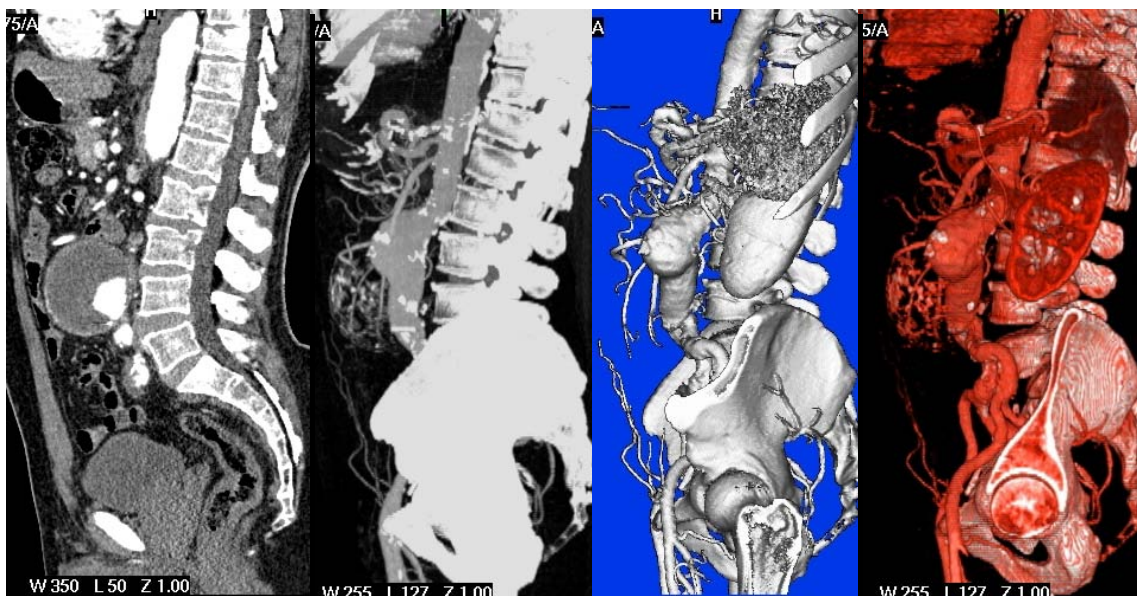


Figura 6: Imágenes correspondientes al postprocesamiento de una TAC multicorte (3D) de un AAA desde una reconstrucción multiplanar (izquierda) hasta la imagen 3D (derecha).

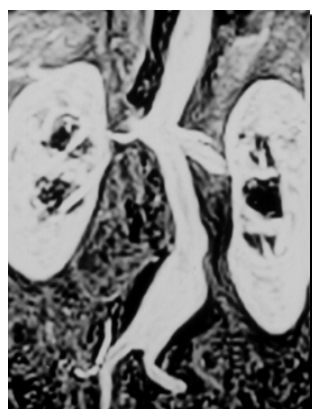

Figura 7: Angioresonancia de un AAA.

La circunstancia de haber diagnosticado un AAA no significa que éste deba ser tratado. De hecho, dos estudios randomizados prospectivos se llevaron a cabo hace varios años ya, para estandarizar el tratamiento en esta patología. Y en ambos estudios se tomaron dos lotes de pacientes, uno a observación y otro a tratamiento quirúrgico, determinándose que, para aneurismas menores a 5 cm, la mortalidad es menor si se los observa y controla con ultrasonido, pero que si superan los 5 cm de diámetro transverso máximo, la mortalidad es mayor si se los observa vs. la cirugía. Estos fueron trabajos “princeps”, el UK Small Aneurysm Trial (5) y el Estudio ADAM americano, con veteranos de guerra (6). A partir de ellos, se ha consensuado

el tema del diámetro, aunque existen algunas excepciones, como los AAA en mujeres, en los que se acepta medidas algo menores, los aneurismas de crecimiento rápido (más de 0.5 cm en 6 meses), los aneurismas sintomáticos (con dolor persistente prodrómico de ruptura).

Una vez decidido el tratamiento, debe mencionarse que existen dos formas de resolver la patología. La clásica cirugía abierta, que consiste en el abordaje directo de la aorta abdominal, con anestesia general, clampeo aórtico y reemplazo del segmento enfermo por una prótesis de poliéster o de politetrafluoretileno expandido (PTFEe), en forma de tubo o pantalón, utilizándose de acuerdo a la necesidad anatómica de cada caso en particular. La otra opción terapéutica, mucho menos invasiva y más nueva en su aparición cronológica, es la terapéutica endovascular del aneurisma, en la cual, con anestesia peridural o local y por accesos femorales, se introduce un dispositivo endovascular que se navega a través de los vasos ilíacos hasta la posición deseada en la aorta (bajo control radioscópico) y se libera una endoprótesis de las mismas características que con la cirugía abierta (es decir tubular o en pantalón), que, para su expansión, presenta por dentro una malla metálica o *stent* que se autoexpande cuando se libera, quedando fijado a la pared del vaso por apoyo. Como se sospechará, esta última opción de tratamiento exige condiciones anatómicas favorables de la aorta y las ilíacas para poder realizar el implante, pues no existe una sutura que contenga la endoprótesis en su posición. En contraposición a la desventaja de tipo anatómico, esta forma de solucionar la patología ha demostrado ser menos invasiva, con menor agresión anestésica (peridural o local potenciada con sedación), menores incisiones (sólo 2 accesos de 5 cm a nivel femoral), con menor uso de hemoderivados, menor uso de medicación en general, menor estancia en Unidad de Cuidados Intensivos, menor estancia hospitalaria, menor tasa de complicaciones, menor tasa de disfunción sexual y, básicamente, con una recuperación de la calidad de vida del paciente mucho más rápida, lo que es fundamental en personas que transitan la séptima u octava década de la vida, donde se ubica la mayor parte de los pacientes con AAA. Estos datos han sido corroborados estadísticamente por los estudios prospectivos randomizados EVAR 1 (7) y DREAM (8).

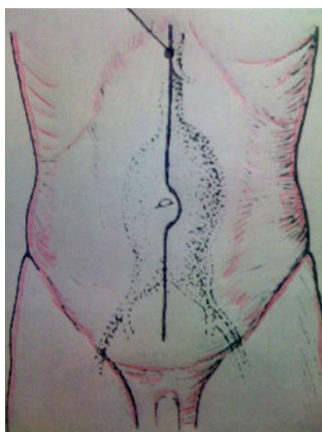


Figura 8: Abordaje habitual quirúrgico de un AAA. Incisión xifopubiana y abordaje pararectal interno izquierdo. También puede accederse en ciertos casos con condiciones anatómicas favorables, por lumbotomía.

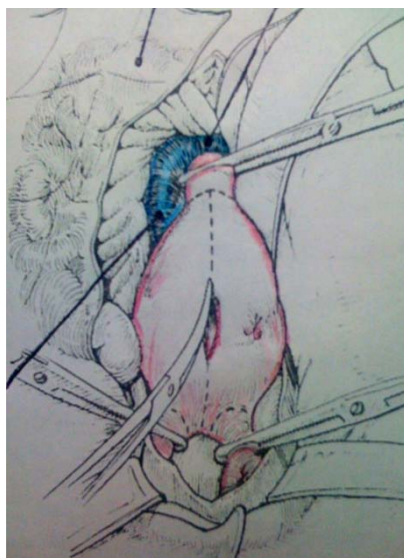


Figura 9: Una vez desplazado el intestino y abierto el retroperitoneo, se clampea el cuello proximal y el cuello distal o las ilíacas primitivas y se procede a la apertura del aneurisma y programación de la reparación protésica. Existen elementos vasculares venosos de mucha importancia en inmediata relación anatómica con la zona operatoria (vena cava y vena renal izquierda).

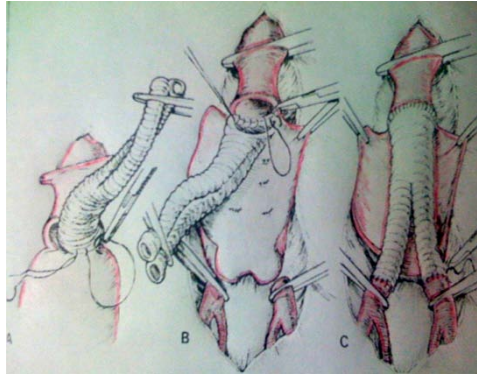


Figura 10: Reparación con una prótesis de poliéster en pantalón. Pasos técnicos.

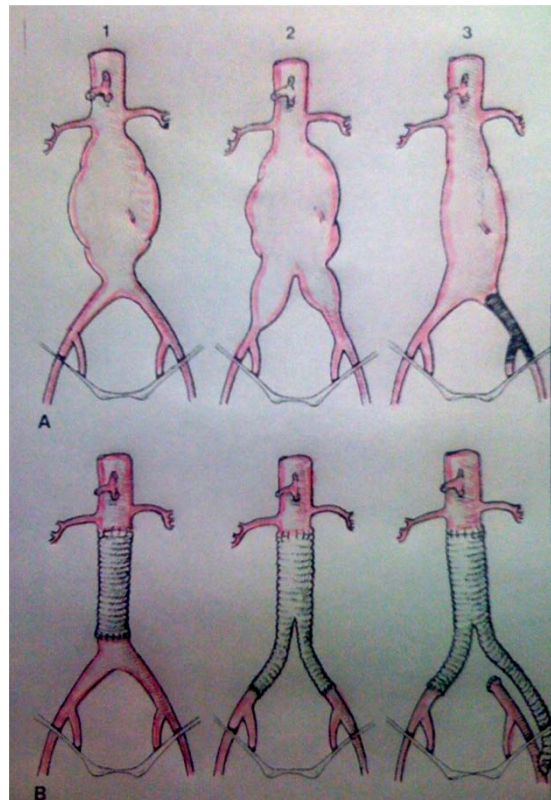


Figura 11: Diferentes formas de reparación en relación a la anatomía que se encuentra en la cirugía del AAA.

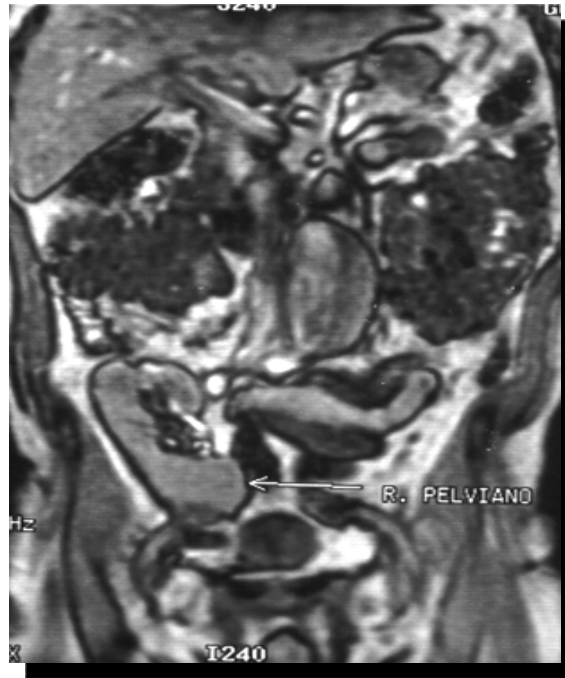

Figura 12: AAA en paciente con trasplante renal previo (angioresonancia). Indicación precisa de terapéutica endovascular (primer caso de utilización de un dispositivo endovascular en un trasplantado renal asociado a AAA a nivel mundial, realizado en nuestro centro, 1998) (9).

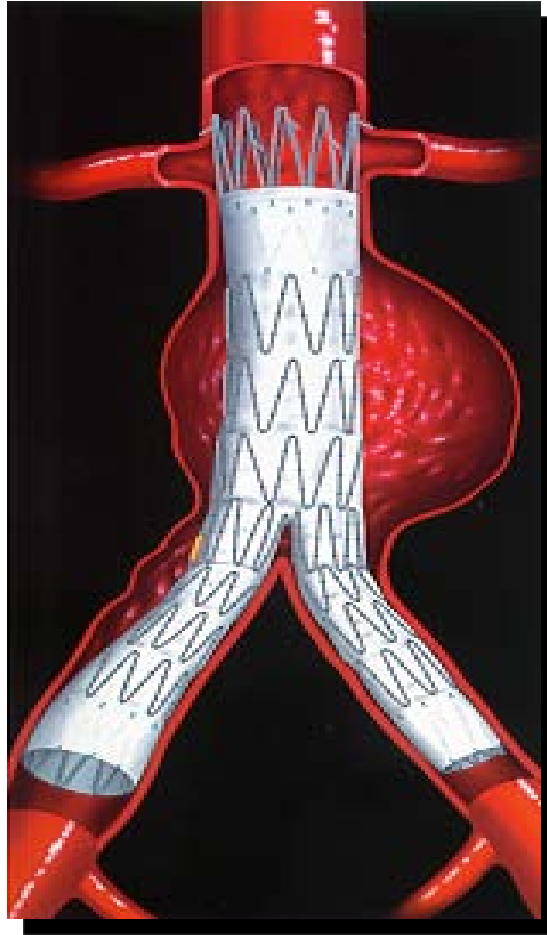


Figura 13: Dispositivo endovascular bifurcado autoexpandible típico para este tipo de reparaciones.

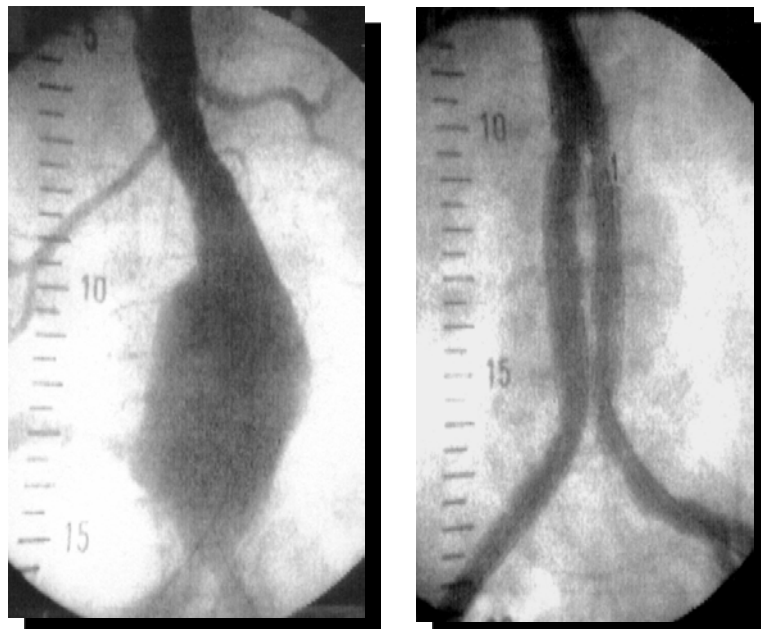

Figura 14: Pre y post implante del dispositivo. Imágenes angiográficas.

Un tema de no menor importancia es el tratamiento de los aneurismas complicados o rotos. La emergencia que conlleva esta condición crítica de la

evolución de un AAA es tal que la mayoría de los pacientes fallecen, incluyendo los que mueren en su domicilio, los que llegan al hospital y no pueden ser intervenidos, los que son intervenidos pero no toleran el acto quirúrgico y los que sufren complicaciones en el postoperatorio. Todos estos factores llevan a una mortalidad acumulada del 70 al 90 % dependiendo del centro donde sea derivado el paciente, dado que tendrá más chances de supervivencia en aquellos hospitales en los que se cuenta con equipo entrenado para esta emergencia y se realizan cirugías aórticas con habitualidad. En países donde la emergencia a domicilio funciona con celeridad, disponiendo de equipos de paramédicos que rápidamente asisten a los pacientes, la tasa de mortalidad baja algunos puntos pero sigue siendo igualmente significativa.

Varios motivos hacen que el aneurisma roto sea una indicación precisa de tratamiento endovascular (en aquellos lugares donde exista personal entrenado, equipamiento radiológico adecuado e insumos disponibles). Veamos algunos parámetros: a) el tiempo hasta el acto operatorio es similar en ambos procedimientos, abierto y endovascular; b) la duración del procedimiento es estadísticamente significativo menor para el procedimiento endovascular; c) la pérdida de sangre es notablemente menor con el procedimiento endovascular; d) la estancia hospitalaria se acorta sensiblemente con el procedimiento endovascular; e) la morbilidad y la mortalidad son mucho menores con esta última técnica (10).

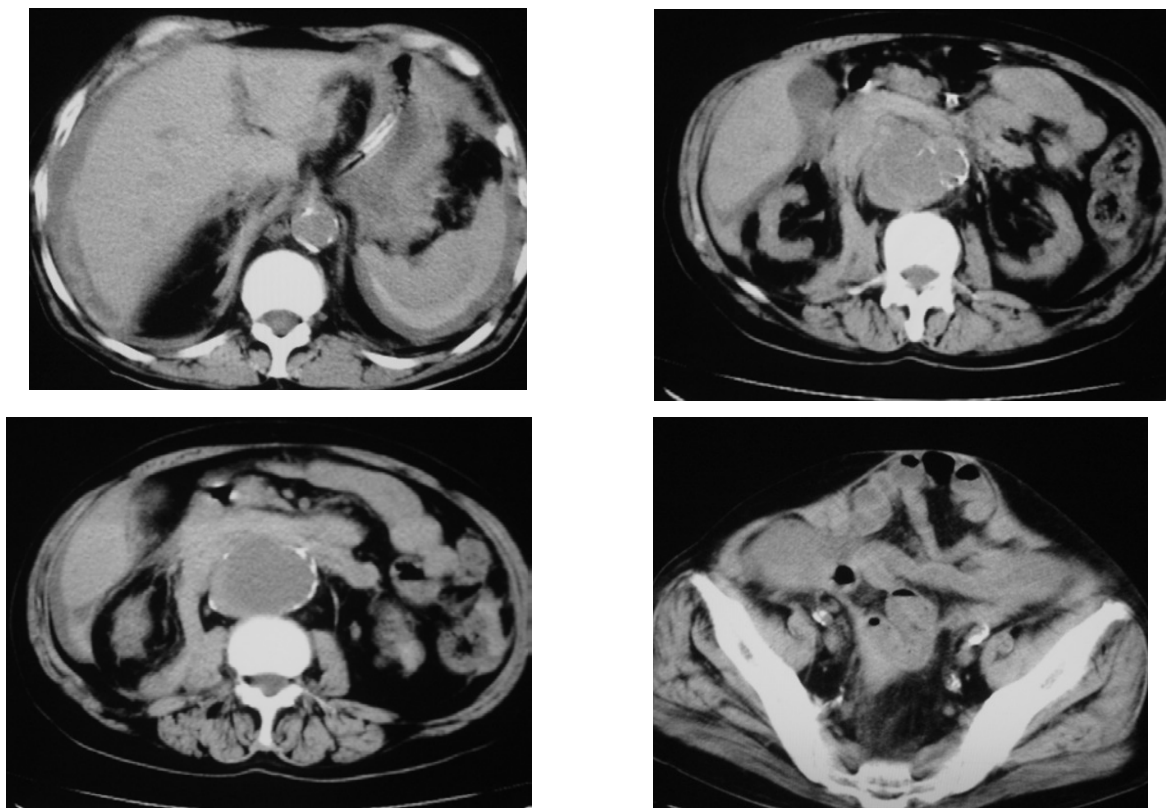


Figura 15: Cortes tomográficos de un paciente portador de un AAA roto. Obsérvese el hematoma perihepático, periesplénico, difusión de sangre en retroperitoneo, la enorme eventración y una colostomía izquierda definitiva. Todos estos factores hacen que este paciente sea considerado como portador de un "abdomen hostil", con lo cual por este motivo y su condición de AAA roto es candidato ideal para terapéutica endovascular.

Como se ve, por las imágenes expuestas anteriormente, la mini-invasividad es una tendencia terapéutica de la que la cirugía vascular tampoco escapa, junto con la revolución terapéutica que se ha producido en torno a todo el espectro quirúrgico, buscando la manera de agredir de la menor manera posible al paciente, logrando los mismos objetivos en cuanto a resultados, pero mejorando sustancialmente la calidad de vida de los enfermos. No obstante debe mencionarse que los estudios randomizados citados anteriormente (7 y 8), han demostrado también que existe en el tratamiento endovascular una mayor tasa de reintervenciones (8 al 15%) a largo plazo (más de 5 años) debido a posible fatiga de materiales ya que están en contacto permanente material protésico con material metálico, y si el corazón late 70 veces por minuto, esto es aproximadamente 37 millones de veces al año, con cada sístole se producirá un rozamiento entre ambos componentes del dispositivo. No obstante ello, y considerando que los pacientes que se someten habitualmente a este tipo de

reparación endovascular son de alto riesgo quirúrgico o de avanzada edad, sería un tema de discusión si es tan importante priorizar ese potencial riesgo del 8 al 15% de fatiga de materiales a más de 5 a 10 años, por sobre la inmediata recuperación de la calidad de vida de un paciente en el que su avanzada edad y expectativa de vida, tal vez no superen esa cantidad de años. Lo cierto es, que hoy por hoy, en los centros de mayor volumen de pacientes portadores de aneurismas a nivel nacional y mundial ofrecen a los pacientes ambas alternativas terapéuticas, aunque su principal opción sea la endovascular, existiendo como mayor limitante, y como se mencionó anteriormente, la anatomía de la aorta, ilíacas y el mismo aneurisma, caso en el cual, de ser desfavorable, se decide por una cirugía abierta. Podríamos decir que el procedimiento endovascular se encamina, en los próximos años, a ser el procedimiento estándar o convencional de la patología, como lo es hoy, para la vesícula biliar litiásica, la cirugía laparoscópica.

En suma, hoy por hoy, la decisión final sobre qué conducta terapéutica debería aplicarse a un paciente portador de un AAA (quirúrgica abierta o endovascular) debería establecerse conjugando las siguientes variables: a) expectativa de vida, b) calidad de vida postoperatoria, c) costo-beneficio, d) riesgo de algún tipo de disfunción sexual, e) riesgo de ruptura del aneurisma, f) riesgo quirúrgico del paciente, g) probable tasa de reintervención y h), no menos importante, la preferencia del paciente.

Bibliografía

- 1) Instituto Argentino de la Aorta: "Web Site", www.iaao.com.ar, link "Extensión a la Comunidad".
- 2) Cerezo, M.; Errecalde, A.; Inda, A. "La arquitectura de las fibras de la pared aórtica a nivel abdominal. Su incidencia en la factibilidad de producción de aneurismas aórticos". Trabajo presentado a premio, Fundación F. Fiorini, 2000.
- 3) Farooq, M. M. et al. "Effect of the duration of symptoms, transport time, and length of emergency room stay on morbidity and mortality in patients with ruptured abdominal aortic aneurysms". *Surgery*, 1996; 119: 9.
- 4) Powell, J. T. "Greenhald RM". *N Engl J Med* 2003; 348: 1895.
- 5) Schermerhorn, M. L.; Cronenwett, J. L. "The UK small aneurysm trial". *J Vasc Surg.* 2001; 33: 443.
- 6) Lederle, F. A.; Wilson, S. E.; Johnson, G. R.; Littooy, F. N.; Acher, C.; Messina, L. M. "Design of the abdominal aortic Aneurysm Detection and Management Study. ADAM VA Cooperative Study Group". *J Vasc Surg.* 1994; 20: 296-303.
- 7) "EVAR trial participants. Endovascular aneurysm repair versus open repair in patients with abdominal aortic aneurysm (EVAR trial 1): randomized controlled trial". *Lancet* 2005; 365: 2179-2186.
- 8) Prinssen, M.; Verhoeven, E. L.; Buth, J.; Cuipers, P. W.; Van Sambeek, M. R.; Balm, R. et al. "Dutch Randomized Endovascular Aneurysm Management (DREAM) Trial Group. A randomized trial comparing conventional and endovascular repair of abdominal aortic aneurysms". *N Engl J Med* 2004; 351:1607-18.
- 9) Cerezo, M.; Parodi, J. C.; Pannetta, T. "Tratamiento endovascular de un Aneurisma de Aorta Abdominal en un paciente trasplantado renal". *Revista Actas Cardiovasculares*, 1999, 10(1): 39-45.
- 10) Lee et al. *Journal of Vascular Surgery* 2004; 40: 211-5.

FLEBOPATÍAS DE MIEMBROS INFERIORES

Dres. J. Moscardi y E. Deluca

Introducción

La bipedestación fue una gran conquista en la evolución de la especie humana, pero generó nuevas enfermedades como lo es la patología venosa de los miembros inferiores. La misma afecta a un alto porcentaje de la población en el mundo, estimado en un 30%, con gran tendencia a la cronicidad. Se presume que este porcentaje aumentará en los próximos años por aumento de los factores predisponentes como el sedentarismo y la obesidad (7).

Recuerdo anatómico

El drenaje venoso de los miembros inferiores (MMII) se realiza mediante dos sistemas colectores, superficial y profundo, interconectados entre sí por las venas perforantes que atraviesan la fascia profunda. El 10 % al 15% del retorno sanguíneo se hace por el sistema superficial. El sentido de la circulación es cardiópeto, y a nivel de las perforantes es de superficial a profundo.

Las venas que conforman estos sistemas poseen válvulas unidireccionales, creando compartimientos estancos segmentarios, para facilitar el flujo sanguíneo en contra de la presión hidrostática creada por el ortostatismo. A su vez, la musculatura actúa como una bomba, inyectando fluido desde el sistema superficial al profundo (corazón periférico). Otros factores que colaboran en el retorno venoso son la *vis a tergo*, la aspiración cardiopulmonar, la venomotricidad y el aplastamiento plantar (1).

Lo dificultan la gravedad, la *vis a fronte*, la viscosidad sanguínea y el aumento de la presión abdominal o torácica.

Insuficiencia venosa

Se define como la incapacidad de una vena para conducir la sangre en sentido cardiópeto, con independencia de la actividad y la posición del miembro, adaptada a las necesidades de drenaje de los tejidos (4).

Fisiopatología

Cuando existe un desequilibrio entre los factores de influencia cardiófuga y cardiópeta, a favor de los primeros, ocurre estasis venosa primero e hipertensión venosa luego, con el consecuente daño sobre el aparato valvular, generando un flujo retrógrado desde el sistema profundo al superficial, o bien incrementando la presión hidrostática en ortostatismo, creando un círculo vicioso, que desencadenará una serie de fenómenos anatómicos, químicos, mecánicos y sanguíneos (1).

La obstrucción del flujo venoso por trombosis y posterior recanalización dejará como secuela la destrucción de válvulas, siendo este otro mecanismo, para generar estasis e hipertensión venosa y consecuentemente insuficiencia venosa. De todas formas la alteración de uno de los sistemas, superficial o profundo, terminará afectando al otro (1).

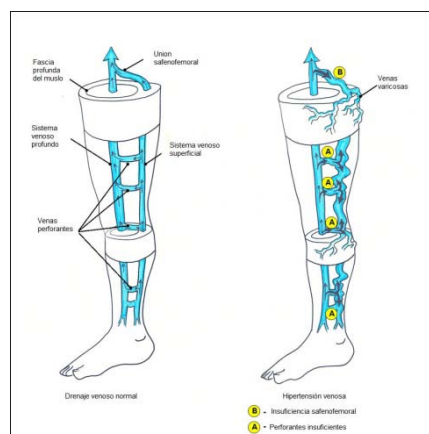
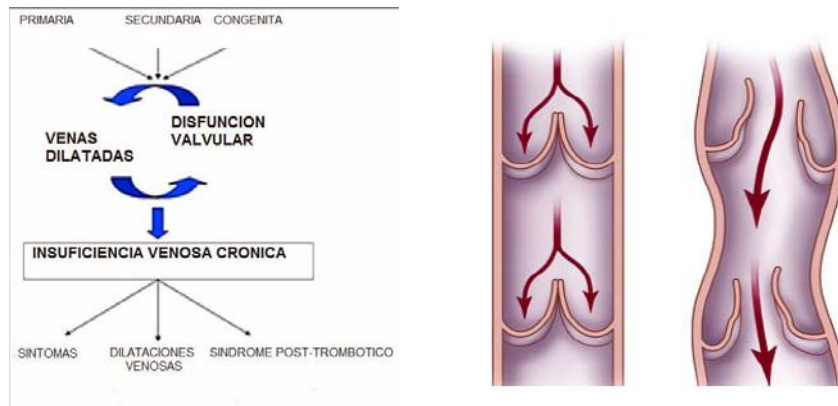


Ilustración 1. Sistema venoso suficiente e insuficiente.

En resumen, la manifestación clínica de la insuficiencia venosa a nivel del sistema venoso superficial son las venas varicosas o simplemente várices de los MMII.



Ilustr. 2. El círculo vicioso de la insuficiencia venosa. Ilustr. 3. Dilatación y lesión valvular.

Várices de los miembros inferiores

Definición

Es la dilatación permanente y patológica, con alargamiento y flexuosidad de las venas superficiales de los MMII, debido a insuficiencia valvular (6) (2). Es la traducción clínica de la insuficiencia venosa superficial.

Epidemiología

Es una de las afecciones más frecuentes, afectando al 20% de la población mayor de 35 años. Es más frecuente en mujeres de raza blanca y su aparición está condicionada por diversos estilos de vida y profesiones (6).

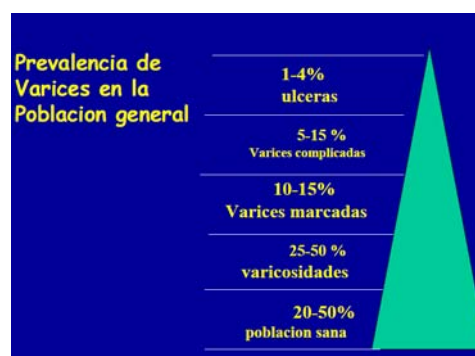

Ilustración 4. Prevalencia de várices en la población general.

Etiopatogenia

Las várices se originan en el desequilibrio de la relación entre las presiones intravasculares y la estructura y condiciones funcionales de la pared y válvulas venosas (6). Existen varios factores predisponentes. En principio, la falta de válvulas desde la aurícula derecha hasta el cayado de la vena safena mayor (antiguamente safena interna), genera una importante columna hidrostática. Además la hipertensión gravitacional ortostática, y la hipertensión abdominal por embarazo, tumores u obesidad.

Se ha reconocido también a factores hereditarios, hormonales (estrógenos y progesterona), estados de hipercoagulabilidad, tumores malignos y edad.

Clasificación

- **Congénitas**
 - Con insuficiencia venosa
 - Sin insuficiencia venosa
- **Adquiridas**
 - Várices esenciales o primarias (95%)
 - Várices secundarias (5%)
 - a. Trombosis venosa profunda
 - b. Traumatismos
 - c. Aumento de presión intra-abdominal
 - d. Bipedestación prolongada.

Las primarias o esenciales son debidas a alteraciones de la pared venosa o de las válvulas.

Las secundarias son las asociadas a insuficiencia venosa de causa conocida. La más frecuente es la que sigue a trombosis del sistema profundo formando parte del síndrome posttrombótico.

La clasificación CEAP, realizada por un comité de expertos en 1994, es la actualmente utilizada (9). Se basa en criterios clínicos (C), etiológicos (E), anatómicos (A) y fisiopatológicos (P).

- **Clínicos**
 - No hay signos visibles o palpables de enfermedad venosa

- Telangiectasias o venas reticulares
- Venas varicosas
- Edema
- Pigmentación o eccema
- Lipodermatoesclerosis o atrofia blanca
- Úlcera venosa curada
- Úlcera venosa activa
- Sintomática, incluye: dolor, tensión, irritación de la piel, pesadez y

calambres musculares y otros síntomas atribuibles a una disfunción venosa.

- sintomática
- **Etiológicos**
 - Congénita
 - Primaria
 - Secundaria (post-trombótico)
 - Ninguna causa venosa identificada
- **Anatómicos**
 - Venas superficiales
 - Venas perforantes
 - Venas profundas
 -
- **Fisiopatológicos**
 - Reflujo
 - Obstrucción
 - Por reflujo y obstrucción
 - Sin fisiopatología venosa identificable

Manifestaciones clínicas:

- **Funcionales**
 - Pesadez y cansancio de piernas que aumenta con la bipedestación y el calor. Los síntomas disminuyen con el frío, el decúbito y la marcha.
 - Hiperestesias y calambres musculares en pantorrilla generalmente vespertinos debido a la fatiga.

- Prurito intenso en región supra maleolar que se extiende a la mitad de la pierna, y que ocasiona rascado.
- **Físicos**
 - Varicosidades.
 - Edema inicialmente en región supra maleolar, de aspecto marmóreo, de predominio vespertino.
 - Pigmentaciones y cambios de color de la piel: dermatitis ocre y atrofia blanca.
 - Úlceras supra maleolares en especial del maléolo interno con halo eczematoso y acompañado de descamación.
 - Aumento de la temperatura de la piel, con eritema y dolor en el trayecto ectásico (varicoflebitis) (1).

Examen físico:

El examen del varicoso debe realizarse de la siguiente forma:

- 1) Inspección: se efectúa con el paciente en posición de pie.
- 2) Palpación: permite apreciar la importancia de las várices, su calibre, extensión dirección, y el valor funcional de los cayados safenos. Interesa la palpación de los pulsos arteriales de los miembros y corroborar el estado del tejido celular, comprobando si la piel desliza libremente sobre los planos aponeuróticos o está limitada en su deslizamiento por fibrosis del celular, complicación evolutiva de esta patología.

3) Pruebas funcionales:

Maniobra de Brodie-Trendelenburg: esta maniobra sirve para explorar la insuficiencia ostial de la safena mayor (safena interna) y verificar si son suficientes o insuficientes las válvulas de los ramos perforantes.

- 1- En un primer tiempo se eleva el miembro inferior para vaciar las várices y se aplica un torniquete o lazo hemostático en la parte alta del muslo.
- 2- El paciente se pone de pie y se retira el lazo.
- 3- Se produce el llenado rápido de la safena a partir del ostium incontinente (prueba positiva). Un llenado lento indica válvulas ostiales indemnes (pruebas negativas).

También puede advertirse que con el paciente de pie y manteniendo la presión del torniquete durante 35 segundos se observa cómo poco a poco van llenándose las várices superficiales, ello indica la existencia de perforantes insuficientes entre la circulación profunda y superficial.

Prueba de Pratt: se utiliza para la exploración de la suficiencia de las perforantes. Esta prueba se ejecuta con torniquetes múltiples. El paciente en decúbito dorsal, se coloca un torniquete en la parte alta de la safena mayor y después se enrollan una o dos bandas desde el pie hasta la altura del torniquete. Al ponerse el sujeto de pie nuevamente, se deja el torniquete colocado, y se desenrollan las bandas a partir de la superior y se observa el reflujo desde la profundidad a la superficie, a nivel de las perforantes insuficientes.

Prueba de Perthes: el estado de la circulación profunda se verifica con esta prueba. Se hace marchar al paciente luego de haber colocado un torniquete poco apretado en la raíz del muslo y se observa un aumento doloroso de las várices si existe un obstáculo en profundidad (prueba positiva) y al contrario una desaparición de ellas si la red profunda es permeable (prueba negativa) (6).

Diagnóstico:

El ecodoppler color se ha convertido en la herramienta más útil en el diagnóstico y ha sustituido muchas pruebas funcionales.

La flebografía ha caído en desuso y solo se usa en casos muy especiales.

La venografía por resonancia magnética es la prueba más sensible y específica para encontrar causas de obstrucción anatómica, permitiendo descartar otras causas de dolor y edema que pueden atribuirse erróneamente a insuficiencia venosa. Sin embargo su uso está limitado por los costos (9).

Tratamiento:

Medidas higiénico-dietéticas:

Se encaminará a la prevención, con medidas especiales de higiene venosa, como:

- Mantener el peso corporal dentro de los límites normales.
- No estar demasiado tiempo de pie ni sentado.
- No usar fajas ni ropa ajustada.
- Lubricar constantemente las piernas y tobillos.

- Elevar la piesera de la cama 15 cm.
- Uso de medias de baja, mediana o alta compresión, dependiendo de la magnitud del padecimiento.
- Realizar frecuentemente ejercicios aeróbicos (evitar levantamiento de pesas).
- Evitar hasta lo posible la ingestión de anovulatorios y complementos hormonales.
- No fumar.
- Evitar traumatismos en piernas y pies.
- Durante el día, elevar los miembros inferiores 15 cm cada 8 hs, por 10 minutos.
- En viajes largos en vehículos de propulsión, levantarse y caminar por algunos minutos, cada dos horas (1).

Tratamiento específico:

Distintas terapias existen en la actualidad, teniendo como objetivo eliminar el sistema venoso superficial a través de métodos quirúrgicos, ablación endovenosa o bien ablación por escleroterapia.

Cirugía:

La extirpación quirúrgica de la vena safena mayor se realiza con un dispositivo llamado fleboextractor que se coloca en la vena por debajo de su cayado, luego de haber disecado y ligado las colaterales. El extremo del dispositivo se fija con una ligadura al extremo de la vena seccionada y se tracciona del mismo desde otra incisión pequeña a la altura de la rodilla, invaginando la vena hasta extraerla. Antiguamente se progresaba el fleboextractor hasta el maléolo pero esto se ha dejado de lado porque generaba efectos indeseados ya que producía lesión del nervio safeno que viaja contiguo a la vena por debajo de la rodilla.

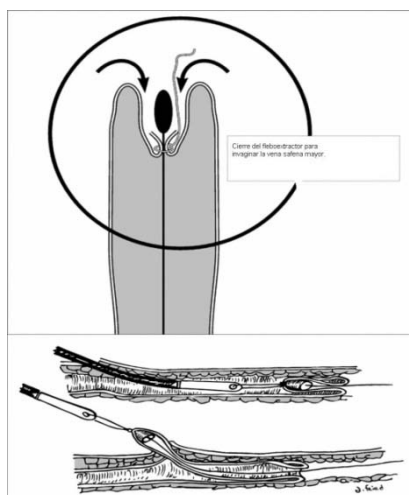


Ilustración 5. Fleboextracción por invaginación.

Microcirugía:

Se realiza la extracción de las dilataciones varicosas usando micro incisiones y un gancho o aguja de tejer que se introduce por aquellas y extrae a la superficie la vena que se liga y extirpa. Se repite el procedimiento según la cantidad de venas detectadas previamente mediante marcación ECO guiada.

Ligadura y sección de la vena safena mayor:

Esta técnica está indicada cuando la causa de las varices es la insuficiencia de la válvula ostial ubicada en la desembocadura de la vena safena en la femoral, siendo su principal ventaja el conservar la vena safena para una eventual cirugía cardiovascular.

Operación CHIVA:

Fue ideada por Franceschi en 1988 y la sigla significa Cura Conservadora Hemodinámica de la Insuficiencia Venosa Ambulatoria (3).

El método consiste en un fraccionamiento de la columna hidrostática de la vena safena mayor mediante ligaduras en el ostium y por debajo de una perforante insuficiente. No sirve como cura radical, solo demora la evolución de la enfermedad.

Técnicas endovenosas:

Láser:

Una fibra láser endoluminal produce calor y destruye el endotelio vascular. Se controla su posición con ecografía. Para no lesionar estructuras vecinas por el calor se inyecta una solución anestésica perivenosa a modo de aislante.

Radiofrecuencia:

Igual procedimiento al anterior, sólo que la punta del catéter debe estar en contacto con la pared venosa.

Técnicas esclerosantes:

Bajo ultrasonido, una sustancia esclerosante (polidocanol) se inyecta en los vasos anormales para producir la destrucción del endotelio que es seguido por la formación de un cordón fibroso y la reabsorción final de todas las capas de tejido vascular. La adición de espuma de dióxido de carbono con los agentes esclerosantes ha permitido reducir el volumen inyectado de éstos mejorando la eficacia. Esta técnica tiene el inconveniente de inutilizar el vaso ante la necesidad de utilizarlo en una cirugía cardíaca a futuro.

Luego de todos los tratamientos propuestos, el paciente llevará un dispositivo de compresión en su miembro inferior por treinta días y retornará a la actividad lo antes posible.

Complicaciones de la enfermedad varicosa

Las complicaciones son varias, en orden de frecuencia tenemos:

- 1) *Varicoflebitis*: es un proceso inflamatorio no infeccioso, cursa con febrícula, dolor en el trayecto comprometido y enrojecimiento de la piel, cede simplemente con antiinflamatorios.
- 2) *Tromboflebitis superficial*: a los síntomas de la flebitis se le agrega induración de la vena comprometida y ligero discomfort en la zona afectada, se hacen antiagregantes plaquetarios, heparinoides, vendajes compresivos y deambulación si se localiza de la rodilla para abajo, pero si la localización es en una várice de safena a nivel del muslo, es necesaria la ligadura del cayado safeno para evitar una embolia pulmonar.
- 3) *Úlcera varicosa*: se califica de úlcera varicosa la desarrollada en la región maleolar como consecuencia de la hipertensión venosa ortostática presente en los varicosos. Constituye una de las complicaciones crónicas más frecuentes y penosa de los varicosos. No depende del tamaño ni forma de las várices, sino de la hipertensión de su contenido sanguíneo. Cuando es una

úlceras puramente varicosas basta colocar la extremidad en reposo y en posición elevada, y recidiva siempre al reemprender la vida habitual por la importancia del ortostatismo.

- 4) *Varicorragia*: es una complicación aguda, relativamente frecuente en los varicosos, es la rotura de una várice seguida de una hemorragia más o menos abundante. Puede ser: *Externa*: se presente tras un ligero traumatismo o sin él incluso durante la noche en cama. Es la consecuencia de la atrofia cutánea progresiva a nivel de una várice con la pared delgada. Se producen con preferencia en la pierna y en extremidades no edematosas. Sobre el trayecto de una várice aparece un punto negro cubierto por costra. Al desprenderse ésta y sin el menor dolor, sobreviene la hemorragia, que puede ser copiosa o sangrar a chorro. En cuanto al tratamiento basta con mantener al enfermo en cama, colocando la extremidad elevada sobre el plano horizontal para vaciar a las varices de su contenido sanguíneo y aplicar sobre la perforación una compresión ligera estéril. El reposo de la extremidad en posición elevada se mantendrá por unos días. *Subcutáneas*: se caracterizan por la aparición de un hematoma o equimosis en un varicoso, acompañado de ligero dolor. El tratamiento consiste en reposo de la extremidad manteniéndola elevada y con vendaje compresivo. *Subaponeuróticas*: se caracterizan por la aparición brusca de un intenso dolor en la pantorrilla, la equimosis solo aparece en la fase tardía. El tratamiento es el mismo que en las subcutáneas con la ulterior aplicación de calor local que disminuye el dolor y facilita la resorción de la sangre extravasada (6).

Referencias bibliográficas:

1. Arango, M. G. "Insuficiencia venosa". *Revista Atención Familiar*, 2008. Universidad Nacional de Méjico.
2. Del Aguila Hoyos. "Várices de miembros inferiores". *Revista Digital* Universidad Nacional Mayor San Marcos, 2007.
3. Enrici, E.; Regalado, O.; Enrici, A. "Estado actual de la cirugía de várices". *PROACI*, 1999; Tercer ciclo módulo 2: 111-132.
4. Escribano, J. M. *Tesis doctoral*. Barcelona, 2006.
5. Kupelián, A.; Russo, O. "Evaluación del sistema perforante en relación a un nuevo marco teórico". *Forum*, 2009; 11 (2): 106-110.
6. Ramos, M. "Várices del miembro inferior". *Revista de Posgrado de la Cátedra VI Medicina*, 2000. UNNE.
7. Selaya Céspedes, N.; Telleria, O.; Telleria, T. "Várices en miembros inferiores". *Rev. Pac. Med. Fam*, 2005; 2 (2): 104-109.
8. Wright, D.; Gobin, J. P.; Bradbury, A. W. et al. "Varisolve® polidocanol microfoam compared with surgery or sclerotherapy in the management of varicose veins in the presence of trunk vein incompetence: European randomized controlled trial". *Phlebectomy*, 2006; 21:180-90.
9. Wesley, L.; Weaver, F.; Feied, C. "Varicose veins". *Vascular surgery*, 2010.

Tromboflebitis

Introducción

La trombosis venosa se caracteriza por la formación de un trombo (coágulo de sangre) en el interior de una vena. Su incidencia es de 48 por 100.000 habitantes, aumenta según la edad y la mortalidad oscila el 5%, poco después de iniciado el cuadro. En los Estados Unidos, cada año, 140 a 160 por 100.000 personas presentan signos y síntomas de trombosis venosa profunda (TVP), con una mortalidad igual o superior a las muertes por cáncer mamario en la mujer.

El cuadro de obstrucción puede ser parcial o total, adherente o libre según su relación con la pared interna del vaso. La trombosis venosa puede desencadenar una respuesta inflamatoria significativa sobreviniendo la flebitis (tromboflebitis). Cabe destacar que en el proceso flebítico no siempre está presente una trombosis. De acuerdo a su localización y características semiológicas la tromboflebitis puede ser superficial o profunda y de allí su importancia clínica.

Etiopatogenia

La TVP es una patología originada por múltiples causas, y los conceptos descritos por Virchow en 1856, actualmente tienen vigencia y sobre ellos surgen los factores de riesgos que deben ser considerados.

a) Hipercoagulabilidad

- Embarazo por aumento plaquetario y de la coagulabilidad
- Trombocitosis
- Neoplasias

b) Estasis sanguínea

- Reposo prolongado por diferentes causas (postoperatorio, accidente cerebrovascular, etc.)
- Factores mecánicos (compresión de vena cava)
- Insuficiencia cardíaca (por disminución del volumen minuto)
- Aumento de la viscosidad sanguínea (policitemia)

c) Lesión del endotelio

- Primitivas de la pared vascular

- Traumatismos de miembros inferiores y pelvis
- Trauma directo de la pared vascular (arma blanca o lesión por proyectil)

Las intervenciones quirúrgicas extensas de abdomen y pelvis (traumatológicas, oncológicas y ginecológicas) son otros de los factores de riesgo que favorecen la aparición de TVP de los miembros inferiores.

El vendaje de las extremidades hasta por encima de las rodillas, en este tipo de cirugía, reduce notablemente los riesgos y más aún si el paciente es portador de várices, tal como se realiza en cirugía laparoscópica.

Otras causas a considerar que pueden iniciar la coagulación intravascular son:

- a) el uso anticonceptivos orales;
- b) detención de la lactancia por estrógenos;
- c) niveles bajos de antitrombina III; esta condición constituye un estado de hipercoagulabilidad, cuando los valores se hallan por debajo del 60/65%;
- d) las neoplasias de por sí pueden ser una causa directa o bien desarrollar TVP, como un síndrome paraneoplásico; los de mayor frecuencia son los de pulmón, útero, páncreas y ovario;
- e) resistencia adquirida a la proteína C reactiva, como suele observarse en algunas patologías (cáncer, embarazo, etc.), en donde los anticuerpos antifosfolipídicos se asocian a eventos tromboticos;
- f) líquido amniótico, sustancias alergógenas, toxinas bacterianas, etc.;
- g) el grupo sanguíneo "no cero" (grupos A-B y AB) constituye un factor de riesgo independiente para desarrollar enfermedad tromboembólica venosa y esto posiblemente esté asociado a una mayor concentración en sangre del factor VIII y factor von Willebrand.

En los niños la TVP también puede ser causada por varias causas, especialmente en casos de leucemia linfoblástica aguda, con una incidencia que varía entre 1% y 36%, constituyendo uno de los principales factores de morbimortalidad. Deben considerarse en este grupo de pacientes los casos de sepsis y la utilización de catéteres intravenosos.

Trombosis venosa superficial (TVS)

El proceso trombótico se desarrolla en el territorio venoso de superficie y se clasifica en:

Específicas: varicoflebitis, enfermedad de Mondor, tromboflebitis migratriz.

Inespecíficas: reposo prolongado, postraumática, infecciones de partes blandas, post-venopuntura, químicas (escleroterapia), idiopáticas.

Diagnóstico:

Los signos y síntomas locales son suficientes para realizarlo:

- dolor e induración en el trayecto varicoso;
- edema, eritema y calor local;
- puede haber fiebre, decaimiento general e impotencia funcional parcial, del miembro afectado;
- el sector comprometido con mayor frecuencia suele ser el de la safena interna, pero puede expresarse en cualquier territorio varicoso superficial.

Tratamiento:

- hielo local más cremas o geles criógenos;
- antiinflamatorios locales y generales;
- vendaje elástico, deambulación temprana, no anticoagular.

No está indicada la antibióticoterapia; las trombectomías parciales, después del episodio agudo suelen descomprimir la zona con franca disminución de los síntomas.

Es excepcional la migración de trombos al sistema venoso profundo; en casos de dudas se puede realizar un ecodoppler color venoso y si se sospecha cabalgamiento del trombo hacia la vena femoral profunda, se puede efectuar la cirugía a nivel del cayado de la vena safena interna (unión safenofemoral), con la sección del mismo, aspiración del coagulo y posterior ligadura (desconexión safenofemoral).

Trombosis venosa profunda (TVP)

Clasificación:

A) *Localizadas:* En cada uno de los sectores del sistema venoso profundo, desde las venas plantares hasta el territorio de la vena ileofemoral.

B) *Difusas*: Flegmasia alba dolens, que se caracteriza por piel pálida, tensa, blanquecina, desde la ingle hasta el tobillo por trombosis aguda ileofemoral; suele observarse en el posparto. Flegmasia rubra dolens, similar al cuadro anterior a la que se suma vasodilatación capilar. Flegmasia cerúlea dolens en la que existe TVP aguda y masiva del miembro inferior más vaso espasmo arterial reflejo, con falta de pulsos distales, dolor de tipo isquémico y coloración cianótica del miembro. Pueden aparecer flictenas hemorrágicas, gangrenas digitales y shock.

Diagnóstico:

A) Métodos no invasivos:

- *doppler*: revela ausencia de flujo venoso ante la compresión y con la maniobra de Valsalva.
- *ecografía vascular o ecodoppler color*: visualiza el trombo, ausencia de flujo y no se aprecia el signo del guiño ante la compresión del vaso.
- *pletismografía*: estudio cuantitativo que mide la capacitancia venosa, la cual esta disminuida en la TVP con enlentecimiento del vaciado venoso
- TAC
- *angiioresonancia*

B) Métodos invasivos:

- *flebografía convencional contrastada con yodo*
- *flebografía convencional radioisotópica con tecnecio 99*
- *cineflebografía*

El método de elección para confirmar la TVP es el ecodoppler color o blanco y negro, por ser rápido, no invasivo, por su especificidad para demostrar indemnidad venosa en el 95% y su sensibilidad para detectar trombosis en el 85% de los casos.

Se puede establecer el diagnóstico biológico a través del dosaje del dímero D en sangre periférica, por la rapidez de su técnica y el bajo costo. Este es un marcador de fibrinólisis que puede estar elevado en el TEP y en la TVP; es muy sensible y actualmente es de uso rutinario para la exclusión diagnóstica de la TVP y TEP.

Tratamiento médico:

El objetivo principal es evitar el TEP y el síndrome postrombótico por lo tanto la terapéutica se basa en:

1) *Antitrombóticos:*

- a) anticoagulación con heparina sódica por vía endovenosa durante 3 a 5 días;
- b) heparina de bajo peso molecular por vía subcutánea;
- c) warfarina al otro del inicio de la heparina.

2) *Fibrinolíticos:*

- a) estreptoquinasa;
- b) uroquinasa de origen humano, con menos reacciones adversas que la estreptoquinasa. Esta medicación se maneja con dosis de ataque y de mantenimiento cada 60 minutos, por su vida media, durante no menos de 5 días y su costo es elevado.

3) *Inhibidores de la agregación plaquetaria:*

- a) prostaglandinas PG E2;
- b) ácido acetilsalicílico;
- c) dipyridamol.

Tratamiento quirúrgico:

La trombectomía debe estar indicada en las primeras horas para evitar la adherencia del coágulo, en caso contrario los resultados son malos porque suele haber lesión del endotelio y re-trombosis.

En la actualidad los métodos miniinvasivos, con técnica de Seldinger, son los procedimientos de elección. La utilización de catéteres con balones y dispositivo de aspiración sobre el trombo, facilitan la remoción del mismo y la recanalización del vaso, sin lesión del endotelio y con mínimas posibilidades de re-trombosis.

La indicación del tratamiento quirúrgico está dada en caso de tromboflebitis séptica recidivante, con embolia pulmonar o no, asociada con la colocación de un filtro en vena cava.

Síndrome posttrombótico

Como su nombre lo indica, es un conjunto de signos y síntomas que se producen como consecuencia de la insuficiencia valvular. Este fenómeno se lleva a cabo durante la recanalización del vaso en donde existe destrucción valvular y reflujo, por la consiguiente hipertensión venosa del miembro afectado.

Formas clínicas:

Existen varias clasificaciones basadas en el cuadro clínico y en la cronicidad de esta afección.

Clasificación clínica de Vilanova-Rascovan (1962)

- **grado 1** = edema simple
- **grado 2** = celulitis y/o úlcera de pequeño tamaño
- **grado 3** = celulitis y/o úlcera gran tamaño
- **grado 4** = celulitis y/o úlcera circunferencial

Clasificación clínica evolutiva de Enrici-Capdevilla (1992)

Estadio 1: síndrome postrombótico reciente. Comprende desde la iniciación de la trombosis hasta la recanalización del SVP (2 meses hasta los 2 años). La clínica del miembro afectado evidencia edema, dolor y dificultad en la deambulación.

Estadio 2: hipertrofia de la bomba músculo-veno-aponeurótica de la pantorrilla, en respuesta a la hipertensión venosa sostenida.

Estadio 3: hipertrofia de la bomba músculo-veno-aponeurótica más várices secundarias, también como resultado de la hipertensión venosa sostenida, con reflujo venoso persistente en los diferentes territorios venosos y con la consiguiente destrucción valvular en esos sectores.

Estadio 4: insuficiencia venosa crónica avanzada con hipodermatitis y edema. Este cuadro se instala a partir de la insuficiencia de las 4 venas perforantes directas (cara interna y desde tercio medio hacia distal de la pierna y de la inversión del flujo en el sistema amortiguador de Leonardo). Clínicamente se manifiesta con una hipodermatitis indurada, en el sector descrito, pudiendo acompañarse en ocasiones con úlcera venosa.

Estadio 5: síndrome fleboartrósico. Se caracteriza por fijación articulación tibio-astragalina, que se produce por la progresión de la hipodermatitis indurada circunferencial y en profundidad. Este cuadro produce una fibrosis que va englobando los tendones, músculos y la articulación en cuestión, finalizando con la atrofia de la bomba músculo-aponeurótica de la pantorrilla.

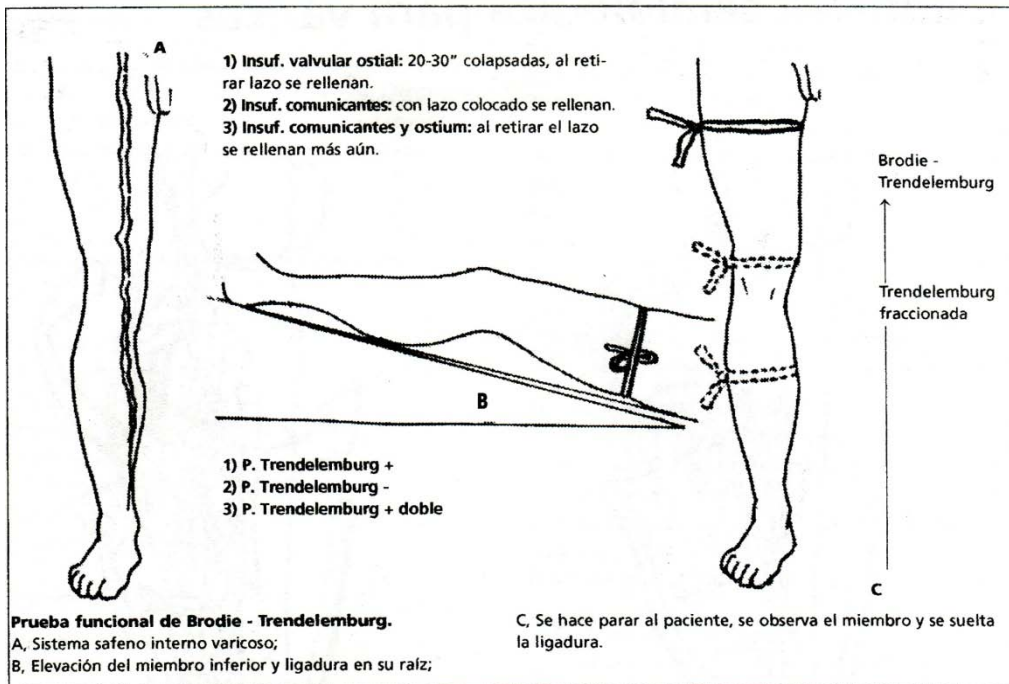
Estadio 6: Linfedema secundario. La progresión de todos los trastornos tróficos involucra al sistema linfático de la pierna, sobreviniendo en algunos casos erisipela y linfangitis a repetición.

Referencias bibliográficas

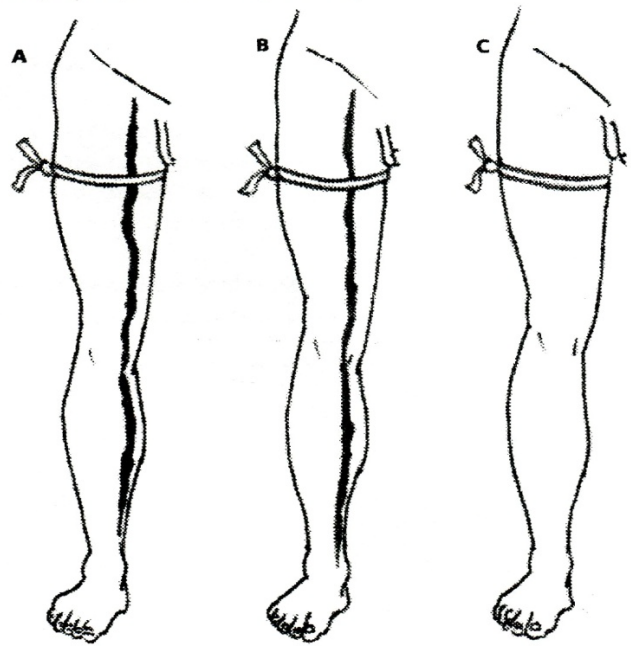
- 1) *Acta Bioquímica Clínica Latinoamericana*. XX Congreso del Grupo Cooperativo Latinoamericano de Hemostasia y Trombosis y VIII Congreso del Grupo Cooperativo Argentino de Hemostasia y Trombosis. 2008, N° 1.
- 2) Altman, R. y Scazziota, A. "El laboratorio en el diagnóstico de la Trombosis venosa profunda y la embolia de pulmón". *Rev. Iberoamericana de Trombosis y Hemostasia* 1999 N° 17: 21-28.
- 3) Amiral, J. "Molecular markers in trombosis and hemostasis". *Clin. Appl Thromb. Haemost.* 1997; 3: 71-81.
- 4) Ginsberg, J. "Peripheral venous disease". In: Goldman, L.; Ausiello, D. (eds.). *Cecil Medicine*. 23rd ed. Philadelphia, Pa: Saunders Elsevier; 2007: chap 81.
- 5) Elias, A.; Aptel, I.; Huc, B. et al. "D dimer test and diagnosis of deep vein thrombosis: a comparative study of 7 assays". *Thromb. Haemost.* 1996; 76: 518-522.
- 6) Kearon, C.; Ginsberg, J. S.; Hirsch, J. "The role of venous ultrasonography in the diagnosis of suspected deep venous thrombosis and pulmonary embolism". *Ann Intern Med.* 1998, 15; 129:1044-9.
- 7) Reussi, R. R.; Bado, R.; Mercado, J. et al. "La trombosis venosa profunda y el tromboembolismo pulmonar". *Rev. Iberoamericana de Trombosis y Hemostasia* 1999 N° 17: 7-20.
- 8) *Revista Iberoamericana de Trombosis y Hemostasia*, 1999 N° 19.

MANIOBRAS SEMIOLÓGICAS PARA VÁRICES

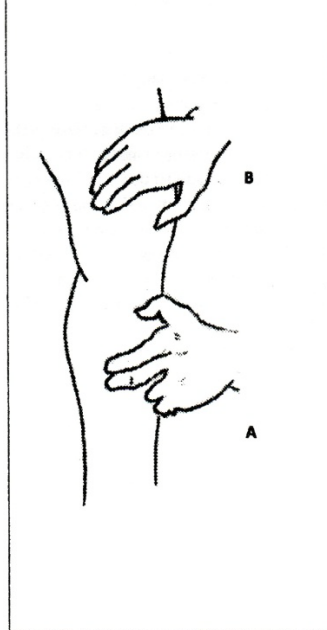
Dr. A. Inchauspe



Prueba funcional de Perthes. A, Enfermo de pie con várices distendidas y se coloca lazo en raíz de muslo;
 B, Se invita a realizar maniobras de flexión o deambulación. Las venas no se vacían o lo hacen parcialmente: Perthes Negativa (comunicantes insuf.);
 C, las venas se vacían completamente, insuficiencia del cayado solamente: Perthes positiva (comunicantes suficientes).

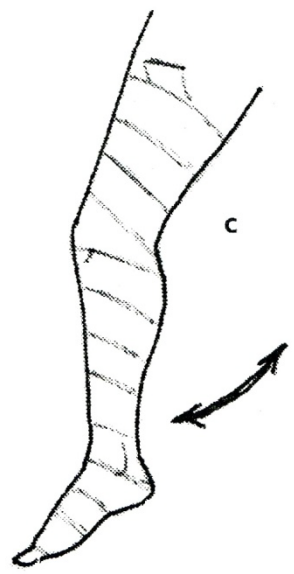
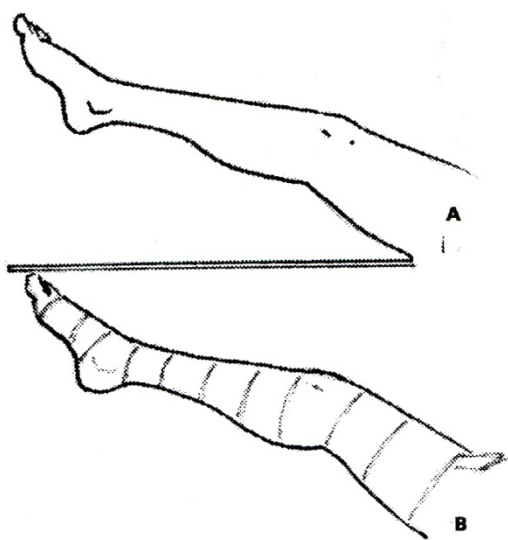


Maniobra de Schwartz.
 A, mano percutora de tronco varicoso;
 B, mano que capta transmisión de onda líquida cerca del cayado. (Insuf. valvular y pérdida tono pared venosa.)



Prueba funcional de Pratt.
 A, elevación del miembro inferior varicoso;

B, Colocación del vendaje elástico y lazo raíz
 C, se invita a movilizar la pierna o deambular.



Al desvendar sin retirar lazo, permite detectar comunicantes insuficientes.

ÚLCERA VENOSA

Dres. A. Inchauspe y A. Suarez

Una úlcera de pierna no es una enfermedad por sí sola, sino un síntoma que puede ser causado por una variedad de enfermedades diferentes con numerosos factores de riesgo. En cuanto a las úlceras venosas, pueden ser causadas por varias enfermedades venosas, de las cuales, la causa más común es la insuficiencia venosa (con insuficiencia de las perforantes), en menor frecuencia la trombosis venosa profunda y la enfermedad primaria de las venas profundas.

Las úlceras venosas no son un problema nuevo: la primera descripción de tratamiento de probable úlcera venosa fue encontrado en un papiro de Eber (Egipto 1550 a. C.). En la catedral de Milán (Italia) hay cuatro pinturas que muestran milagros de San Carlo en pacientes con úlcera de pierna (siglo XVII).

La úlcera venosa es la más común (50%) de las úlceras de pierna, alrededor del 20-25% de éstas están localizadas en el pie. Alrededor del 50% están causadas por insuficiencia venosa superficial con o sin perforantes insuficientes y es la razón para creer que la úlcera venosa será más predominante en el futuro.

Anatomía de las venas de la pierna

El sistema venoso de la pierna está formado por tres sistemas: superficial, profundo y perforantes.

Sistema Venoso Superficial

Es un sistema de venas con válvulas en toda su extensión, formado por dos venas principales:

- *Vena Safena Interna*, es la continuación de la vena marginal dorsal del pie, premaleolar (maléolo interno). En su trayecto recibe ramas importantes como la vena de Leonardo (desde perforante inferior hasta la rodilla), el arco anastomótico inferior, venas accesorias. La vena safena interna finaliza haciendo un cayado en la región inguinal y desembocando en la vena femoral.
- *Vena Safena Externa*, presenta 8-15 válvulas, es la continuación de la vena marginal externa del pie, retromaleolar (maléolo externo). En el tercio superior de la pierna, en su cara posterior, la vena se profundiza y transcurre entre un desdoblamiento de la hoja aponeurótica hasta desembocar en la vena poplítea (hueco poplíteo).

Sistema Venoso Profundo

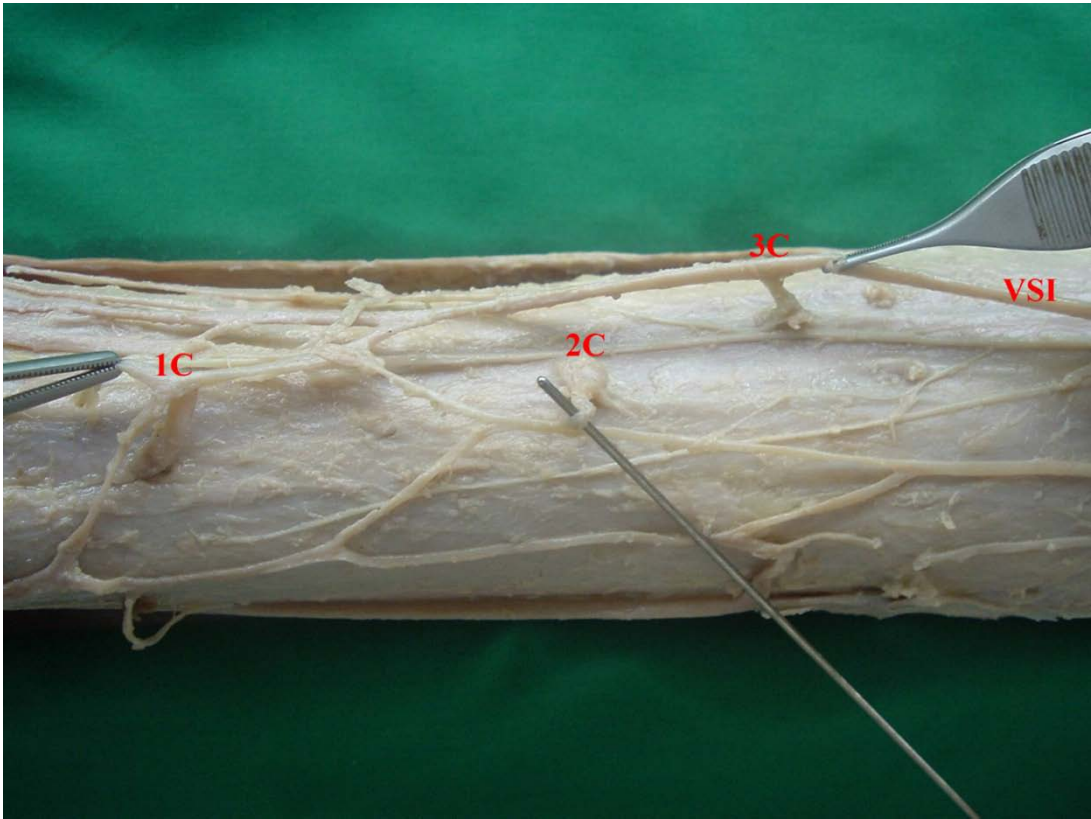
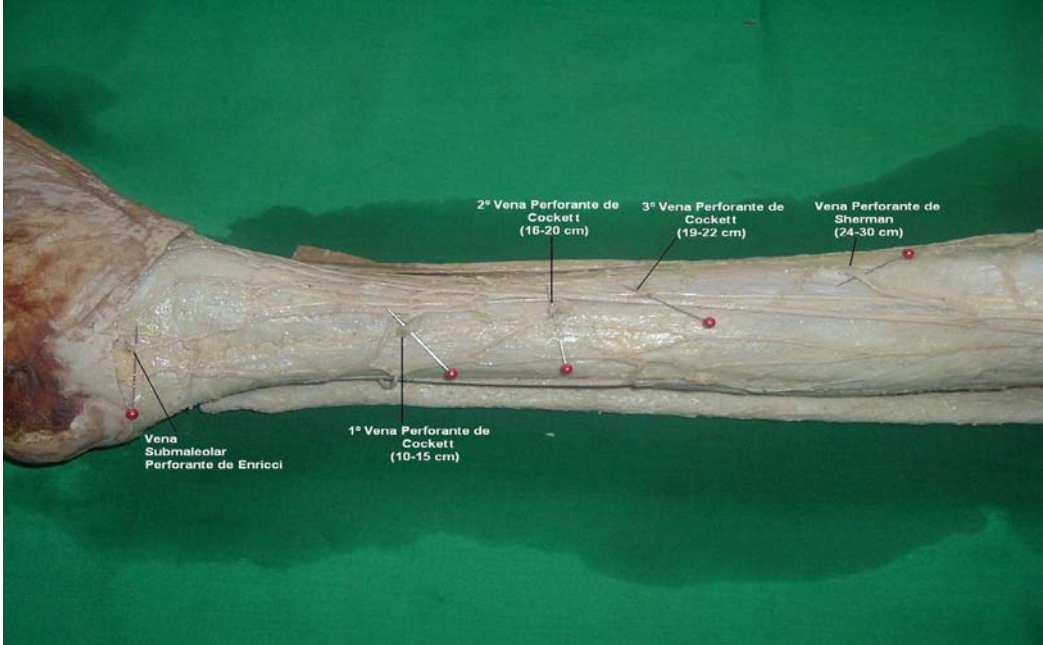
Es un sistema de venas formado por tres troncos dobles:

- *Venas tibiales posteriores*, son la continuación de las venas plantares, retromaleolar.
- *Venas tibiales anteriores*, son la continuación de las venas pedias, en el anillo superior del sóleo se unen con las venas peroneas formando el tronco tibioperoneo.
- *Venas peroneas*.

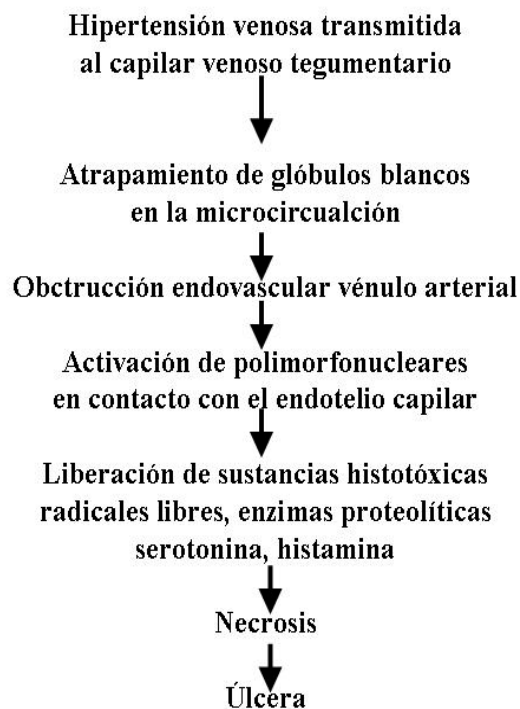
Sistema Venoso Perforante

El sistema venoso perforante comunica las venas superficiales con las profundas atravesando la aponeurosis, es unidireccional, manteniendo la individualidad tensional de ambos territorios. Las principales venas perforantes son las venas de Cockett que se encuentran dispuestas en número de tres en la cara interna de la pierna en sus tercios medio e inferior, a aproximadamente 13 cm, 18 cm y 20 cm del maléolo interno. La vena perforante de Enricci es inconstante, presenta una ubicación inframaleolar interna y es causa de formación de úlceras venosas. En el tercio medio

de la pierna encontramos las venas perforantes de Sherman, de ubicación variable, considerando la más importante la que se encuentra a aproximadamente 24 cm. del maléolo interno.



Etiopatogenia



Diagnóstico de las úlceras de miembro inferior

(Clasificación de Lusen-García Méndez modificada)

Vasculares (85%)

- Venosas
- Arteriales (úlceras hipertensivas isquémicas de Martorell)
- Mixtas
- Displasias

Traumáticas (10%)

- Traumatismo propiamente dicho
- Agentes físicos
- Agentes químicos
- Úlcera de decúbito

Misceláneas (5%)

- *Neurotróficas*
 - Pie diabético (mal perforante plantar)
 - Siringomielia
 - Poliomielitis
- *Infeciosas*
 - Gérmenes comunes (estreptococo)
 - Gérmenes específicos (TBC)
 - Por hongos (actinomicosis, aspergilosis)
- *Neoplásicas*
 - Epiteliomas
 - Melanomas
 - Linfomas
 - Úlcera de Marjolin (post-cicatrizal)
- *Otras*
 - Sarcoma de Kaposi
 - Metabólicas
 - Alérgicas
 - Dermatológicas (vasculitis)
 - Hematológicas (icteria hemolítica)
 - Linfedema

Prevalencia de la úlcera venosa

Muy pocos estudios prueban la prevalencia de úlcera venosa actualmente. La mayoría de los estudios muestran una prevalencia de alrededor del 1% de la población adulta.

Incidencia de la úlcera venosa

No hay demasiada información publicada sobre la incidencia de la úlcera venosa. En un estudio de Estados Unidos, la incidencia anual en un período de 25 años fue de 18 cada 100.000 personas por año. En Nueva Zelanda, el rango de incidencia anual

de úlcera de miembro inferior fue de 32 cada 100.000. Otro estudio, retrospectivo, informa una incidencia de 16 cada 100.000 (basado en pacientes que recibían cuidados profesionales). En resumen, la incidencia anual de úlcera venosa es de 15-30 cada 100.000 personas.

Estudios complementarios

Los estudios complementarios se realizan para el diagnóstico etiológico de las úlceras (insuficiencia venosa). La ecografía con doppler color es el estudio de elección para el diagnóstico y la evaluación detallada de la insuficiencia venosa crónica, este también detecta la obstrucción venosa y evalúa la recurrencia de reflujo y trombosis.

El uso de Eco-doppler color ha contribuido a mejorar la comprensión de los mecanismos de la enfermedad venosa crónica y ha cambiado el manejo de los pacientes.

Alrededor del 88% de los pacientes con úlceras venosas tienen comprometido el sistema venoso superficial, la insuficiencia de dicho sistema y el perforante es del 40-50%, con el tratamiento de estas insuficiencias se logra la curación de la úlcera en casi el 90% de los pacientes.

Tratamiento

Médico: nueva forma de vivir de Luke (ver Várices).

Farmacológico: fármacos antivaricosos naturales y sintéticos (ver tratamiento farmacológico en várices).

Quirúrgico:

- A) Del sistema venoso superficial cuando se halle insuficiente.
- B) Tratamiento de las perforantes directas e indirectas y de los trastornos tróficos:
 - Ligadura subaponeurótica de perforantes por videoendoscopia.
 - Operación de Sherman (ligadura subaponeurótica de perforantes por pequeñas incisiones).
 - Operación de Cocket.
 - Operación de Linton.
 - Operación de Felder.

C) Cirugía de la persistencia de la obstrucción venosa. Puentes derivativos con vena safena interna (*by pass*), homolateral (operación de Warren) o contralateral (operación de Palma).

D) Cirugía de la avaluación post-trombótica:

- Valvuloplastia venosa (Kistner).
- Transposiciones venosas valvuladas (Kistner-Queral).
- Transplantes valvulados (Tahery-Fuad Al Assal).

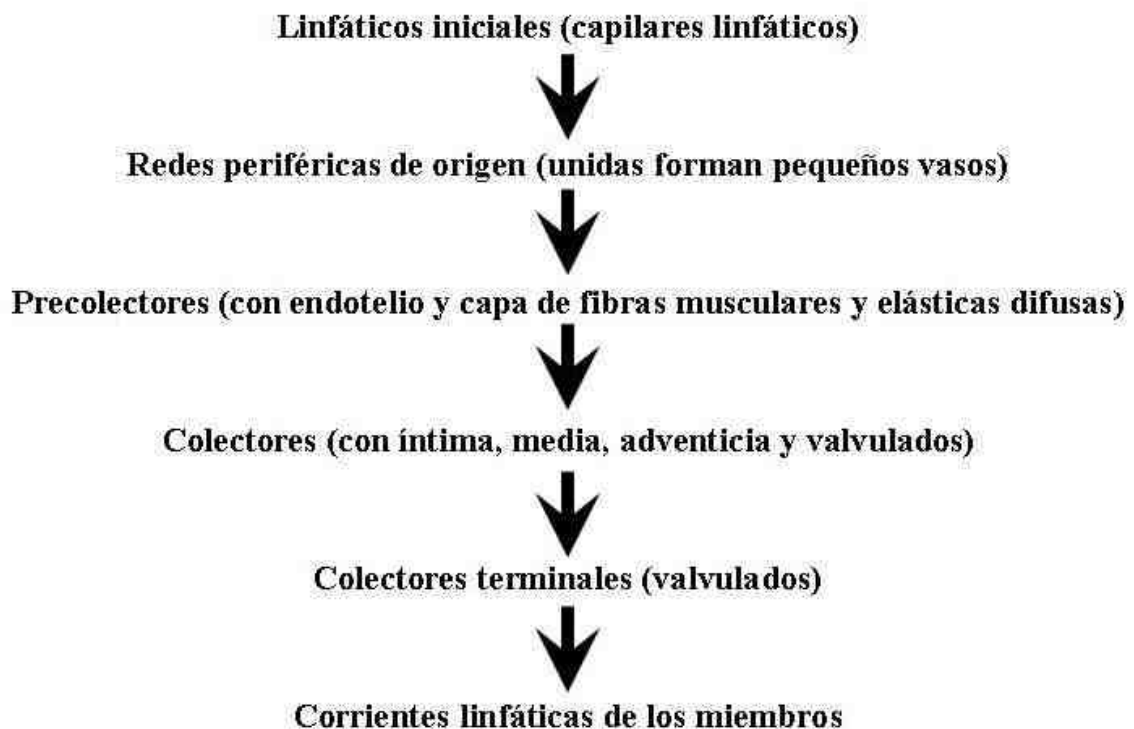LINFEDEMA

Dres. A. Inchauspe y A. Suárez

Definición

Es una alteración de la circulación linfática, con edema rico en proteínas, en que la capacidad de transporte de la linfa y la capacidad de lisis proteica de los tejidos están disminuidas, mientras que la carga linfática no se altera. La carga linfática es la cantidad de proteínas plasmáticas extravasculares que han de ser evacuadas por el mismo sistema linfático en la unidad de tiempo

Reseña anatómica



Fisiología del sistema linfático

- Reabsorber, evacuar y devolver a la circulación las proteínas plasmáticas.
- Transporte de líquidos (actúa como válvula de seguridad al evacuar el exceso líquido del intersticio).
- Transportan 100 grs de proteínas en 24 horas desde el intersticio a la corriente sanguínea.
- El conducto torácico transporta 2000 mL de linfa por día.
- El transporte de la linfa se hace por contracción de la unidad anatómico-funcional linfática llamada linfangión, que corresponde a la pared del vaso, situada entre dos válvulas, con actividad contráctil propia por sus fibras musculares inervadas por el simpático, a razón de seis a doce veces por minuto y en respuesta al alargamiento de la pared vascular.
- Otros factores que intervienen en la progresión de la linfa:
 - o Contracción muscular
 - o Movimientos respiratorios
 - o Pulsaciones arteriales
 - o Prostaglandinas
 - o Tromboxano
 - o Histamina y Serotonina

Fisiopatología

Según Foldi se establecen dos grupos de insuficiencia linfática:

Insuficiencia dinámica

Se produce cuando la capacidad de transporte de la carga linfática se ve sobrepasada. El aporte es mayor que la capacidad de transporte. Ejemplo: edemas venosos, hipoproteinemias.

El sistema linfático es normal.

El edema es pobre en proteínas (0,1-0,5 grs/100 mL).

Insuficiencia mecánica

La carga linfática proteica es normal, pero el sistema linfático no puede evacuar por alteración orgánica de los ganglios y/o vasos linfáticos por: radioterapia, infección, cirugía, neoplasia, aplasias, hipoplasia, dilatación.

Edema rico en proteínas (1-5 grs/100 mL).

Mecanismos de compensación en una linfostasis

Vías de circulación colateral: anastomosis linfovenosas y linfolinfáticas.

Aumento de monocitos en el intersticio que se transforman en macrófagos y producen fragmentación y aumento de la fagocitosis de las proteínas.

Evacuación de proteínas y líquidos por los canales prelinfáticos, entre los capilares sanguíneos y linfáticos.

Vías de drenaje linfático sin estación ganglionar (ejemplo: zona axilar).

Clasificación de linfedemas

(Club de Linfología, modificada)

Clasificación radiológica del linfedema congénito

1. *Aplasia linfática* (no se observan conductos linfáticos), 5%.
2. *Hipoplasia linfática* (reducción del número y calibre de las vías linfáticas), 87%.
3. *Hiperplasia linfática* (megalinfáticos, asociados frecuentemente al reflujo quiloso), 8%.

Linfedema congénito no hereditario

Simple, no familiar, se debe a malformación de los vasos linfáticos (linfangiectasia congénita). Edema de la extremidad desde el nacimiento. En la radiografía simple se pueden observar microcalcificaciones. Dilatación de los colectores linfáticos (megalinfáticos).

Linfedema congénito hereditario

Enfermedad de Milroy. Presenta las mismas características que el anterior pero es de carácter hereditario, familiar, ligado al cromosoma X.

Linfedema por brida amniótica

Raro. Se evidencia desde el nacimiento, localizándose distalmente en el miembro afectado, como un círculo constrictivo que bloquea el retorno linfático y a veces compromete hasta la musculatura.

Linfedema precoz

Etiología desconocida. Aparece entre el nacimiento y la pubertad, o antes de los 35 años según otros autores. Afecta a mujeres jóvenes. Compromete aproximadamente el 85% de todos los linfedemas primarios. Se observa en el 70-80% del sexo femenino.

El comienzo es lento y progresivo, desde la parte distal del miembro afectado hacia proximal. Aumentan con el calor, la menstruación, y al término del día. Disminuye con el reposo en la cama; es indoloro; sensación de pesadez. En el 50% de los casos, aproximadamente, se ve afectado el miembro inferior contralateral. Pueden ocurrir episodios de erisipela que agravan el linfedema.

Los colectores linfáticos son hipoplásicos.

Linfedema tardío

Corresponde a la descripción anterior, pero su presentación ocurre en edades más avanzadas, después de los 35 años.

Linfedema secundario

Se afectan ganglios y/o colectores linfáticos. Su etiología más frecuente es la infecciosa, iatrogénica (post-quirúrgica) y post-radioterapia.

Quiloedemas

Es una forma inmediata entre linfedema primario y secundario, debida al reflujo quiloso.

Se pueden presentar desde el nacimiento y se debe a hipoplasia o aplasia ganglionar de la cisterna de Pequet, o a una incontinencia valvular o alteración de la pared con reflujo quiloso a los miembros inferiores.

Cuando aparece tardíamente se debe a obstrucción del flujo por inflamación o invasión neoplásica de la cisterna o del conducto torácico. El reflujo quiloso aparece aún sin oclusión de este último.

Clínicamente, existe elefantiasis en el miembro inferior con vesículas de contenido lechoso (quilo), a veces con quilorragia. Puede verse artritis quilosa de la rodilla, quiluria por rotura en vías urinarias, enteropatía exudativa por pérdida abundante de quilo por el intestino, ascitis quilosa, quilotórax, quiloopericardio.

Linfedemas mixtos

Linfoarteriales

Congénitas

Klippel - Trenaunay - Servelle

- Aumento de volumen y alargamiento del miembro inferior
- Várices secundarias
- Nevus

Síndrome de Turner

Adquiridos

Secundarios a trastornos vasospásticos

- Eritromelalgia
- Eritermalgia
- Raynaud
- Postcongelación

Linfovenosos

Esencialmente postflebítico, por bloqueo linfático en la periflebitis femoro-ilíaca.

Clasificación clínica

Benignos

Estadío 1: sin lesión cutánea que responde al tratamiento en menos de tres meses.

Estadío 2: sin lesión cutánea que no responde al tratamiento, en menos de tres meses.

Estadío 3: fibroedema.

Estadio 4: elefantiasis.

Malignos

Enfermedad de Hodgking.

Linfosarcoma.

Sarcoma de Kaposi.

Linfangiosarcoma (angiosarcoma asociado al linfedema crónico, Stewart-Treves).

Diagnóstico

Clínico

Edema indoloro de la extremidad afectada, que comienza en pie y tobillo y progresa proximalmente. Se reduce menos con reposo, a diferencia del edema venoso, por fibrosis de piel y tejido celular subcutáneo.

El color de la piel no se altera, hasta estadios avanzados. La consistencia del edema es más dura que en el venoso, y no deja godet salvo en el comienzo cuando el edema es blando. Hay tumefacción de los dedos y del dorso del pie, a diferencia del edema venoso.

Signo de Stemmer: espesamiento y engrosamiento del pliegue interdigital de los dedos. Si la piel del segundo dedo no se puede plegar estamos en presencia de un linfedema (signo positivo).

Linfocromía

Se realiza una inyección subcutánea de azul patente (colorante), en los espacios interdigitales del pie: si se produce reflujo dérmico estamos en presencia de una patología linfática.

Linfografía directa

Previa coloración de un linfático del dorso del pie por inyección subcutánea de azul patente, se canaliza éste y se inyecta una sustancia radiopaca como lipiodol ultrafluido a presión continua. Por sus reacciones adversas, sobre ganglios y vasos linfáticos sólo se considera este estudio para casos de patologías malignas cuando no se pueden excluir de otra manera.

Fue un estudio de elección hasta hace unos años y en él se basó la clasificación radiológica de los linfedemas primarios.

Linfografía indirecta

Consiste en la inyección subcutánea de sustancia radiopacas, hidrosolubles, no iónicas como el Iotasul o Isovist® con absorción selectiva por los vasos linfáticos.

Linfografía radioisotópica

Se inyecta en forma intradérmica, en cara interna y dorsal del primer dedo y en el primer espacio interdigital del pie, un radiotrazador (Tc 99m, Linfofast R) en cantidad no mayor de 0,2 mL; con una gammacámara colocada en pelvis y muslos se registran imágenes secuenciales durante 15 minutos, con una nueva evaluación a las tres horas. Es el método de elección de los linfedemas, en su faz anatómica y funcional.

TAC y RNM

Útiles para el estudio de las cadenas ganglionares. Permite cuantificar el valor de la densidad media del tejido celular subcutáneo y el resultado terapéutico de la patología intersticial.

Ecodoppler

Para el estudio concomitante de la patología venosa.

Tratamiento

1) Higiénico-dietético

- Evitar sobrepeso.
- Higiene de la piel, interdigital, ungueal y subungueal del miembro afectado cotidianamente.
- Evitar lesiones e infecciones tegumentarias (erisipela).
- Drenaje postural del miembro afectado.
- Medias y vendas elásticas.
- Evitar la compresión de la vestimenta.

2) Profilaxis de las infecciones

En pacientes con crisis repetidas de erisipela y linfangitis, penicilina benzatínica durante seis meses a un año.

3) Drenaje linfático manual

Remueve las proteínas plasmáticas de los tejidos, tratando de equilibrar la capacidad de transporte del sistema linfático y la carga proteica.

4) *Presoterapia secuencial*

Al aumentar la presión intersticial, produce la evacuación de los edemas, fundamentalmente de la faz acuosa. Debe ir siempre asociado al drenaje linfático manual previo.

5) *Bandage y elastocompresión*

Vendas y medias elásticas que aumentan la presión mística y se deben adaptar al grado de compromiso del miembro afectado, así como al estadio de la enfermedad.

6) *Tratamiento farmacológico*

Benzodipironas: Alfa benzopironas (cumarina, esculina), Gamma benzopironas (rutina, diosmina).

- 1) Reducen las pérdidas proteicas de los capilares;
- 2) incrementan el drenaje de proteínas por los linfáticos;
- 3) aumentan la cantidad de monolitos y la consecuente fragmentación proteica y fagocitosis.

7) *Tratamiento quirúrgico*

El sistema linfático distal a la obstrucción, debe estar indemne y funcionando, como en los linfedemas secundarios en etapas tempranas.

Operaciones funcionales

- Anastomosis linfático-venosas (Degnó-Cordero).
- Anastomosis ganglio-venosa (Nielubowcz-Olszeuski).
- Anastomosis término-terminal linfático-venosa (Shen-Huang).
- Trasplante de colectores linfáticos (Baumeister)
- Trasplante venoso en forma de puentes en obstrucciones linfáticas localizadas.

Operaciones resectivas

Indicadas en estadios más avanzados del linfedema. Consisten en reseca el tejido fibroedematoso cutáneo, celular subcutáneo y aponeurótico en la intención de reducir el volumen del mismo.

Operación de Sinstrunk, Servelle, Thompson, Charles, Josías-Mayall.