

VI

ESÓFAGO

VI 1 Divertículos esofágicos

Dr. J. Defelitto

VI 2 Cuerpo extraño en el esófago

Dr. J. Defelitto

VI 3

A - Trastornos de la motilidad esofágica

Dr. M. Canestri

B - Acalasia

Dr. L. Tortosa

VI 4 Traumatismo esofágico

Dr. L. Tortosa

VI 5 Cáncer del esófago

Dr. L. Tortosa

DIVERTÍCULOS ESOFÁGICOS

Dr. J. Defelitto

Definición

Es una hernia:

- a) de la mucosa (falso divertículo);
- b) de todas las capas con comunicación con la luz esofágica a través de un orificio (cuello).

Clasificación

Patogenia

A) Pulsión

Adquiridos: alteración dinámica esofágica, por encima de un esfínter.

Faringo-esofágico, protruye la capa mucosa (falso).

Frecuencia 60%.

B) Tracción

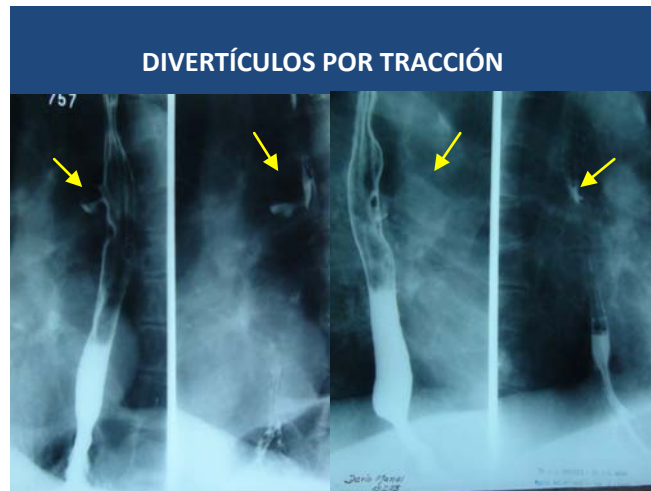
Adquiridos (procesos inflamatorios), medio esofágico, protruyen todas las capas (verdadero). Secundarios a adenopatía inflamatoria traqueo bronquial, más frecuentemente TBC. Se complican produciendo perforación bronquial y fístulas esofagobronquiales.

En trastornos de la motilidad esofágica, pueden ser por vómitos, provocar ruptura del esófago (síndrome de Boerhaave).

Frecuencia 60%.

Localización


- Faringoesofágicos (pulsión)
- Esofágicos medios (tracción)
- Epifrénicos (pulsión)



Etiología

- Congénitos (raros)
- Adquiridos (más frecuente, sin capa muscular)

Divertículo de Zenker



Son por pulsión, adquiridos, mucosa y algunas fibras musculares.

Es el más frecuente de todos los divertículos esofágicos.

Predomina en hombre/mujer: 3 a 1 y en más de 50 años (80%).

Fisiopatología

Fuerza propulsora

25 cm H O

+++++ punto débil

---> <--- esfínter esofágico superior

(cricofaríngeo)

Se produce por una disquinesia del esfínter superior (cricofaríngeo) con aumento de la tensión endoluminal lo que provoca propulsión en zona débil o triángulo de Laimer, entre el constrictor inferior de la faringe y el cricofaríngeo (figura 1).

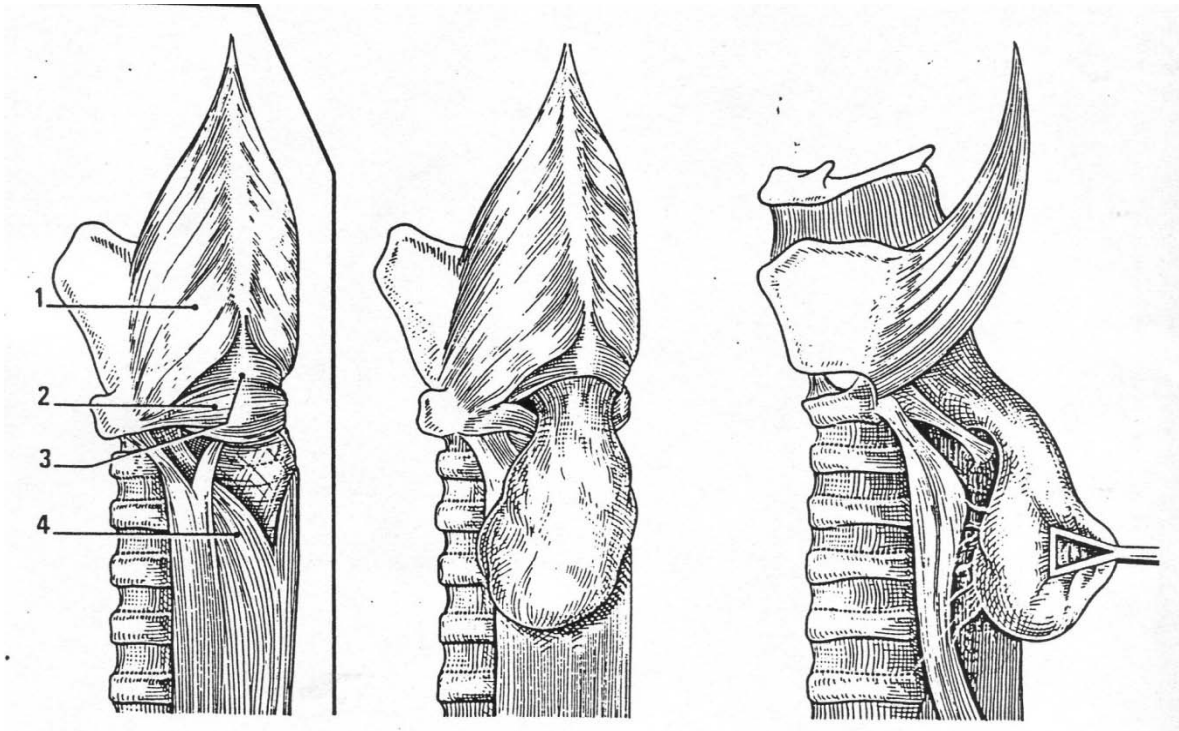


Figura 1: 1) Constrictor de la faringe; 2) Cricofaríngeo; 3) Triángulo de Laimer; 4) Esófago

Clínica

Síntomas: depende del momento evolutivo.

- 1) Sensación de cuerpo extraño (precoz), figura 2 a.
- 2) Disfagia progresiva, figura 2 b.
- 3) Regurgitaciones, figuras 2 c, 2 d.
- 4) Manifestaciones respiratorias: tos irritativa, broncorrea crónica, bronquitis a repetición, disfagia, figura 2 e.
- 5) Halitosis: generalmente tardía, aunque puede ser precoz.
- 6) Ruido de gorgoteo en la deglución.

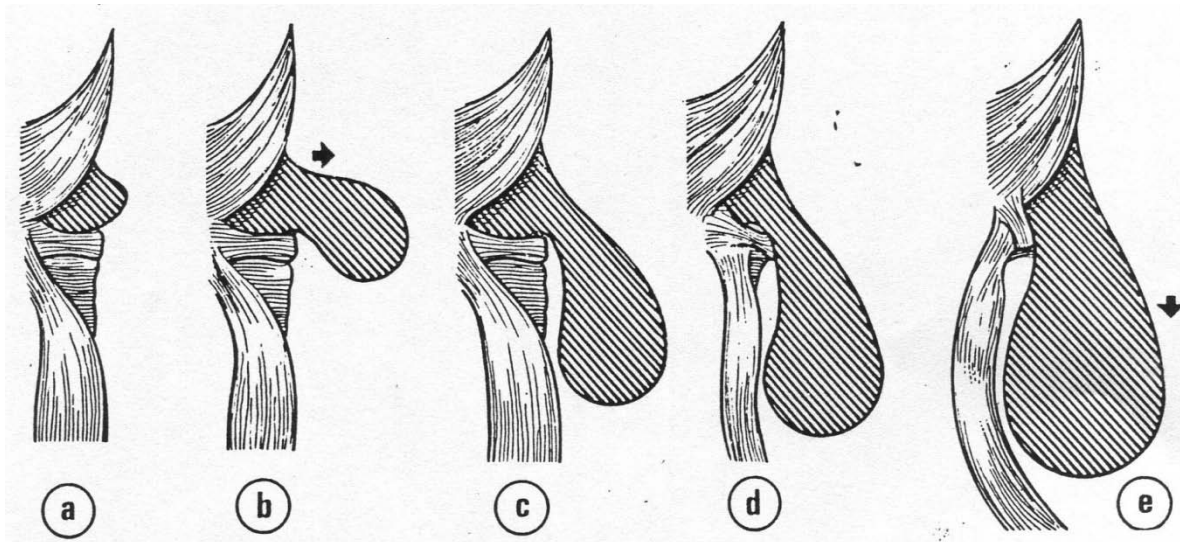
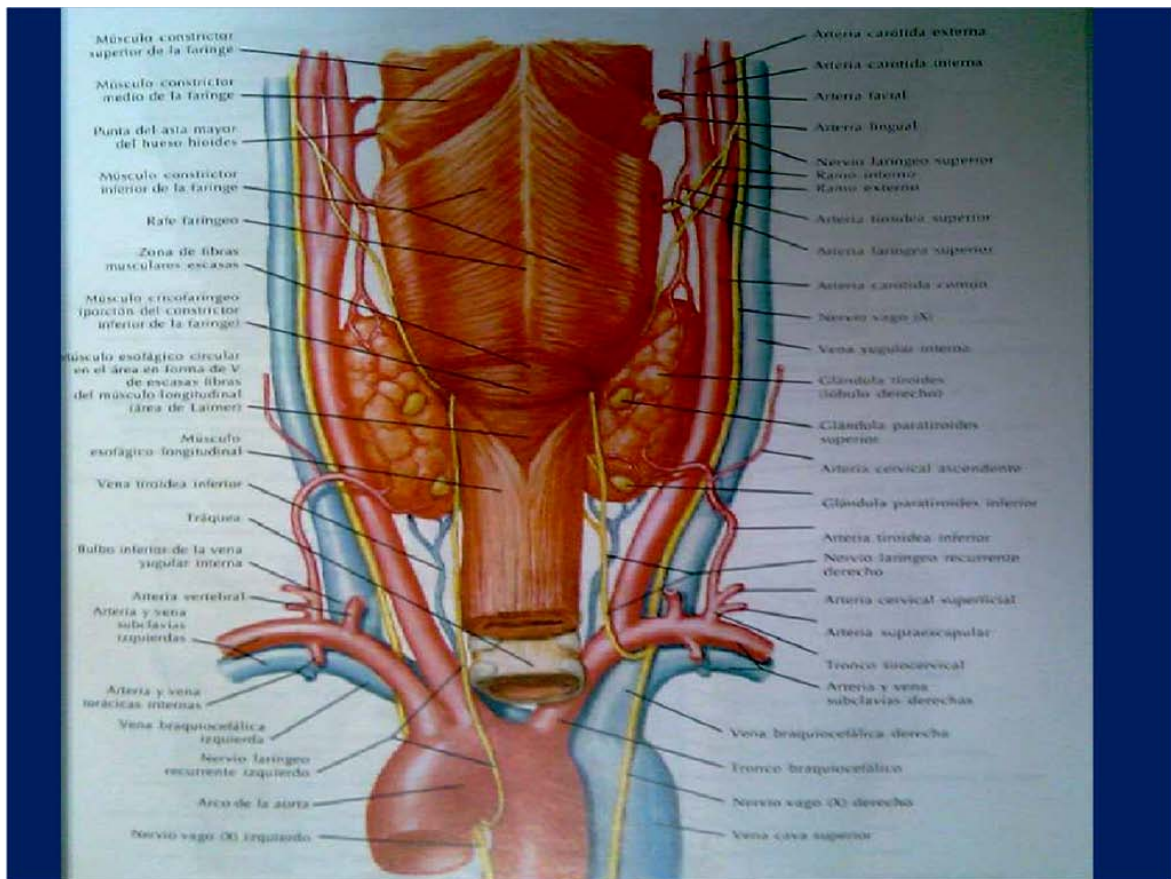


Fig. 2

Signos físicos: masa palpable en cuello, figura 2 d-e.



Estudios complementarios

1- Radiología (tener en cuenta imagen relacionada con tipo evolutivo), figura 2.

2- Endoscopia (peligro de perforación).

En toda disfagia alta sin diagnóstico etiológico siempre se debe comenzar con radiología de contraste.

Diagnóstico diferencial

Con otras causas de disfagia orgánicas o funcionales.

Complicaciones

- a- Bronconeumonía de deglución.
- b- Fístula traqueo-bronqueal.
- c- Absceso pulmonar.
- d- Desarrollo de un tumor en la zona (raro).
- e- Perforación.

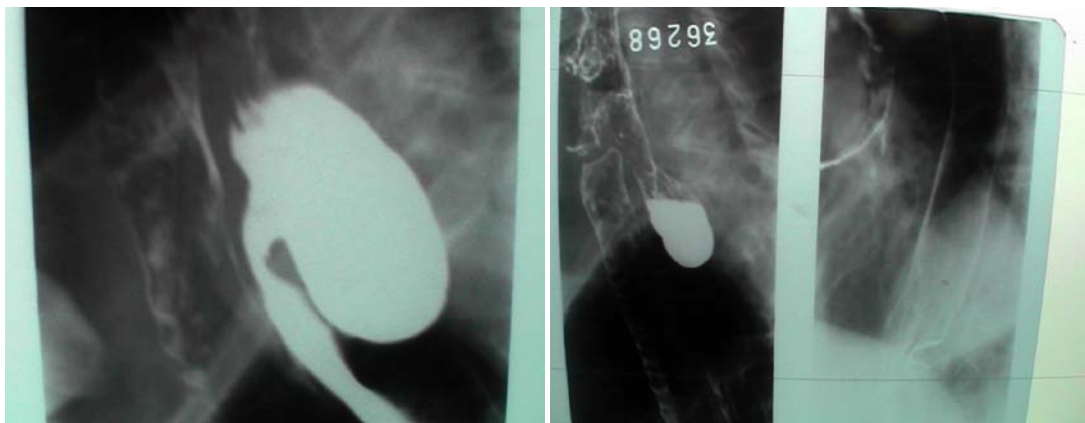
Tratamiento

- 1- En hallazgo y pequeño, sin tratamiento, observación.
- 2- Moderado, sin estasis alimentario, tratamiento médico-dietético.
- 3- Moderado, con estasis alimentario asociado a otra patología, tratamiento quirúrgico.

Tratamiento quirúrgico:

- Invaginación simple y diverticulopexia (abandonados).
- De elección: diverticulectomía (vía de abordaje cervical) y sección del músculo cricofaríngeo para evitar las recidivas.

En general cuando dan síntomas, deben operarse por la evolutividad progresiva del mismo.



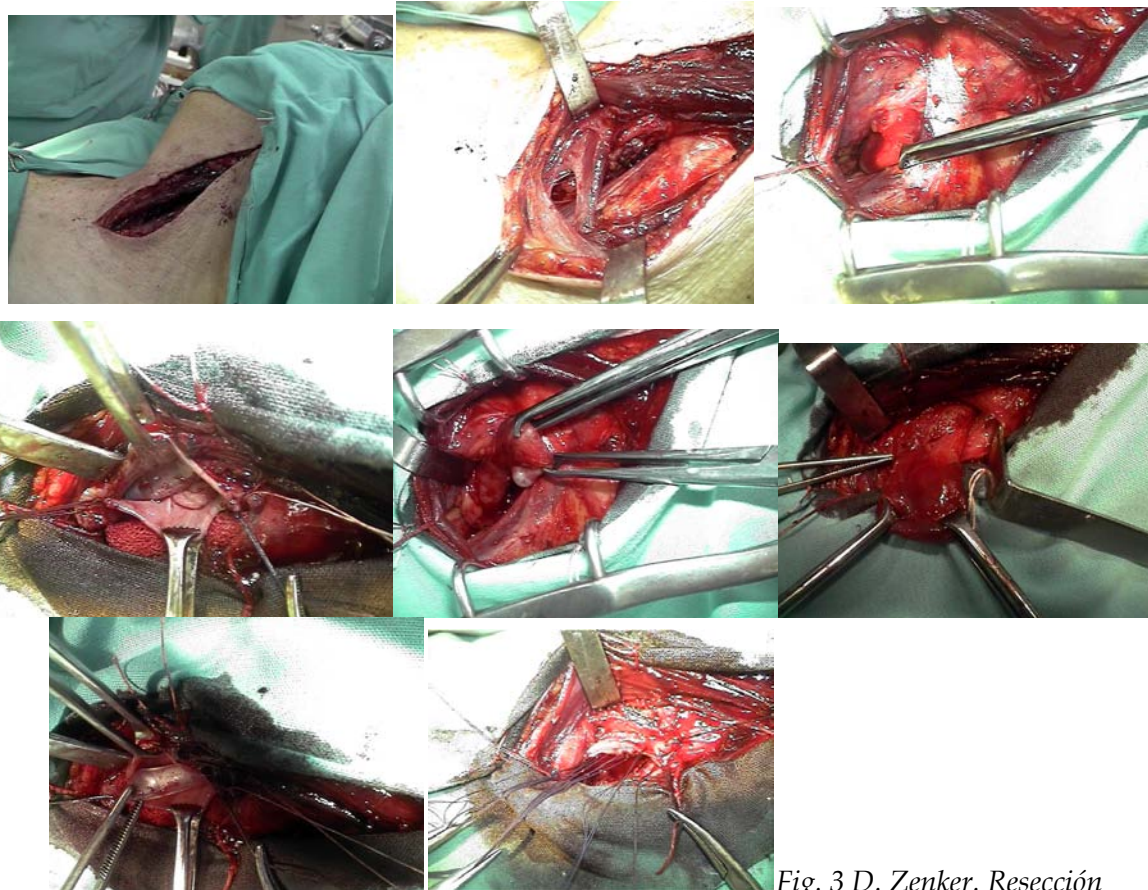


Fig. 3 D. Zenker. Resección

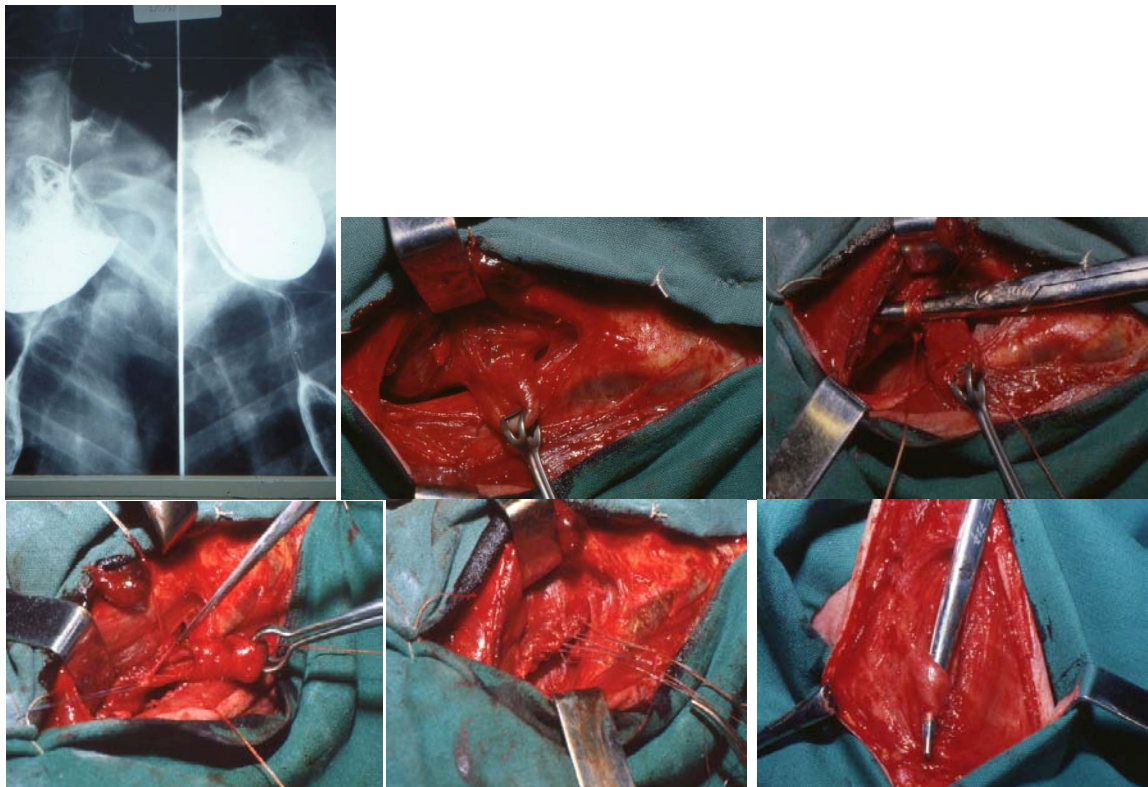


Fig. 4 D. Zenker. Resección y sección cricofaríngeo.

Bibliografía

- 1) Llobregat Poyán, N. y col. "Orientaciones terapéuticas en los divertículos esofágicos". *Gastroenterología integrada* 2001; 2 (4): 231-236.
- 2) Pérez, T. E. et al. "Diagnóstico y tratamiento del divertículo de Zenker". *Rev. Med. Hosp. Gen. Mex.* 2005; 66 (3): 155-159.

CUERPO EXTRAÑO EN EL ESÓFAGO

Dr. J. Defelitto

El esófago es el sitio más frecuente de obstrucción aguda por cuerpos extraños, y la situación es mucho más seria cuando un hueso o un objeto agudo atraviesa el esófago, pudiendo perforar el mismo con consecuencias sépticas o hemorrágicas fatales.

Generalmente son involuntarios, salvo suicidas, alienados o presidiarios.

Los factores principales que contribuyen a los accidentes que originan un cuerpo extraño son:

- 1- Colocación de objetos incomedibles en la boca (niños, tapiceros, modistas, etc.).
- 2- Disminución de la capacidad para distinguir que un cuerpo extraño ha penetrado en la boca (uso de prótesis dentarias).
- 3- Falta de cuidado en la preparación de alimentos.
- 4- Comida ingerida sin atención.

Entre los cuerpos extraños, los más comunes son los huesos.

Los cuerpos extraños en el esófago enfrentan al profesional con el problema de eximir una conducta expectante, solicitar endoscopia o indicar cirugía para lograr un resultado óptimo (hay que tener en cuenta que un gran porcentaje de los objetos extraños ingeridos son eliminados por vía natural).

Los endoscopios flexibles permiten ahora recuperar objetos antes accesibles sólo mediante cirugía.

La anestesia general se recomienda en los niños o en los pacientes que no cooperan.

Hay que descartar que el cuerpo extraño esté en la hipofaringe, para evitar la obstrucción de la vía aérea superior.

Clínicamente, pueden producir espasmo y dolor inmediato, herida esofágica y más tardíamente la infección, que desde un simple edema y absceso submucoso, puede evolucionar a una peri esofagitis flemonosa y hasta celulitis gangrenosas cervicales o mediastinales.

Cuando hay obstrucción pueden tener una dificultad severa, todos se acompañan de disfagia más o menos intensa, ahogo al comer, dolor retroesternal (puede simular un IAM). Pueden referir antecedentes de disfagia.

Un signo útil es el dolor en cada deglución si se le hace beber un vaso de agua.

El interrogante es si aún el objeto permanece en el esófago o en la hipofaringe, pues la ulceración de la mucosa puede provocar síntomas idénticos. Siempre se deben buscar signos de crepitación.

Diagnóstico

Es importante el antecedente de haber deglutido un cuerpo extraño. El aumento de la disfagia en un paciente con estenosis previa constituye un síntoma de posibilidad de cuerpo extraño.

Examen directo y por laringoscopia de la faringe e hipofaringe.

Examen radiológico de placas simples para partes blandas de cuello en posición lateral, y de tórax frente, perfil y ambas oblicuas. La falta de visualización (objetos radiolúcidos) no descartan su presencia y queda justificado un período de expectación (si el objeto pasa al estómago los síntomas generalmente desaparecen a las 24 hs).

Si persisten, sobre todo el dolor, se aconseja examen directo por endoscopia.

En los niños, los cuerpos extraños pueden no alojarse en el esófago, sino en la vía aérea (radiológicamente los CE esofágicos se alinean en el plano frontal, y los traqueales se alinean sagitalmente).

La mayoría quedan enclavados en el esófago cervical. Cuando se observa en la porción torácica o abdominal del esófago, debe tenerse en cuenta la posibilidad de un proceso estenótico preexistente.

Tratamiento

La inmensa mayoría puede extraerse mediante esofagoscopia. La detención de un cuerpo extraño (sobre todo en adulto) constituye a veces un signo de enfermedad esofágica, y en ningún caso debe considerarse resuelto el problema hasta no haber determinado el estado exacto del esófago.

El tratamiento a posterior de la evaluación, consiste en extraer el CE en primer lugar por endoscopia, o por cirugía.

También puede empujarse hacia el estómago (por ejemplo, cuando se trata de un bolo alimenticio).

Si bien la endoscopia extrae la mayoría de los cuerpos extraños, su empleo se dificulta con la forma de enclavamiento de ciertos cuerpos extraños.

En ocasiones es menos riesgosa la extracción por gastrostomía a través del cardias, evitando la ruptura esofágica al intentar la extracción endoscópica.

Tampoco la endoscopia sería la mejor solución en los casos de penetración esofágica y signos de infección periesofágica.

Las complicaciones más importantes son: la perforación y la hemorragia.

La *perforación del esófago cervical* produce dolor continuo, casi inmediatamente después del trauma, después dolor en el cuello, que puede acompañarse de enfisema subcutáneo perceptible, leucocitosis, hipertermia, dolor que se irradia hacia la región superior del mediastino y dorso.

Si hay absceso en el cuello, cervicotomía, extracción del cuerpo extraño y esperar la posible fístula salival que cierra espontáneamente en días.

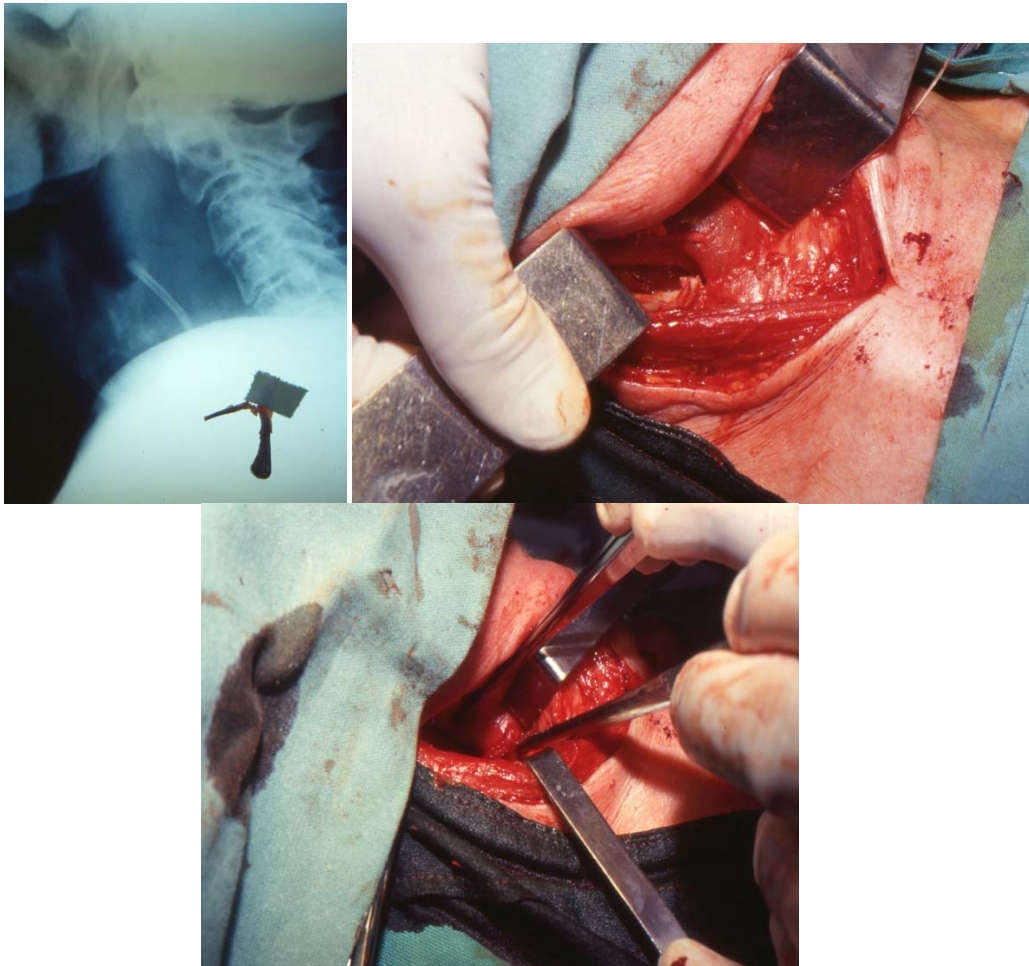
La *perforación del esófago torácico*, generalmente en el tercio medio, o inferior, es mucho más grave, y de un curso más rápido. Cursa con intenso dolor, disnea y *shock*. Se deben buscar signos clínicos de sepsis y radiológicos de enfisema mediastínico, hidrotórax o hidro neumotórax.

En todos los casos se debe realizar antibióticoterapia.

El tratamiento quirúrgico, dentro de las 24 hs. de evolución, es el cierre primario por toracotomía con *toilette* de la lesión. Puede protegerse con parches pediculados pleuropericárdicos.

En casos más evolucionados es necesario realizar una exclusión esofágica

mediante esofagostoma y gastrostoma con drenaje torácico. En esófagos patológicos solo cabe la esofagectomía con esofagostoma y yeyunostomía de alimentación y reconstrucción esofágica en un segundo tiempo.



Perforación por hueso de pollo en anciana. Extracción por cervicotomía.

Bibliografía

- 1) Gonzalez, M.; Gomez, M. y Otero, W. "Cuerpos extraños en esófago". *Rev. Colombiana Gastroenterol*, 21 (3), 2006.
- 2) Marchese, L. T. y col. "Extracción de cuerpos extraños del esófago con sonda de Foley". *Rev. de Cir. Infantil* 6 (4) 1996.

TRASTORNOS DE LA MOTILIDAD ESOFÁGICA

Dr. M. Canestri

Mecánica de la deglución

Estadio 1: alimento empujado por la lengua hacia el paladar y la faringe.

Estadio 2: contracción de la faringe y propulsión del bolo en sentido distal. Relajación del esfínter esofágico superior paladar que ocluye la nasofarinx, la epiglotis ocluye la laringe, protección de la protección de los alimentos.

Estadio 3: contracción de la musculatura longitudinal del esófago y acortamiento, contracción secuencial de la musculatura circular que distalmente relaja el esfínter esofágico inferior (peristalsis esofágica).

Sintomatología

1- Disfagia intermitente para líquidos o sólidos (falta de coordinación entre los tres estados de la deglución).

2- Dolor torácico atípico, contracciones vigorosas durante el tercer estadio de la deglución o sensibilidad excesiva del órgano o isquemia del mismo.

3- Regurgitación: el esfínter esofágico inferior impide el pasaje al estómago del bolo alimentario o el esófago se dilata como bolsa no propulsiva, incapaz de vaciarse.

4- Disglucia: la faringe no propulsa el bolo hacia el esófago por alteración funcional de esfínter esofágico superior. Se produce reflujo faringo-respiratorio.

Conducta diagnóstica

a- Descartar patología obstructiva orgánica mediante: radiología, endoscopia, biopsia, citología exfoliativa, esofagogástrica fundico-cardial.

b- Interrogatorio, patografía.

Descartada la patología orgánica la conducta diagnóstica será la siguiente:

1- Manometría esofágica:

Zona de alta presión: 12,9 mmHg + - 5,6

Duración de la onda peristáltica: 4,5 seg

Presión de la onda peristáltica: 34 mmgh

Velocidad: 3,8 cm/seg

2- Duda diagnóstica: conducta:

Acalasia: urecoline

Provocación de dolor: Bernstein test. Cloruro de edronofio. Test de distensión con balones. Ingesta de alimentos fríos.

3- Manometría - Phmetría de 24 hs.

4- Tránsito esofágico radioisotópico.

Diagnósticos:

Trastornos primarios de la motilidad esofágica

1) Síndromes hipotensivos

Acalasia (síndrome hipotensivo del cuerpo esofágico)

Reflujo gastroesofágico (síndrome hipotensivo del esfínter esofágico inferior)

2) Síndromes hipertensivos

Espasmo difuso del esófago ("corkscrew")

Peristalsis dolorosa ("nutcracker")

Esfínter esofágico inferior hipertenso.

Esfínter esofágico superior hipertenso.

Trastornos secundarios de la motilidad esofágica

1) Colagenopatías: esclerodermia, lupus, polimiositis, dermatomiositis, fenómeno de Reynaud, esclerosis sistémica progresiva.

2) Enfermedades neuromusculares: distrofia miotónica, miastenia gravis, Parkinson, esclerosis lateral amiotrófica, neuropatías diabéticas y alcohólicas, accidente cerebrovascular, distrofia muscular oculofaríngea, tirotoxicosis,

amiloidosis, pseudoobstrucción intestinal idiopática, anorexia nerviosa.

Síndrome hipotensivo del cuerpo esofágico: acalasia

Síndromes hipotensivos del cuerpo esofágico con contracciones de alta presión: acalasia vigorosa (Olsen). La acalasia es un trastorno motor neurogénico caracterizado por pérdida de la actividad peristáltica y pérdida de la relajación del esfínter esofágico inferior como consecuencia de la ausencia de onda peristáltica.

Tipos: idiopática - chagásica.

Síntomas: disfagia - regurgitaciones - dolor - tos.

Complicaciones: infecciones respiratorias, pérdida ponderal. Alteraciones estaturales (niños), carcinoma del esófago.

Estadio 1: esófago no peristáltico que mantiene actividad motora proximal. El EEI tiene presión basal elevada (45 mm hg), existe aire en el estomago. Cuando el esófago se dilata más aparece nivel liquido en el esófago y desaparición de la cámara gástrica. Síntomas: dolor espontáneo y disfagia aguda con regurgitación.

Estadio 2: cuando el esófago se dilata el dolor se asocia con la obstrucción alimentaria. Regurgitación postural con el reposo nocturno. Aspiración nocturna en el 30 % de los pacientes con infección respiratoria. Desnutrición, amiloidosis.

Estadios 3-4: desaparecen las manifestaciones dolorosas se agravan las producidas por la regurgitación respiratoria y la disfagia.

Criterios radiológicos:

Estadio 1 dilatación hasta 4 cm.

Estadio 2 dilatación hasta 7 cm.

Estadio 3 dilatación hasta 10 cm.

Estadio 4 dilatación > de 10 cm (sigmoidea).

Incidencia de carcinoma 2,8% en 4087 casos en Brasil.

Criterios manométricos:

Permite el diagnóstico de certeza y diferencial con el espasmo difuso y la esclerodermia.

Existe aperistalsis, contracciones simultaneas > de mmHg en general. Consecuencias en la faringe: hipertrofia del esfínter esofágico superior.

Regurgitaciones. Divertículo de Zenker, bolsas faríngeas.

Consecuencias en el EEI: hipertonía de reposo. Relajación incompleta o no relajación.

Criterio endoscópico:

Descartar carcinoma de esófago o adenocarcinoma cardial-fúndico, biopsia y citología.

Tratamiento:

1) *médico*: elevación de la cama para reducir aspiración. Bloqueantes cálcicos: nifedipina 30-40 mg/día, reduce la presión del EEI y la presión del cuerpo esofágico. Se indica en a) ancianos, b) post dilatación neumática o miotomía, c) preoperatorio de procedimientos definitivos, d) rechazo a la cirugía.

2) *dilatación*: con bujías de mercurio de French da resultados transitorios. Con dilatación neumática o hidráulica Rusell-Plummer produce 60 % de mejorías y 80% en la segunda dilatación. Desventajas: hematomas, hemorragias, perforación. Contraindicaciones: a) reflujo, b) estenosis, c) hernia hiatal, d) proc. antirreflujo previos, e) divertículos epifrénicos.

3) *tratamiento quirúrgico*: operación de Heller con técnica antirreflujo estadios 1-2-3. Esofagectomía total sin toracotomía estadio 4 (reemplazo esofágico con ascenso gástrico). Anastomosis gastroesofágica en región cervical.

Síndrome hipotensivo del esfínter esofágico inferior

Esofagitis por reflujo

La esofagitis por reflujo representa con sus complicaciones el 80% de la patología esofágica. Reflujo y pirosis no significa la presencia de esofagitis o sus complicaciones. Las lesiones anatómicas del esófago, como estenosis, úlceras, epitelio de Barret no son predecibles frente al reflujo gastro-esofágico.

El reflujo es patológico

1- cuando los episodios de reflujo persisten más de 9 minutos;

2- cuando en 24 horas hay más de 3 episodios de 5 minutos;

3- cuando el total de los episodios con pH menor de 4 en 24 horas suman el 4% del

total de los episodios producidos.

La especificidad de los parámetros es del 99%. La sensibilidad 85%.

Mecanismos defensivos del esófago

1- *Actividad motriz*: el peristaltismo reduce el contenido esofágico a expresiones mínimas pero no produce descenso del pH.

2- *Secreción salival*: se produce 1 ml-0.5 ml por minuto de saliva es *buffer* por la presencia de bicarbonato. Las esofagitis grado 1 y 2 no muestran alteraciones de estos mecanismos. Las esofagitis severas muestran a nivel de sector inferior del esófago grados de aperistalsis variables en el 20% de los casos.

3- Mecanismos epiteliales

3.1 *pre-epiteliales*: capa de mucus, capa acuosa no turbulenta, bicarbonato de superficie, bases, detritos celulares, gel visco-elástico con barrera de grandes moléculas.

3.2 *epiteliales*: epitelio pavimentoso cerrado con fuertes uniones intercelulares.

3.3 *post-epiteliales*: estado nutritivo, vascular remoción de catabolitos equilibrio ácido-base, aporte buffer.

Factores agresivos

Las concentraciones fisiológicas de ácido clorhídrico con pH 2 hasta 7 no son agresivas. Las enzimas proteolíticas pepsinógeno-pepsina con pH menor de 4 producen erosión y hemorragias.

Las sales biliares —deoxicolato de sodio y colato de sodio— son agresivas a pH 7, no a pH 2.

El taurocolato y tauro deoxicolato es agresivo a cualquier pH entre 2 y 7, igualmente el tauro queno deoxicolato y tauro urso deoxicolato.

La tripsina a pH 7 + taurodeoxicolato produce intensas lesiones.

El efecto agresivo del reflujo es complejo y regulado por sus componentes, lo que explica la discordancia entre reflujo, síntomas y grado de esofagitis.

Criterios diagnósticos

1 - Anatomopatológicos

1.1 hiperplasia celular basal del epitelio escamoso + del 15% del espesor total.

1.2 elongación de las papilas en más del 50% de la distancia de la superficie

epitelial a las células basales.

1.3 existencia de leucocitos polimorfonucleares, eosinófilos y aumento de vascularización de la lámina propia.

2 - *Endoscópicos (Savary-Miller)*

2.1 Estadio 1 eritematoso: red macular o lineal solitaria o múltiple pero no confluyente.

2.2 Estadio 2 exudativo: erosiones superficiales no confluentes blanquecinas (falsas membranas) no envuelven la circunferencia.

2.3 Estadio 3 exudativo: erosiones confluentes con o sin exudado fibrinoso.

2.4 Estadio 4 exudativo: con ulceración y/o estricturas y/o esófago de Barret.

Criterios diagnósticos

Radiología: sensibilidad 40% - especificidad 85%

Endoscopia: sensibilidad 68% - especificidad 94%

Biopsia: sensibilidad 77% - especificidad 90%

Isótopos: sensibilidad 61% - especificidad 95%

Manometría: sensibilidad 58% - especificidad 84%

24 hs pH: sensibilidad 88% - especificidad 98%

Bernstein: sensibilidad 70% - especificidad 82%

Tratamiento

El tratamiento logra la curación de úlceras, erosiones y estenosis; la histología en general no se modifica en forma significativa.

Primera etapa: dietético, supresión de drogas agresivas, alginatos sucralfatos, antiácidos, descenso ponderal.

Segunda etapa: no remisión sintomatología, anti H₂, bismutato, sucralfatos, betanechol.

Tercera etapa: dilataciones, cirugía antirreflujo.

5% de los casos no responden al tratamiento médico etapas 1 y 2.

La esofagitis por reflujo es una enfermedad benigna de tipo multifactorial en su fisiopatología. Presenta remisiones prolongadas por lo cual la evaluación de los

resultados terapéuticos resulta difícil de realizar. Cuando cursa con esfínter esofágico inferior hipotensivo, presión menor de 7 mm de hg predice curso evolutivo más grave con mala respuesta al tratamiento médico y necesidad de tratamiento quirúrgico en dos tercios de los pacientes.

Es necesario el diagnóstico precoz de la enfermedad para realizar tratamiento correspondiente y evitar las secuelas esofágicas graves que requieren procedimientos de tratamiento quirúrgico complejo o dilataciones prolongadas, así como la posibilidad de desarrollo de un carcinoma en áreas de displasia o esófago de Barrett.

Síndromes hipertensivos

Espasmo difuso del esófago (“corkscrew”)

Peristalsis dolorosa (“nutcraker”)

Dolor intermitente.

Disfagia.

Preservación del peristaltismo y relajación del esfínter esofágico inferior.

Peristalsis normal intermitente.

Contracciones simultáneas > 10%.

Contracciones repetitivas.

Prolongadas > de 6 segundos.

Alta amplitud > de 180 mm hg.

Alteraciones del esfínter esofágico inferior: 1) alta presión de reposo, 2) relajación incompleta < del 75%.

Anatomía patológica

Alteraciones menores en: 1) plexos submucosos y mientéricos; 2) alteraciones mayores en nervios intramurales. Hipertrofia de las capas circulares.

Sintomatología

1) Disfagia 96.9 % localización distal o medio esofágica. 30% disfagia cricofaríngea intermitente para líquidos o sólidos. Regurgitaciones alimentarias o muco-salivales.

2) Dolor no específico precipitado por alimentos o espontáneo retroesternal cervical, dorsal, braquial. 3- 40% hernia hiatal asociada con signos de reflujo.

Criterios radiológicos

Aumento de espesor de la pared sensibilidad 40%. Se asocia a divertículos y reflujos.

Criterios manométricos

Peristalsis normal intermitente, contracciones repetitivas simultáneas, ondas de alta presión de 180 mm hg, relajación del EEI con aumento de tono o relajación incompleta.

Criterios endoscópicos

Inespecíficos, necesaria para descartar neoplasias esofagogástricas que generan trastornos de motilidad y esofagitis de reflujo.

Tratamiento

Médico:

Inhibidores cálcicos

Anticolinérgicos pirazepina

Nitritos

Antagonistas de la dopamina.

Dilatación: para el dolor, mal resultado para disfagia, buenos.

Cirugía: miotomias extendidas con procedimiento antirreflujo.

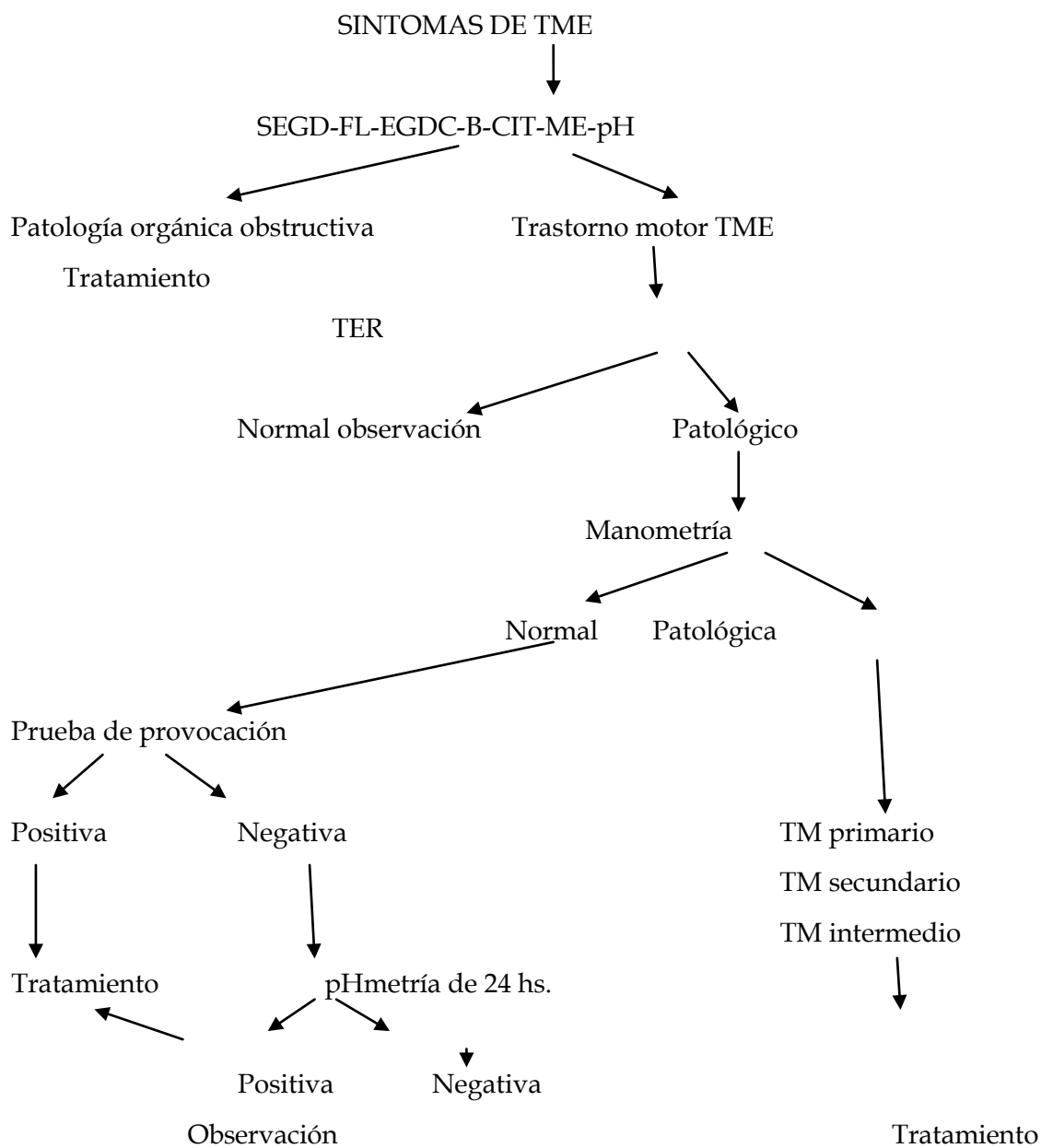
El tratamiento quirúrgico se reserva frente al fracaso de los anteriores, dolor, disfagia, pérdida de peso manifiesta genera un trastorno motor por si mismo produciendo un esófago de tipo acalásico por lo cual es necesario construir un procedimiento antirreflujo para evitar esofagitis graves.

La peristalsis dolorosa (“nutcraker”) presenta contracciones simultáneas repetitivas de gran amplitud (pero < que el EDS) a veces asintomáticos asociado con divertículos desarrollan espasmos segmentarios.

Tratamiento médico < del 5%.

Refractarios requieren cirugía, miotomías.

ALGORITMO DIAGNÓSTICO TRASTORNOS MOTORES



TME= trastorno motor esofágico

ME = manometría esofágica

SEGD= seriada esogastroduodenal

FL = faringolaringoscopia

B = biopsia

C = citología exfoliativa

EGDC= esofagogastroscopia

TER= transito esofágico radio isotópico

pH= pHmetría

Bibliografía

1. Traube, M.; Aaronson, R. M.; McCallum, R. W. "Transition from peristaltic esophageal contractions to diffuse esophageal spasm". *Arch Intern Med* 1986; 146: 1844-6.
2. Kramer, P.; Harris, L. D.; Donaldson, R. M. Jr. "Transition from symptomatic diffuse spasm to cardiospasm". *Gut* 1967; 8: 115-9.
3. Bassotti, G.; Alunni, G.; Cocchieri, M.; Pelli, M. A.; Morelli, A. "Isolated hypertensive lower esophageal sphincter. Clinical and manometric aspects of an uncommon esophageal motor abnormality". *J Clin Gastroenterol* 1992; 14: 285-7.
4. Garriges, V.; Ponce, J. "Trastornos motores del esófago". En: *Motilidad Digestiva. Patología. Diagnóstico y tratamiento*. De: Ponce J. Barcelona: J R Prous, 1996; 213-38.
5. Ruiz de León, A.; Sevilla-Mantilla, C.; Pérez de la Serna, J. "Trastornos motores esofágicos primarios". En: *Trastornos motores del Aparato Digestivo*. De: Díaz-Rubio, M. Madrid: Médica Panamericana, 1996; 69-79.
6. Ott, D. J.; Richter, J. E.; Wu, W. C.; Chen, Y. M.; Gelfand, D. W.; Castell, D. O. "Radiologic and manometric correlation in 'nutcracker esophagus'". *AJR Am J Roentgenol* 1986; 147: 692-5.
7. Patti, M. G.; Pellegrini, C. A.; Arcerito, M.; Tong, J.; Mulvihill, S. J.; Way, L. W. "Comparison of medical and minimally invasive surgical therapy for primary esophageal motility disorders". *Arch Surg* 1995; 130: 609-15.

ACALASIA

Dr. L. Tortosa

Introducción

La acalasia es un desorden primario de la motilidad esofágica caracterizada por un fallo del esfínter esofágico inferior (EEI) que no puede relajarse, acompañado de una ausencia del peristaltismo esofágico.

Etiopatogenia

La alteración motora del EEI se debe a una destrucción progresiva de los plexos nerviosos mientéricos del tercio inferior del esófago. En la fase inicial se aprecia infiltrado inflamatorio a predominio de linfocitos T, observándose después disminución o ausencia de neuronas ganglionares y fibrosis neural progresiva. También anomalías degenerativas en el nervio vago y en núcleo motor dorsal del vago.

Existe una destrucción selectiva de neuronas inhibitorias no colinérgicas no adrenérgicas del plexo esofágico, estando conservadas las neuronas excitatorias colinérgicas. Estas últimas median la contracción del EEI, mientras que las primeras median la relajación.

Existe una disminución de los neurotransmisores de las neuronas inhibitorias, ácido nítrico y péptido intestinal vasoactivo, así como una hipersensibilidad del EEI al estímulo colinérgico, mientras que los niveles de sustancia P, otro neurotransmisor de las neuronas excitatorias son normales. La lesión de las neuronas inhibitorias, al impedir la relajación del EEI, produce la acalasia.

Epidemiología

En los Estados Unidos la incidencia anual es de 0.3 a 1.1 por 100.000 casos/año, mientras que en nuestro medio es de 0.007 por 100.000 casos por/año. Más frecuente entre los 25 y 65 años de edad, sin distinción de sexo.

Síntomas

- Disfagia (95% de los casos): es larga de evolución, para líquidos y sólidos, suele ser retroesternal o subxifoidea.
- Regurgitación (75% casos): durante el sueño, causante de complicaciones respiratorias.
- Dolor torácico, más frecuente en las fases iniciales, mejora con la evolución de la enfermedad.
- Pirosis, por fermentación bacteriana de comida con formación de ácido láctico, no por ERGE.
- Pérdida de peso (60%).
- Tos nocturna (30%).

Historia natural

Estadio inicial	2ª etapa (compensación)	3ª etapa
Disfagia Dolor retroesternal Regurgitación	Dilatación esofágica (3-4 años)	Gran dilatación Aumenta síntomas Pérdida de peso Complicaciones pulmonares

Diagnóstico

El diagnóstico se realiza con la clínica, tránsito esófago-gástrico con doble contraste, manometría y endoscopia. A continuación, se describen las principales características de estos:

Seriada esófago-gastro-duodenal (SEGD):

- Puede ser diagnóstico en el 95% de los casos.

- Pérdida de contracciones esofágicas.
- Presencia de contracciones terciarias.
- Restos de alimentos, con vaivén del bario.
- Terminación en pico de ave a la altura del EEL.
- Distintos grados de dilatación esofágica.
- Ausencia de cámara gástrica.

Existen diferentes clasificaciones radiológicas:

Clasificación Resano y Malenchini:

Grado I: Esófago normal con retardo del vaciamiento. Puede haber ondas terciarias.

Grado II: Esófago dilatado con retención, pero contornos regulares. Puede estar ausente cámara gástrica.

Grado III: Dilatación que sobrepasa el mediastino a la derecha. Una o más rodillas.

Grado IV: Dólico-mega-esófago con varias rodillas y atonía completa.

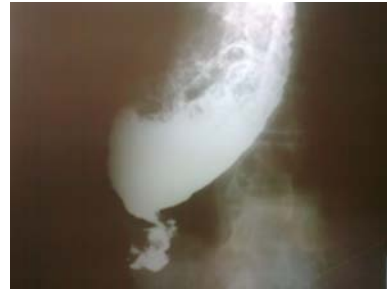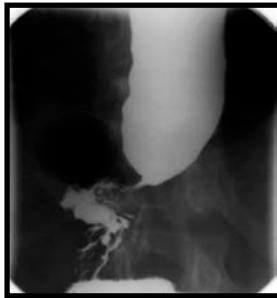
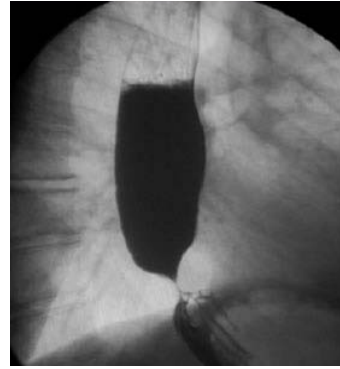
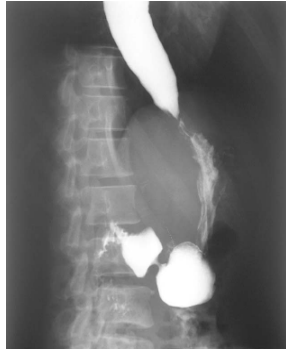Clasificación de Stewart (toma el diámetro del esófago como parámetro):

Estadio I (< 3 cm)

Estadio II (3-5 cm)

Estadio III (5-7 cm)

Estadio IV (> 7 cm)

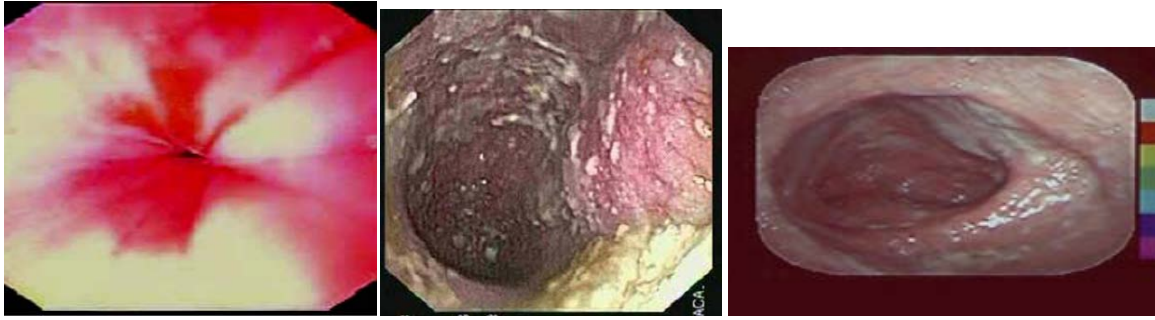

Imágenes de SEG, con diferentes grados de acalasia.

Endoscopia digestiva alta:

Los objetivos son evaluar la mucosa esofágica buscando candidiasis antes de instaurar un tratamiento, descartar otras causas de estenosis, fundamentalmente patología atípica de esófago o unión esófago-gástrica, que es la causa más frecuente de pseudoacalasia, y descartar hernia de hiato de gran tamaño que descarta la dilatación neumática.

Las imágenes características son: esfínter cerrado, que se atraviesa ejerciendo presión, dilatación y atonía del cuerpo, restos alimentarios, y es frecuente observar candidiasis.



Imágenes endoscópicas en la acalasia.

Manometría esofágica:

Presenta dos variedades de anomalías:

1) Cuerpo esofágico:

- Pérdida de peristaltismo.
- Acumulación de alimentos, líquidos y secreciones.

2) Esfínter esofágico inferior (EEI):

- Relajación ausente o incompleta.

Criterios mayores:

- Pérdida completa del peristaltismo en los $\frac{3}{4}$ inferiores del cuerpo esofágico.
- Relajación anormal (disminuida en amplitud o en duración) o ausente del EEI.

Criterio accesorio:

- Aumento de la presión en reposo del EEI (> 45 mmHg).

El Dr. Pinotti, en Brasil, propuso una clasificación fundamentada en parámetros morfológicos y funcionales, avalados radiológicamente y por manometría esofágica.

Forma incipiente:

Esófago no dilatado, con cierta ectasia de sustancia de contraste y/o evidencias sugerentes de alteraciones motoras en examen radiológico, y alguna evidencia manométrica de mega-esófago.

Forma intermedia:

Dilatación esofágica menor a 7 cm, que mantiene la orientación rectilínea de esófago en el estudio radiológico. Aperistalsis esofágica con complejos de deglución de amplitud superior a 10 cm de agua en el examen manométrico.

Forma avanzada:

Dilatación esofágica mayor de 7 cm y/o pérdida de orientación rectilínea del esófago, en estudio radiológico.

La prevalencia de cáncer de esófago en la acalasia es del 10%, la mayoría en estadios III-IV, y el 95 % con más de 20 años de evolución. Por esto, las endoscopias con tinción con lugol permiten diagnosticar cánceres tempranos en estos pacientes.

Tratamiento

La lesión neural degenerativa no tiene tratamiento; la terapéutica está dirigida a paliar los síntomas y prevenir complicaciones pulmonares y neoplásicas.

Estrategia terapéutica:

- Fármacos.
- Toxina botulínica.
- Dilatación con balón.
- Miotomía.
- Esofagectomía.

Fármacos

Se utiliza dinitrato de isosorbida 5-10 mg sublingual 10 minutos antes de las comidas o nifedipina 10-20 mg sublingual. La indicación de éstos son acalasia temprana con mínima disfagia, mejorar el estado nutricional antes de la cirugía, cuando la respuesta es parcial luego de las dilataciones o cirugía, o cuando existe contraindicación de tratamiento quirúrgico o dilatación neumática y no respondedores a inyección de toxina botulínica. Son eficaces en un 70 % y los efectos adversos frecuentes y taquifilaxia.

Toxina botulínica

De las 7 toxinas producidas por la cepa toxigénica de *Clostridium Botulinum* (serotipos A, B, C, D, E, F y G) la que se utiliza es el serotipo A. Tiene afinidad selectiva por terminaciones presinápticas periféricas. Ejerce una acción enzimática sobre una proteína de membrana (SNAP-25), y bloquea su funcionamiento, impide el

paso de acetilcolina al citosol; esto bloquea la salida de acetilcolina produciendo parálisis flácida de la placa neuromuscular. Se utiliza una inyección de 80-100 UI de Botox®, con una eficacia del 60 al 85%. Acción eficaz y potente, pero reversible, en 3-6 meses la placa es reinervada. Reservada a pacientes en los que no se puede realizar dilatación neumática o con elevado riesgo quirúrgico. Efectos secundarios: molestia o dolor torácico, reflujo gastroesofágico en < 5 %.

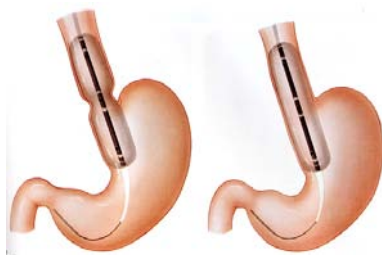Dilatación neumática

El objetivo es la ruptura de fibras musculares lisas del EEI, tiene una eficacia del 60-95 %, y ésta disminuye a la mitad en las dilataciones siguientes. Se realiza dilatación con 300 mmHg por 30 segundos.

Contraindicaciones: hernia hiatal grande, divertículo epifrénico, dilatación > 7 cm.

Complicaciones: perforación 3-5%, con mortalidad 0,3-1 %; dolor torácico y enfermedad por reflujo gastro-esofágico.

Con una estimación de mantenerse en remisión de 59% al año, 26% a los 5 años. Las dilataciones sucesivas son menos eficaces y tras tres dilataciones sin éxito se recomienda la cirugía (esofagectomía).



Esquema de dilatación con balón

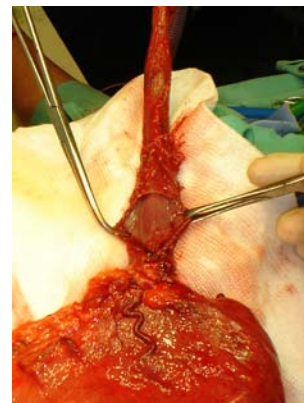


Imagen de perforación esofágica post-dilación

Cirugía

Miotomía de Heller: consiste en seccionar las fibras musculares lisas del esófago distal y unión esófago-gástrica hasta la mucosa. Como una de las complicaciones de esta técnica es el reflujo gastroesofágico, se asoció una funduplicatura parcial anterior

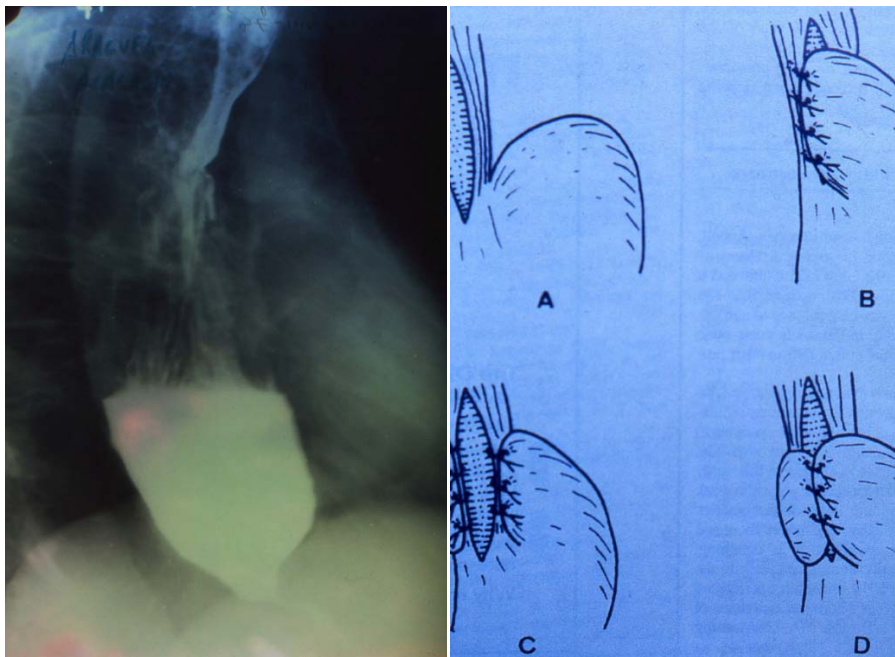
(Door) o posterior (Toupet). Los resultados con estas técnicas son efectivos en 80-90% a 5 años.

Indicaciones: fracaso de dilatación neumática, se toma como límite el fracaso de la tercera dilatación, perforación durante dilatación.

Contraindicada en hernia hiatal o divertículo epifrénico.

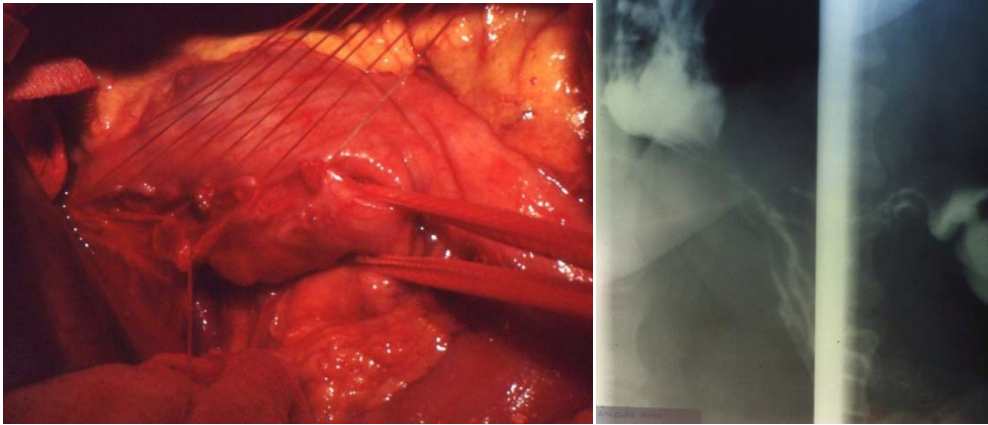
Complicaciones: perforación, reflujo gastro-esofágico (funduplicatura) y disfagia (funduplicaturas muy tensas).

La mortalidad es del 2%.



Acalasia

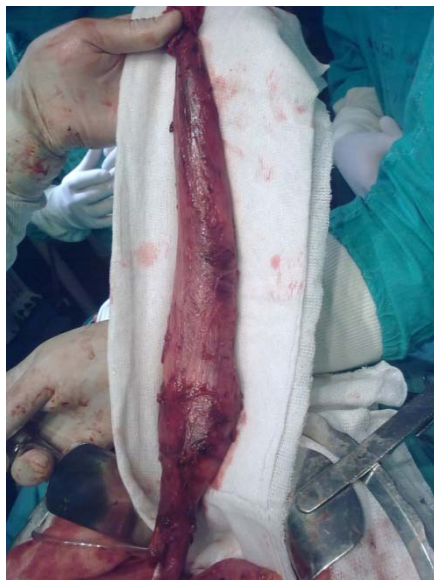Op. Heller y funduplicatura



Op. Heller y funduplicatura Control postoperatorio

La paciente se recuperó y corrigió la disfagia (Imágenes: atención del Dr. J. Defelitto)

Esofagectomía: tiene indicación en estadios IV, donde fracasaron los métodos menos cruentos, o como solución de complicaciones de éstos, como por ejemplo perforación post-dilatación.



Esófago resecado en paciente con acalasia

Bibliografía

- 1-Zaninotto, G. "Randomized controlled trial of botulinum toxin versus laparoscopic Heller myotomy for esophageal achalasia". *Ann Surg.* 2004; 239: 364-70.
- 2-Dang, Y. "Tratamiento de la acalasia esofágica con la miotomía de Heller". *Can J Surg.*, 2006; 49 (4): 267-271.
- 3-Csendes, A. "Very late results of esophagomyotomy for patients with achalasia". *Ann Surg.* 2006; 243:196-203.
- 4-Escalante, R. "Hallazgos manométricos en pacientes con Acalasia Idiomática". *Cuad. Hosp. Clín.* v.52 n.2 La Paz jul. 2007.
- 5-Giovanni, R. "Heller Myotomy Versus Heller Myotomy With Dor Fundoplication for Achalasia". *Ann Surg.* 2007 March; 245 (3): 502-503.
- 6-Horváth, O. P. "Reflux after Heller's myotomy for achalasia". *Ann Surg.* 2007 Mar; 245 (3): 502-3.
- 7-Ming-Tzung, L. "Delayed presentation of intrathoracic esophageal perforation after pneumatic dilation for achalasia". *World J Gastroenterol.* 2009 September 21; 15 (35): 4461-4463.
- 8-Wang, L. "A systematic review and meta-analysis of the Chinese literature for the treatment of achalasia". *World J Gastroenterol* 2008 October 14; 14(38): 5900-5906.
- 9-Chan, W. "Value of preoperative esophageal function studies before laparoscopic antireflux surgery". *Surg Endosc.* 2011 Mar 18.

TRAUMATISMO ESOFÁGICO

Dr. L. Tortosa

La gravedad de los traumatismos esofágicos está marcada por la posibilidad de perforación del órgano y la salida hacia los tejidos peri-esofágicos (cuello, mediastino, abdomen) de la saliva deglutida con las bacterias orales y el reflujo del contenido gástrico, con la consiguiente infección bacteriana y sepsis, con alto índice de mortalidad.

Las tasas de mortalidad en las perforaciones esofágicas oscilan entre el 15 y 35 % en diferentes series que utilizaron distintos esquemas terapéuticos.

Las tasas de morbilidad y mortalidad sólo se pueden reducir con el diagnóstico y tratamiento precoz. Así, la tasa de mortalidad de aquellas lesiones tratadas dentro de las 6 primeras horas tienen el mismo índice que las que resultan de la cirugía esofágica programada. La mortalidad de las perforaciones diagnosticadas antes de las 24 hs es del 5 % y las diagnosticadas después de las 24 hs del 14%. Por este motivo en una lesión esofágica que se sospeche perforación se la debe buscar y el primer estudio a realizar es un esofagograma de frente y perfil en busca de fuga del material de contraste.

Etiología

Las causas de lesión esofágica pueden ser divididas en instrumentales, principalmente iatrogénica o no instrumentales.

<p>-A- Instrumentales</p> <ul style="list-style-type: none"> - endoscopia - dilatación - intubación - escleroterapia - laserterapia

<p>-B- No instrumentales</p> <ul style="list-style-type: none"> - deglución de cuerpo extraño - trauma penetrante - trauma barogénico - lesión cáustica - trauma quirúrgico

A (instrumentales)

Las instrumentales representan el 45% de los casos. Se pueden producir con cualquier variedad de tubos utilizados, como endoscopios, sondas naso-yeyunales, tubos endo-traqueales, *stent* esofágicos, etc. También son causas de perforación iatrogénica la terapia con láser utilizada para permeación de tumores, y la escleroterapia de várices sangrantes.

La endoscopia tiene una tasa de perforación del 0.03 % a 0.35%, y esto es más frecuente cuando se realiza en esófagos enfermos.

Las dilataciones de las estenosis tienen una tasa de perforación del 0.25% al 0.40 %, llegando al 4% cuando se realizan en pacientes con acalasia.

Los sitios de perforación en el esófago son, según orden descendente de la frecuencia, en músculo cricofaríngeo, que es la zona más estrecha de la luz esofágica, por encima del hiato diafragmático, a nivel del arco aórtico y por último a nivel del bronquio fuente izquierdo.

B (no instrumentales)

- Ingestión de cuerpos extraños:

En los niños la ingesta de monedas representa un 60 % y en los adultos los huesos, dentaduras y botones son los más frecuentes.

La sintomatología puede ser de dos tipos: obstructiva, como disfagia u odinofagia, o de perforación (dolor, fiebre, crepitación cervical).

Diagnóstico: se comienza con radiología simple que puede mostrar los objetos radiopacos, o un estudio baritado los pone de manifiesto. Si no, se recurre a la endoscopia que es diagnóstica y terapéutica. La endoscopia rígida bajo anestesia general se prefiere sobre la endoscopia flexible porque tiene mayor porcentaje de

éxitos para la extracción. Luego de la extracción del cuerpo extraño se debe realizar un tránsito esofágico para descartar la perforación.

Los objetos que no pueden ser removidos requieren cirugía.

- Traumatismos externos:

La signo-sintomatología y radiología suelen estar enmascaradas por lesiones de otros órganos. El manejo de esta patología la podemos dividir en dos grupos:

1) aquellos pacientes que deben ser operados por la gravedad de las lesiones asociadas: debe realizarse un minucioso examen intra-operatorio e inclusive realizar endoscopías intra-operatorias que tienen una sensibilidad del 100% y especificidad del 80 %;

2) pacientes que no requieren cirugía: se realizará esofagograma con contraste; como este estudio tiene un 10-20 % de falsos negativos, en estos casos se efectuará endoscopia o tomografía computada.

Las rupturas por contusiones se producen más frecuencia en esófago cervical y suelen acompañarse con lesión traqueal.

- Trauma barogénico (síndrome de Boerhaave):

Ruptura esofágica como causa de aumento brusco e intenso de la presión intra-esofágica, siendo el principal factor desencadenante el vómito, pero también otras situaciones como el esfuerzo defecatorio, el parto, traumatismo cerrado, etc.

El 90% de los casos se localiza sobre el lado izquierdo del tercio inferior del esófago existiendo una contaminación importante debido a la gran fuerza con que es propulsado el contenido intraluminal.

La característica clínica de este tipo de lesión es que se da en hombres de 35-55 años alcoholistas, que comienza con dolor intenso precordial o epigástrico post-vómito.

La reparación primaria obtiene buenos resultados en el 80% de los casos con mortalidad del 14 %.

- Lesiones cáusticas:

Existen dos grupos de pacientes: los menores de cinco años que ingieren de forma accidental y los adultos que intentan el suicidio.

Los principales agentes son:

Álcalis

Ácidos

Lejías

Detergentes

La presentación clínica varía según el agente y la cantidad ingerida, pero las perforaciones se acompañan de shock séptico progresivo. Cuando no existe perforación la signo-sintomatología suele pasar en días, seguido por una mejoría clínica, pero en un porcentaje alto de casos aparece una estenosis del esófago y/o estómago.

La endoscopia está indicada para evaluar existencia y extensión de la lesión. Debe realizarse con anestesia general y endoscopio pediátrico para disminuir la posibilidad de perforación.

Luego de lesiones cáusticas, el riesgo de padecer un carcinoma esofágico es 1000 veces superior después de un periodo de latencia de 20-40 años.

Clínica

Ésta depende de la altura de la lesión y tiempo transcurrido de la misma.

Los síntomas más frecuentes son:

- Dolor, fiebre y leucocitosis.
- Crepitaciones cervicales palpables.
- Disfagia-odinofagia.
- Enfisema subcutáneo.
- Distress respiratorio.
- Ronquera.
- Disfonía.
- Shock.

Diagnóstico

- Esofagograma baritado es el primer estudio a realizar luego de tener la sospecha de perforación esofágica.

- Rx simple de tórax: los posibles hallazgos son: enfisema cervical y/o mediastínico, derrame pleural uni o bilateral; el edema retro-faríngeo en la radiología de perfil de cuello es característico de lesión de esófago cervical.

- Endoscopía digestiva alta. Permite identificar el lugar de perforación o constatarla al ser producida, ya que es una de las principales causas de perforación.

- Tomografía computada: indicada cuando existe fuerte sospecha de perforación y los estudios anteriores no lo confirman, o en el contexto de un paciente con lesiones de órganos concomitante.

Tratamiento. Pautas terapéuticas

Estos pacientes deben ser internados, con colocación de hidratación parenteral, suspensión de la ingesta, antibióticos a fin de disminuir el riesgo de infección pulmonar por aspiración y la invasión bacteriana a través de la perforación esofágica. El uso de corticoides está discutido según la etiología de la lesión, al igual que la colocación de sonda naso-gástrica.

- *Perforaciones del esófago cervical:*

Se realiza una incisión pre-esternocleidomastoideo y drenaje del espacio retro-faríngeo y luego de unos días se produce el cierre espontáneo de la fístula. También se puede realizar rafia primaria de la lesión y drenaje; para ambos tratamientos la tasa de mortalidad es del 6%.

- *Perforaciones intratorácicas:*

Si bien como concepto general se las clasifica como perforaciones tempranas a las que se producen dentro de las primeras 24 hs de producida la perforación y tardías a las diagnosticadas después de 24 hs, no debe olvidarse que la perforación esofágica es una patología compleja y hay que aplicar el tratamiento según el caso; se ha publicado que en aquellas lesiones consideradas tardías tratadas como tempranas fue mejor el resultado obtenido.

En las perforaciones diagnosticadas dentro de las primeras 24 hs están indicados la rafia primaria y el drenaje amplio del mediastino y cavidades pleurales, colocación

de una sonda naso-gástrica para descompresión gástrica e instauración de alimentación enteral.

En las que se producen después de las 24 hs se puede realizar drenaje amplio peri-esofágico mediastínico y pleural, con yeyunostomía para alimentación, o según el caso exclusión esofágica con esofagostoma cervical, drenaje mediastinito y pleural, y yeyunostomía.

En aquellas perforaciones sobre esófagos patológicos la mejor opción terapéutica es la esofagectomía; seguida o no de la reconstrucción según gravedad del paciente y estado del órgano a utilizar (estómago, colon).

Bibliografía

- 1-Pomi, J. "Traumatismos y perforaciones de esófago: diez años de experiencia". *Rev Med Uruguay* 2005; 21: 308-313.
- 2-Righini, C. "Cervical cellulitis and mediastinitis following esophageal perforation: A case report". *World J Gastroenterol* 2008. March 7, 14 (9): 1450-1452.
- 3-Morales, U. "Factores pronósticos en perforaciones esofágicas". *Rev Cirug Perú* 2009.
- 4-D'Addini. "Microperforación esofágica por cuerpo extraño". *Rev Argent Cirug* 2009; 96(3-4): 116-118.
- 5-Ruiz, C. "Perforaciones y rupturas del esófago torácico y abdominal: Rol de la sutura primaria". *Rev Argent Cirug* 2009; 96 (1-2): 12-16.
- 6-Fernández Marty, A. "Traumatismos del esófago-perforaciones esofágicas". *Cirugía Digestiva*, F. Galindo. 2009; 1-195, pág. 1-7.
- 7-Hingston, C. "Boerhaave's syndrome - Rapidly evolving pleural effusion; a radiographic clue". *Minerva Anesthesiol.* 2010 Oct; 76 (10): 865-7.

CÁNCER DE ESÓFAGO

Dr. L. Tortosa

Introducción

A pesar del avance en el tratamiento de estos tumores, el pronóstico de vida sigue siendo desfavorable, debido al estadio avanzado en el momento del diagnóstico.

La incidencia y prevalencia del cáncer de esófago ha aumentado en Occidente, debido principalmente al adenocarcinoma del tercio distal.

La incidencia en Oriente (China, Irán) es de 150 casos/habitante/año; en Estados Unidos es de 6 por 100000/hombres y 1.5 por 100000/mujeres.

Representa el 1.8 % de las muertes por cáncer en general y 7,7% por las del tubo digestivo. En Argentina hay 15 casos/100000 habitantes/año, con una relación hombre/mujer de 7:1, predomina en mayores de 50 años de bajo nivel socio-económico.

Etiología

Factores relacionados con cáncer de esófago:

- Alcohol.
- Tabaco.
- Nitrosaminas, hidrocarburos aromáticos policíclicos (alimentos).
- Té caliente (taninos y fenoles).
- Deficiencias nutricionales (molibdeno, hierro, silicio, titanio, magnesio, riboflavina, vitamina A y C).
- Tilosis: síndrome con gen autosómico dominante (hiperqueratosis de palmas y plantas, papilomas del esófago). Riesgo de cáncer espinocelular alrededor del 70%.
- Acalasia: 5 al 10 %.

- Estrechez esofágica por lejía.
- Esofagitis crónicas.
- Esófago de Barrett: riesgo 50 veces > que la población normal.
- Esofagitis cáustica.
- Síndrome de Plummer-Vinson (anemia ferropénica, glositis y membranas esofágicas; el 10 % desarrolla cáncer epidermoide).

Histología

-A- EPITELIALES
- Carcinoma espinocelular (multicéntrico, 25% tumor sincrónico) carcinoma de células fusiforme carcinosarcoma seudosarcoma
- Adenocarcinoma adenoacantoma
- Carcinoma adenoescamoso
- Carcinoma mucoepidermoide
- Carcinoma adenoide quístico
- Carcinoide
- Carcinoma indiferenciado

-B- NO EPITELIALES
- Leiomiosarcoma
- Melanoma maligno
- Rabdomiosarcoma
- Mioblastoma
- Linfoma maligno

Clínica

- Roce o ardor durante la deglución.
- Deglución lenta.
- Disfagia progresiva (85,4 %).
- Pérdida de peso.
- Regurgitaciones y vómitos.
- Síndrome anémico por pérdidas crónicas (hemoptisis y hematemesis son raras).
- Fetidez del aliento.
- Sialorrea.
- Dolor retro-esternal.
- Tos, por neumonitis por aspiración.

Voz bitonal, por afectación de nervio recurrente.

Disnea e hipo, por afectación de nervio frénico.

Síndrome de Bernard Horner, por afectación de nervio simpático.

Fístulas esófago-traqueales.

Fístulas aórticas.

Perforación mediastínica.

Adenopatías supraclaviculares o cervicales.

Hepatomegalia.

Diagnóstico

A continuación se detallan los estudios que se realizan para el diagnóstico, principalmente la endoscopía digestiva alta con biopsia, y los que se utilizan para la estadificación oncológica con las características principales de cada uno de ellos.

Seriada esófago-gastro-duodenal con doble contraste:

Sensibilidad 80%.

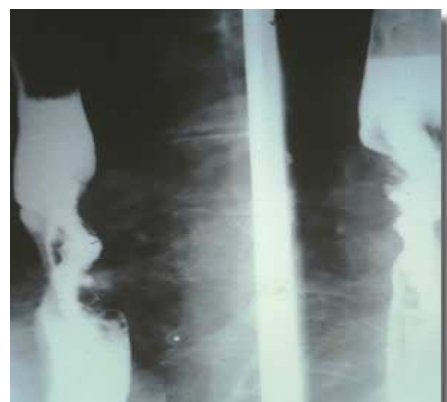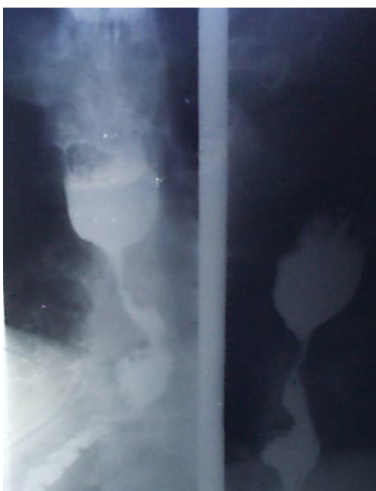Determina altura y extensión aproximada del tumor.

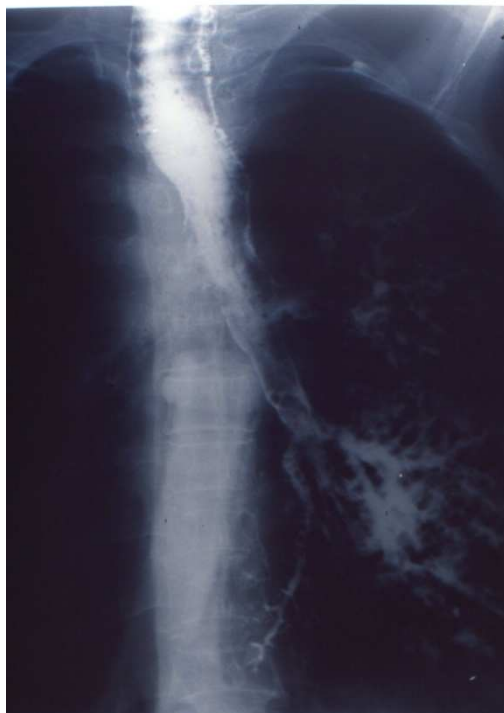Estenosis y falta de relleno de la luz, desfiladero (imágenes características).

Demuestra irregularidades y rigideces de la pared.

No demuestra lesiones tempranas.

Lesiones fungoides o ulcerosas.





Fístula esófago traqueal (Imágenes atención del Dr. Defelitto).

Endoscopía:

Observa directamente la lesión, combinada con citología dirigida y biopsias múltiples, ofrece una especificidad cercana al 100%.

Ecoendoscopia:

Los tumores se ven como masas hipodensas con bordes irregulares. Precisión global de profundidad del 70 al 85 % y de ganglios metastásicos periesofágicos cercana al 85 %. Detecta ganglios de 3 a 5 mm; los delimitados con hipoecogenicidad interna y con 6 a 8 mm de eje mayor son signos de infiltración neoplásica.

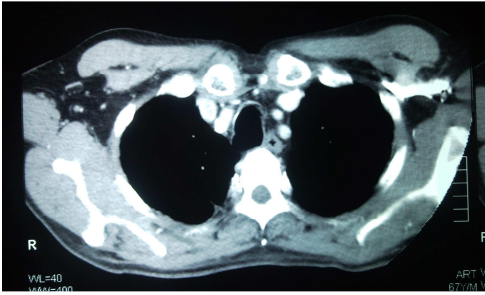
Tomografía axial computada:

Dificultades para determinar tumores T1 y tendencias a sobre-estadificar tumores T3 y T4.

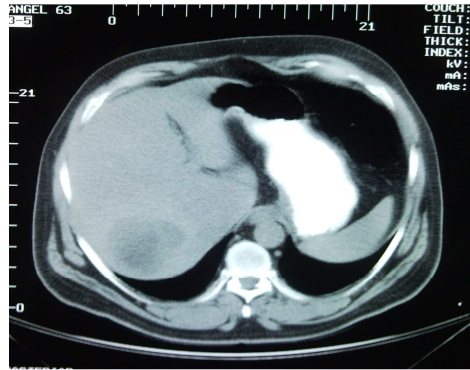
Infiltración mediastínica.

Metástasis torácicas y abdominales (incluidos ganglios celíacos).

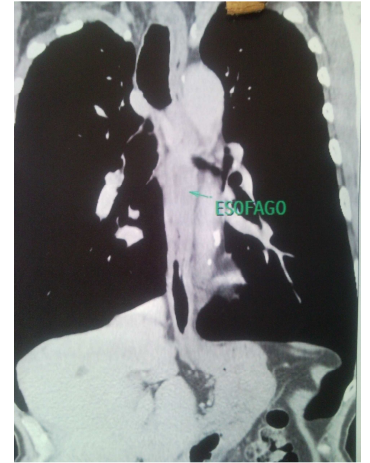
Incapacidad de detección de ganglios peri-esofágicos.



Ca. esófago.



Mts. hepática.



Broncoscopía:

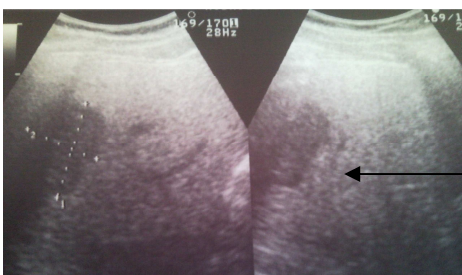
Investiga infiltración traqueobronquial. Hallazgos tempranos de invasión: edema y sobre-elevación de la mucosa con sangrado por contacto.

Permite la punción y aspiración con aguja vía transcarinal de adenopatías mediastínicas.

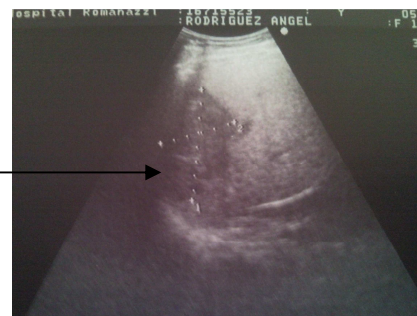
Ecografía:

Metástasis hepáticas.

Adenopatías supraclaviculares y cervicales (permite punción y citología).



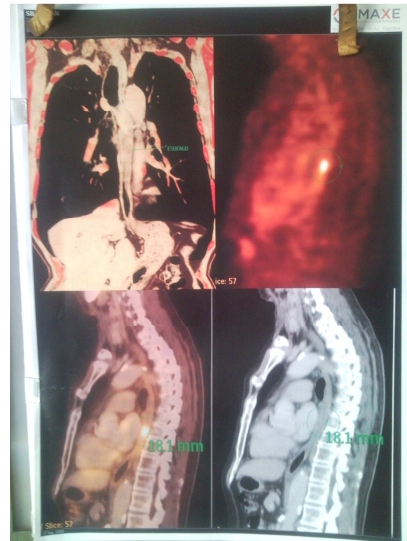
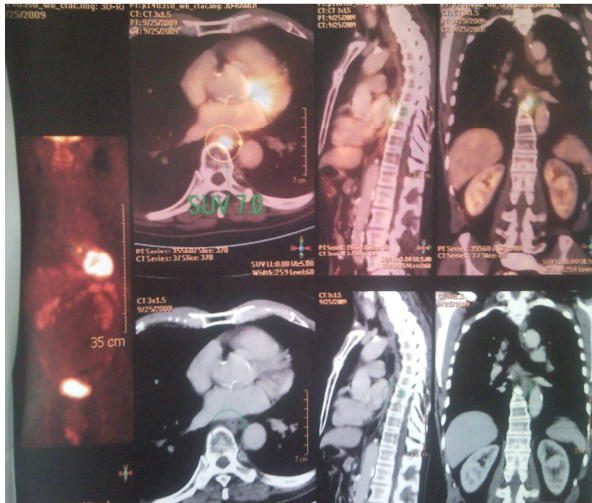
Metástasis hepáticas.



Tomografía por emisión de positrones (PET scan):

Detecta la captación focal de 18F-fluorodesoxiglucosa por tejido neoplásico.

Precisión de la estadificación locoregional similar a la TAC. La tasa de precisión global para detección de metástasis alejadas es del 90%.



La utilidad de la laparoscopia es para detectar metástasis que contraindican la resección en un 10 a 20 % de los casos. La toracoscopia ayuda a una estadificación más precisa poco agresiva para aplicar neo-adyuvancia.

Progresión tumoral:

- Contigüidad: tráquea, bronquios, pulmones, conducto torácico, aorta, nervios laríngeos recurrentes, diafragma y vasos cervicales.

- Vía linfática: más frecuente en adenocarcinomas. En el 70% de los casos, un territorio afectado al momento del diagnóstico; 45%, dos territorios; y 7%, tres territorios.

- Ganglios torácicos (inter-tráqueo-bronquiales y mediastínicos anteriores y posteriores).

- Ganglios abdominales (celíacos).

- Ganglios cervicales (yugulares y traqueales).

- Vía hemática: más tardía y menos frecuente.

- Hígado, pulmón, hueso (costillas y vértebras), glándulas adrenales.

Estadificación TNM

(American Joint Committee on Cancer. Esophagus, 1997)

T: tumor primario.

TX: imposibilidad de evaluar tumor primario.

T0: ausencia de evidencia de tumor primario.

Tis: carcinoma *in situ*.

T1: tumor que invade la lamina propia o la submucosa.

T2: tumor que invade la muscular de la mucosa.

T3: tumor que invade la adventicia.

T4: tumor que invade las estructuras circundantes (pericardio, árbol traqueobronquial, aorta, cuerpos vertebrales).

N: ganglios linfáticos.

NX: imposibilidad de evaluar los ganglios linfáticos regionales.

N0: ausencia de metástasis en los ganglios linfáticos regionales.

N1: metástasis en los ganglios linfáticos regionales.

Ganglios linfáticos regionales:

- del esófago cervical: todos los ganglios cervicales incluyendo los ganglios supraclaviculares.

- del esófago intratorácico: ganglios linfáticos mediastinales y perigástricos (curvatura menor, techo gástrico y arteria gástrica izquierda). No incluye ganglios del tronco celíaco.

M: metástasis

MX: imposibilidad de evaluar las metástasis alejadas.

M0: ausencia de metástasis alejadas.

M1: metástasis alejadas (ganglios linfáticos no regionales, hígado, pulmones, peritoneo, glándulas suprarrenales).

Tumores del esófago torácico superior

M1a: metástasis en los ganglios linfáticos cervicales.

M1b: metástasis en ganglios linfáticos no regionales u otros sitios alejados

Tumores del esófago torácico medio

M1a: no corresponde.

M1b: metástasis en ganglios linfáticos no regionales u otros sitios alejados

Tumores del esófago torácico inferior

M1a: metástasis en los ganglios linfáticos celíacos.

M1b: otras metástasis alejadas.

Incidencia de compromiso de los ganglios linfáticos (N) según el tipo de tumor primario

	Cervicales (%)	Torácicos superiores (%)	Torácicos medios (%)	Torácicos inferiores y cardias (%)
Cervicales	14	8	7	5
Mediastínicos superiores	11	29	11	11
Mediastínicos medios	0	27	21	16
Mediastínicos inferiores	0	29	18	28
Abdominales	3			
-gástricos superiores	-	32	33	35
- tronco celíaco	-	0	4	21
-art. hepática común	-	0	2	10
-art. esplénica	-	0	6	17

Diseminación metastásica (M) en cáncer de esófago y cardias

Sitio	Incidencia (%)
Ganglios linfáticos	72,3
Hígado	31,8
Pulmón	25,5
Peritoneo	12,1
Glándulas suprarrenales	10,4
Huesos	9,1
Riñón	8,8
Diafragma	7
Páncreas	4,9
Tiroides	4,7

Bazo	4,7
Corazón	3,8

Estadios

Estadio 0	Tis	N0	M0
Estadio I	T1	N0	M0
Estadio IIA	T2	N0	M0
	T3	N0	M0
Estadio IIB	T1	N1	M0
	T2	N1	M0
Estadio III	T3	N1	M0
	T4	Cualquier N	M0
Estadio IV	Cualquier T	Cualquier N	M1
	Cualquier T	Cualquier N	M1a
	Cualquier T	Cualquier N	M1b

Estadificación biológica

Tiene mayor valor predictivo que el grado histológico o el estadio histopatológico.

<p>Contenido de ADN y grado de dispersión = 1 Supervivencia a 5 años</p> <p>Oncogen <i>ras</i> p21 (Ca. espinocelular) = 1 supervivencia</p> <p>Sobre expresión de <i>erb-B2</i> = supervivencia</p> <p>Otros oncogenes pronósticos: ciclina D1 MDM2 (murina doble minuto)</p>

Tratamiento

Prioritaria la evaluación en cada caso, ya que dos pacientes con un mismo tumor en la misma región y con la misma estadificación pueden recibir distintos tratamientos.

Evaluar:

- Estadificación oncológica.
- Edad del paciente.
- Estado nutricional.
- Estado pulmonar.
- Estado cardiovascular, hepático y renal.
- Medio social del enfermo.

El tratamiento quirúrgico es el principal tratamiento:

- Mayor probabilidad de curación en pacientes con enfermedad limitada.
- Grado significativo de paliación en pacientes con enfermedad más avanzada.
- 70 a 80 % pacientes sometidos a exploración quirúrgica.
- 70 a más del 95 % es la tasa de operabilidad.

Indicaciones según estadio:

Estadio I y IIa: resección con fines curativos.

Estadio IIb y III: resección con fines curativos? resecciones paliativas?

Estadio IV: disfagia o sangrado significativo: resecciones paliativas.

Selección de la operación: se debe tener en consideración:

- Evaluación general del paciente.
- Localización.
- Estadio clínico del tumor.
- Estadio intraoperatorio.
- Experiencia del equipo quirúrgico.

La indicación quirúrgica es la esofagectomía junto a la linfadenectomía regional.

Las tácticas quirúrgicas que se indican para este procedimiento son principalmente:

- *Operación de Lewis*, que utiliza una vía torácica (toracotomía derecha) y una abdominal (laparotomía mediana), con la resección del esófago y anastomosis intratorácica.

- La *vía transhiatal* difundida por Orringer, que utiliza la vía abdominal y cervical, con anastomosis cervical.

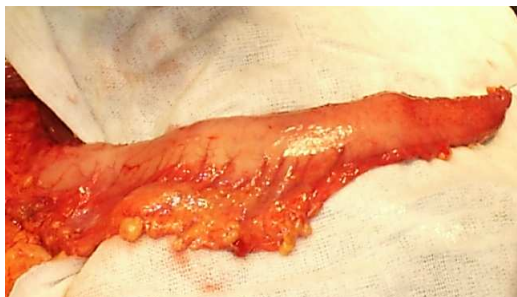
- La *triple vía*, utilizada en Oriente (Akiyama), que utiliza vía cervical, torácica y abdominal, con anastomosis cervical.

La principal controversia con respecto a estas tácticas es la ubicación de la anastomosis, intratorácica o cervical; con esta última, si se produce una filtración de la anastomosis disminuye el riesgo de mediastinitis, y el manejo de la fístula es más sencillo ya que drena por el cuello hacia el exterior, y por lo general resuelven con tratamiento médico.

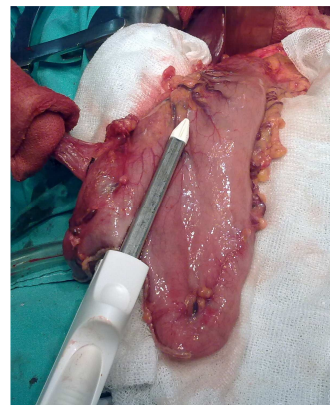La segunda controversia existente es la magnitud de la resección ganglionar con una u otra táctica; existen numerosos trabajos en defensa de una u otra técnica.

Una vez efectuada la esofagectomía, la reconstrucción del tránsito se realiza, salvo raras excepciones, en un mismo tiempo operatorio. Los órganos utilizados según el orden de frecuencia son: estómago, colon, yeyuno.

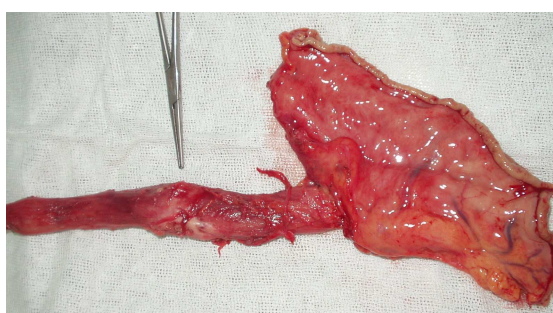
ORGANO	VENTAJAS	DESVENTAJAS
Estómago	anastomosis única irrigación confiable localización conveniente longitud adecuada	líneas de sutura largas producción de ácido pérdida de la función de reservorio gástrico falta de peristaltismo diámetro incompatible
Colon izquierdo	ausencia de producción de ácido preservación del reservorio gástrico diámetro compatible longitud adecuada ¿peristaltismo?	anastomosis múltiples irrigación sanguínea menos confiable
Yeyuno	diámetro ideal peristaltismo ausencia de producción de ácido preservación del reservorio gástrico	anastomosis múltiples irrigación sanguínea menos confiable longitud inadecuada

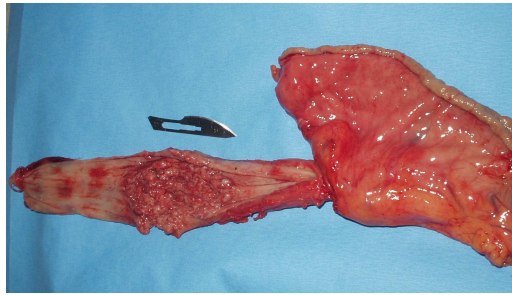


Tubo gástrico.

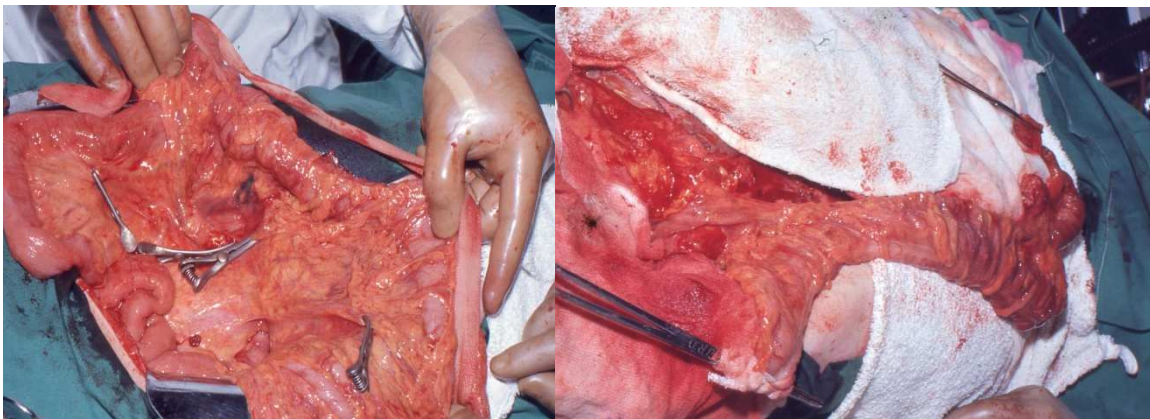


Confección de tubo gástrico con sutura mecánica.

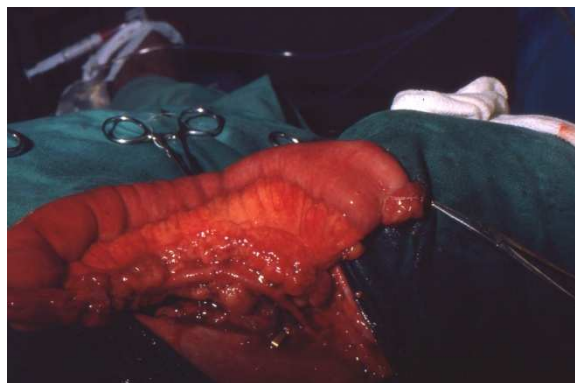
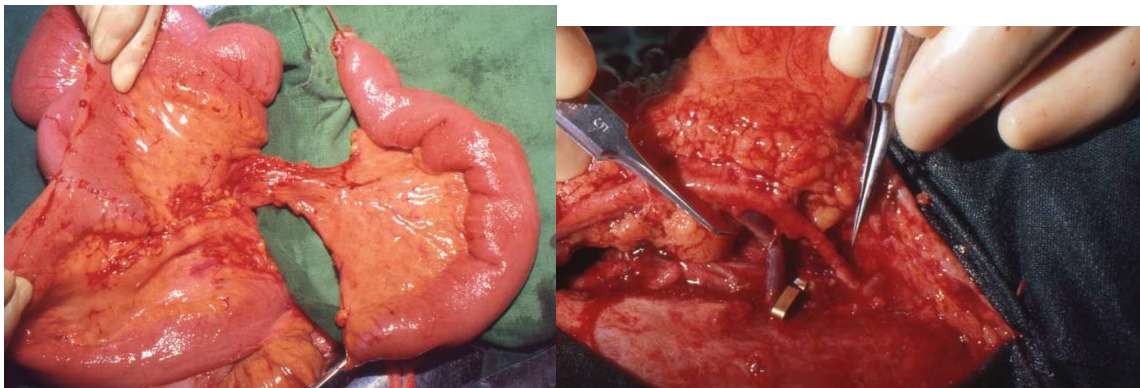




Pieza de resección: esófago y estómago (curva menor).



Reemplazo con colon (Imágenes atención del Dr. Defelitto).



Trasplante de asa delgada con anastomosis vascular con microcirugía (atención del Dr. Defelitto).

Complicaciones

Las dos causas más frecuentes de complicaciones son la insuficiencia respiratoria y la filtración de la anastomosis.

La tasa de mortalidad operatoria, medida como la muerte hospitalaria en el curso de los 30 días posteriores a la intervención es del 0 a 20 % según las series publicadas.

COMPLICACIONES	INCIDENCIA (%)
Muerte	5-20
<i>Pulmonares</i>	
neumonía	20
SDRA	14
<i>Cardiovasculares</i>	
IAM	2
arritmias	30
<i>Gastrointestinales</i>	
- filtración anastomótica	9
- éstasis gástrica u obstrucción tracto de salida	4
<i>Infeciosas</i>	
empiemas	5
abscesos subfrénico	5
<i>Otras</i>	
parálisis cuerdas vocales	4
quilotórax	2

Resultados del tratamiento quirúrgico:

- Evaluados desde la paliación de síntomas y supervivencia.

- Todas las técnicas dieta libre.
- Estenosis de la anastomosis que requiere dilatación 5 al 10 %.
- Paliación de la disfagia hasta muerte por recidiva y/o a 5 años después de la cirugía (80-90 %).
- Al año posterior de la cirugía recupera peso.
- Resección (curativa o paliativa) reduce dolor crónico, hemorragias, fístulas traqueo o bronquio-esofágicas y recurrencia local.
- Supervivencia post-operatoria: depende del estadio tumoral, más que de la ubicación.
- Carcinoma del esófago cervical supervivencia a los 5 años: 20%.
- Carcinoma del esófago torácico supervivencia a 5 años: 19%.
- Adenocarcinoma del esófago distal o cardias supervivencia a 5 años: 23%.

Quimioterapia, radioterapia, quimioradioterapia

Existen un sinnúmero de trabajos para evaluar la eficacia de tratamientos con quimioterapia, radioterapia, o quimioradioterapia, ya sean como neo-adyuvancia, adyuvancia o tratamiento primario del cáncer de esófago. La mayoría de estos trabajos comparan los resultados con el tratamiento quirúrgico como único tratamiento.

El problema de esta comparación es la selección de los pacientes, ya que los seleccionados para neo-adyuvancia, adyuvancia o terapia primaria tienen por lo general factores pronósticos desfavorables (inoperables por motivos médicos o quirúrgicos). Así también, a estos pacientes no operados, no se los evalúa con estadificación histológica, pudiendo tener enfermedad avanzada.

Como concepto general tanto la radioterapia como la quimioterapia como único tratamiento no tiene beneficios comparados con la cirugía. Si bien continúa existiendo controversias, algunos trabajos demuestran buenos resultados utilizando terapia trimodal, o sea combinando cirugía y quimio-radioterapia.

La radioterapia sola tiene una tasa de sobrevida a cinco años de 0 a 10%. La radioterapia postoperatoria no tiene beneficios en la supervivencia. Lo positivo sería


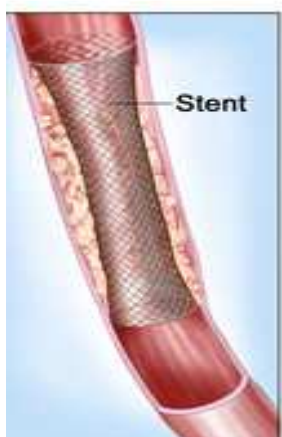
disminuir la incidencia de recurrencia local en enfermedad residual conocida, T3 trans-mural y ganglios regionales positivos.

Otro punto de discusión es si a aquellos pacientes que se indicó quimiorradioterapia primaria, o sea como respondieron, deben o no operarse, la respuesta a este interrogante hay trabajos que lo avalan y otros que no.

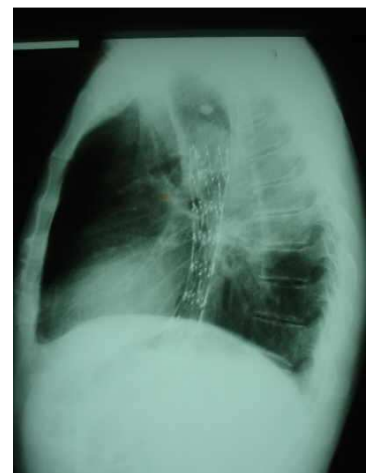El Grupo Alemán de Estudio del Cáncer Esofágico comparó quimiorradioterapia seguida de cirugía versus quimiorradioterapia sin cirugía. Este ensayo incluyó 177 pacientes con cáncer epidermoide esofágico, evaluados con eco-endoscopia (T3-4, N0-1). Se los asignó aleatoriamente. La tasa de control local fue superior con cirugía (81 % versus 64 %), pero no hubo diferencia significativa en la tasa de supervivencia a 3 años, 28% versus 20%.

Tratamientos paliativos: éstos se utilizan con el fin de aliviar la disfagia, ofreciendo mejor calidad de vida a estos enfermos.

Los más utilizados son las prótesis endo-esofágicas (*stent*), ablación tumoral con láser, alcohol o crioterapia.



Stent esofágico



Bibliografía

- 1-Cunningham, D. "Perioperative Chemotherapy versus Surgery Alone for Resectable Gastroesophageal". *Cancer N Engl J Med* 2006; 355: 11-20.
- 2-Omloo, J. "Extended transthoracic resection compared with limited transhiatal resection for adenocarcinoma of the mid/distal esophagus: five-year survival of a randomized clinical trial". *Ann Surg.* 2007 Dec; 246 (6): 992-1000.
- 3-Bedenne, L. "Chemoradiation Followed by Surgery Compared With Chemoradiation Alone in Squamous Cancer of the Esophagus: FFC9102". *Journal of Clinical Oncology* volume 25 number 10 april 1 2007.
- 4-Kelsen, D. "Long-Term Results of RTOG Trial 8911 (USA Intergroup 113): A Random Assignment Trial Comparison of Chemotherapy Followed by Surgery Compared With Surgery Alone for Esophageal Cancer". *Journal of Clinical Oncology*, volume 25 number 24 august 20 2007.
- 5-Gebski, V. "Survival benefits from neoadjuvant chemoradiotherapy or chemotherapy in esophageal carcinoma: A meta-analysis". *Lancet Oncol* 8:226-234, 2007.
- 6-Tepper, J. "Phase III Trial of Trimodality Therapy With Cisplatin, Fluorouracil, Radiotherapy, and Surgery Compared With Surgery Alone for Esophageal Cancer: CALGB 9781". *Journal of Clinical Oncology* volume 26 number 7 march 1 2008.
- 7-Michael, S. "Preoperative Chemotherapy Compared With Chemoradiotherapy in Patients With Locally Advanced Adenocarcinoma of the Esophagogastric Junction". *Journal of Clinical Oncology*. Vol 27, No 6 (February 20), 2009; pp. 851-856.
- 8-Hai-Lin, J. "Neoadjuvant chemoradiotherapy for resectable esophageal carcinoma: A meta-analysis". *World J Gastroenterol* 2009 December 21; 15(47): 5983-5991.
- 9-Barreto, J. C. "Transhiatal versus transthoracic esophagectomy for esophageal cancer". *World J Gastroenterol.* 2010 Aug 14;16 (30): 3804-10.
- 10-Lv, J. "Long-term efficacy of perioperative chemoradiotherapy on esophageal squamous cell carcinoma". *World J Gastroenterol.* 2010 Apr 7;16 (13):1649-54.
- 11-Díaz de Liaño, A. "Complicaciones de la anastomosis esofagogástrica en la operación de Ivor Lewis" *Cir Esp.* 2011; 89: 175-81, vol. 89 núm 03.