

CAPILLARIA HEPÁTICA EN EL COYPO O QUIYA (Myocastor coypus)

† Juan J. Boero ⁽¹⁾, Jorge E. Led ⁽²⁾ y Eugenio Brandetti ⁽³⁾

R E S U M E N

Se informa sobre (Capillaria Hepática) como parásito del coipo o quiya, su sucesivo hallazgo en animales procedentes de criaderos distantes entre sí y la reproducción experimental de la enfermedad en éste y otros hospedadores (conejos y lauchas).

S U M M A R Y

In the present report, it is informed that Capillaria hepática was found a parasit of coipo or quiya. The frequent findings in animals which come from distant farms and the experimental reproduction of the disease in this species and other hosts, such as rabbits and mouse.

† Fallecido el día 25 de octubre de 1973.

(1) Profesor Titular - Cátedra de Parasitología y Enfermedades Parasitarias. Facultad de Ciencias Veterinarias de La Plata.

(2) Profesor Adjunto - Cátedra de Parasitología y Enfermedades Parasitarias. Facultad de Ciencias Veterinarias de La Plata.

(3) Jefe de Trabajos Prácticos - Servicio de Patología de Aves y Pilíferos. Cátedra de Anatomía y Fisiología Patológicas. Facultad de Ciencias Veterinarias de La Plata.

INTRODUCCION

Desde su descripción en el hígado de la rata silvestre en 1893 (Bancroft), *Capillaria hepática* se ha descrito en muchos roedores y otros mamíferos, en diferentes partes del mundo. El hombre se cita entre éstos, pero no podemos sospechar siquiera, su incidencia en él, pues como bien dice Cameron (1) "...ello se debe a que no hay un medio fácil de diagnóstico, excepto la biopsia o la autopsia y nosotros no sabemos cuan común este parásito es, realmente, en el hombre" y continúa "... en algunas áreas cerca de 1/3 de las ratas domésticas están infestadas", por su parte Luttermoser (2) en 1936, en una inspección hecha en Baltimore, halla *Capillaria hepática* en el 85,6% de 2.500 adultos de *Rattus norvegicus* examinados.

En nuestro país, Morini y Boero, (3) en el año 1958, informan sobre el hallazgo de este nematode en el conejillo de Indias, señalando la infestación de estos hospedadores a partir de las ratas, *Rattus norvegicus*, que vivían en las proximidades del criadero. En esa ocasión se hace una tentativa de reproducción de la capilario-

sis sin mayor éxito, corroborando, sin embargo, en parte el mecanismo de la infestación. Los huevos son liberados después de la muerte del hospedador por descomposición natural o en las vías digestivas de un carnívoro, haciéndose infestivos en el medio externo y en condiciones climáticas favorables después de semanas.

Nosotros, hace tiempo, tuvimos oportunidad de encontrar este nematode parasitando a uno de nuestros roedores autóctonos, la nutria o quiyá (*Myocastor coypus*). Se trataba, en esa ocasión, de una población numerosa de nutrias o coypos, criados en la isla, sobre el río Carapachay, a unos pocos kilómetros de la ciudad de Tigre y más recientemente, en nutrias procedentes de un criadero de La Granja, partido de La Plata y en un ejemplar enviado a ésta desde la ciudad de Necochea.

Producido el hallazgo de *Capillaria hepática* en nutrias procedentes de criaderos relativamente alejados unos de otros, intentamos reproducir la enfermedad en éste y otros hospedadores.

MATERIAL Y METODOS

A. — Dos cadáveres de nutrias jóvenes, recientemente muertas, procedentes de un criadero en semicautividad, de la localidad de Tigre.

Dos nutrias jóvenes, procedentes de un criadero en cautividad de La Granja, partido de La Plata, integrantes de un pequeño lote de animales afectados con sintomatología respiratoria, que se sacrifican para su estudio.

Una nutria de alrededor de tres meses de edad, procedente de un criadero de la ciudad de Necochea, que se sacrifica, tam-

bién, después de un tiempo y luego de haberse tratado la parasitosis por strongyloides que padecía.

Efectuadas las necropsias, en todas ellas, llama la atención la hepatomegalia y la presencia de pequeñas estrías más o menos sinuosas y de un puntillado blanquecino en el hígado. (Foto N° 1). Parásitos intestinales se encuentran, también, en todas las nutrias necropsiadas y ya han sido descritos. (4) Lesiones en vías respiratorias altas y focos neumónicos se hallan en las procedentes de La Granja, partido de La Plata.

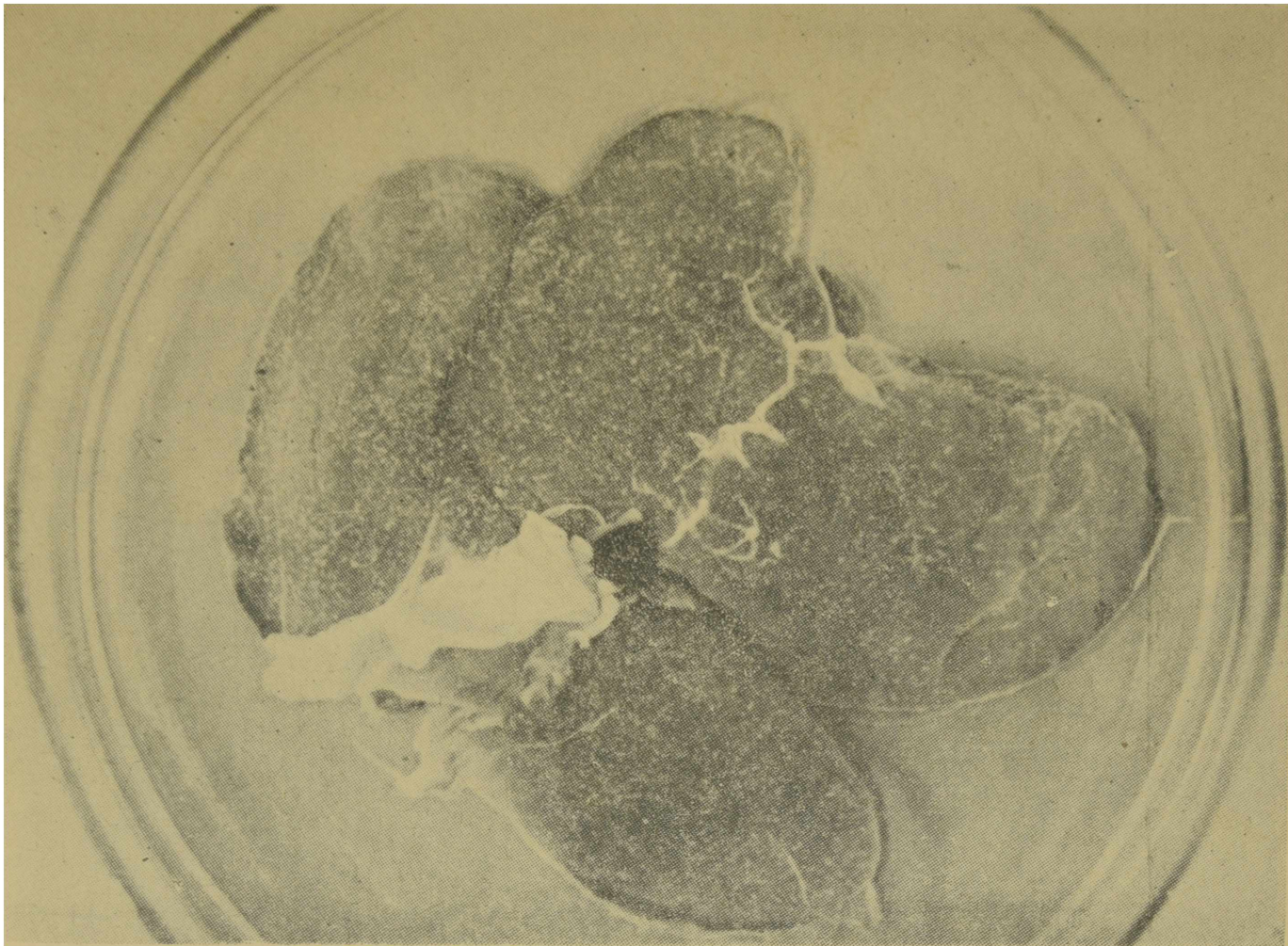


Foto N° 1 — Hígado de Nutria. Infestación natural

La sección de los lóbulos hepáticos pone en evidencia el mismo tipo de lesiones que en su superficie. La impronta o la extensión de las mismas nos permite reconocer, con ayuda de un microscopio, los huevos elípticos bipolares, de alrededor de 57 micras de longitud por 30 micras de ancho, típicos de *Capillaris hepática*. Pero el inten-

to, de obtención de ejemplares enteros del parásito, resultó infructuoso, tanto con el material fresco como con el en descomposición, por acción del tiempo o destrucción por digestión péptica. Solamente se consiguieron trozos del mismo, que nos permitieron estudiar algunas de sus características. (Fotos N° 2 y 3).

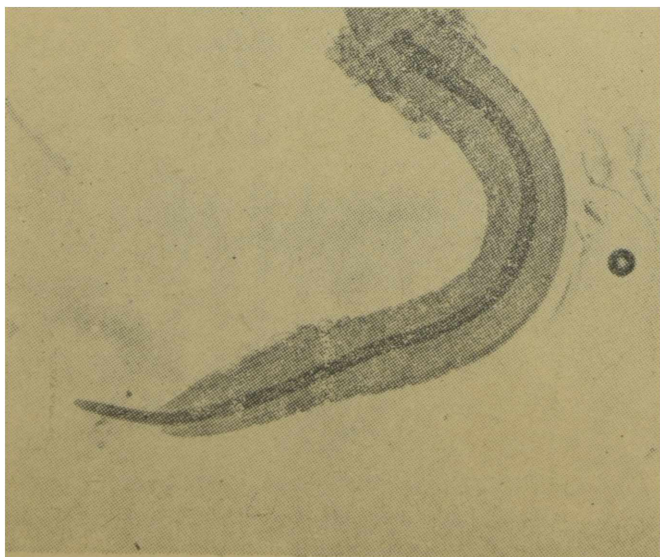


Foto N° 2
Macho. Extremidad posterior.

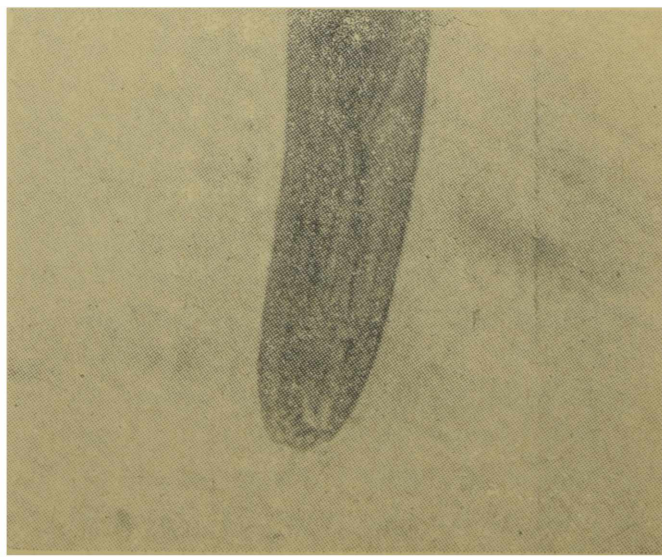


Foto N° 3
Hembra. Extremidad posterior

Pequeños trozos de hígado son fijados en formol neutro y coloreados, unos, con hematoxilina-eosina y otros, con tricrómica de Cajal, para obtener mayor selectividad en la coloración de los parásitos. El estudio histopatológico de los cortes obtenidos, nos muestra acúmulos de huevos y secciones transversales, tangenciales y algunas casi longitudinales de los parásitos en las que se visualizan el tubo digestivo, los ovarios y la cavidad interna, generalmente re-

pleta de huevos e infiltrados celulares en la periferia de las localizaciones parasitarias, representados por elementos linfoides y escasas células gigantes (Foto N° 4). Se advierte, también, sobre los nematodos o sobre los acúmulos de huevos, en casos más avanzados, zonas de proliferación conjuntival, (fibroblastos, fibrocitos) que sustituyen al tejido hepático normal y deposición de sales de Calcio, reveladas perfectamente por la tinción.

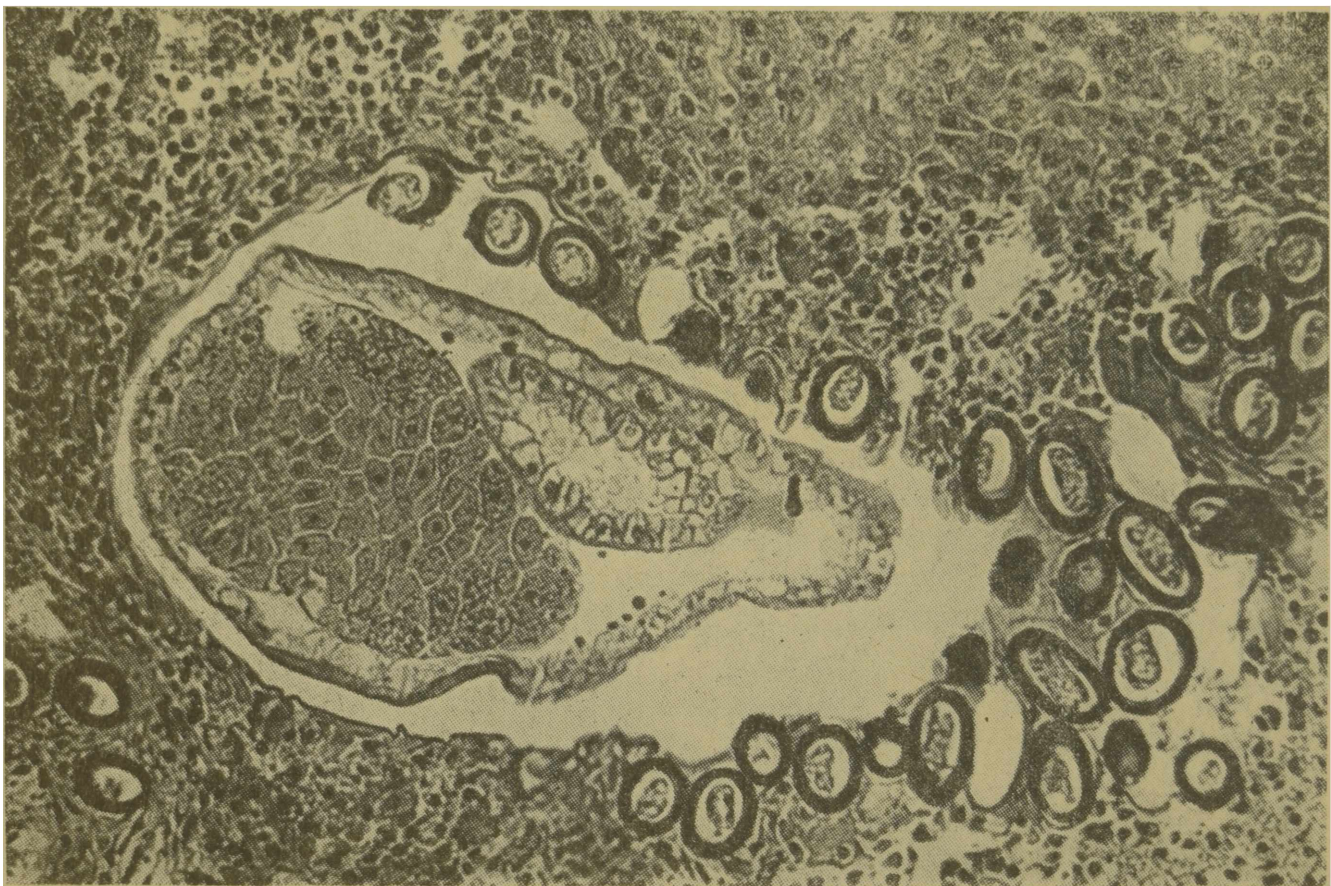

Foto N° 4 — Corte histológico. Sección transversal del parásito, infiltración linfoide

B. — Para la reproducción experimental utilizamos material hepático muy afectado y rico en huevos, que se guarda en placas de Petri con solución fisiológica y a temperatura ambiente. Semanalmente se observan huevos de dicho material y periódicamente se agrega solución fisiológica para evitar la desecación de éste; comprobándose que recién después de transcurrido un lapso de cinco meses, los huevos están perfectamente

embrionados. Se corrobora así, lo manifestado por Neveu-Lemaire (5) "... en condiciones experimentales, los huevos retirados del hígado se desarrollan muy lentamente, la segmentación comienza cerca de los tres meses y los embriones no están formados hasta los cinco o seis meses...". Seguramente, como lo sostienen otros autores, (2) en mejores condiciones de temperatura, humedad y oxígeno, se acorta dicho lapso.

Obtenidos los huevos embrionados, se tritura todo el material con solución glucosada y se cuenta el número de huevos por gramo, en cámara Mc Master. El inóculo, en definitiva, queda, arbitrariamente, con una concentración de 12.600 huevos por cm^3 .

Además, se utilizan para la experiencia: dos conejos, dos lauchas y una nutria, todos animales jóvenes y en aparente buen

estado de salud. Se administra, entonces, de la solución preparada, por vía oral y con ayuda de una jeringa, medio cm^3 a cada una de las lauchas; 1 cm^3 a cada uno de los conejos y 10 cm^3 a la nutria.

Semanalmente, se hicieron análisis de materia fecal con los métodos de enriquecimiento comunes, resultado siempre negativos en cuanto a capilarias se refiere.

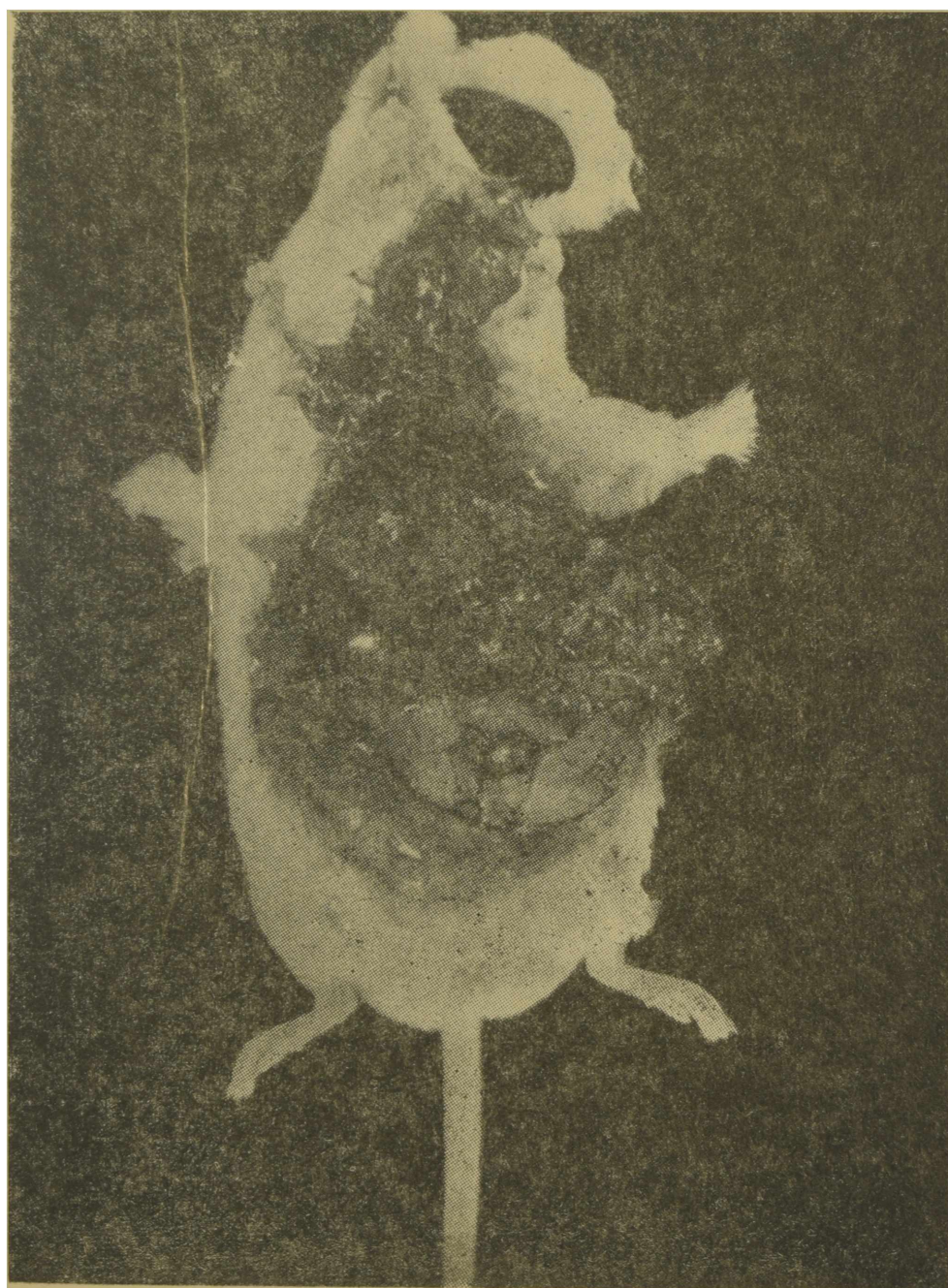

Foto N° 5 — Laucha blanca. Infestación experimental

Conejos:

Uno de los conejos se sacrifica después de transcurrido cincuenta y cuatro días y el toro s emantiene con vida largo tiempo, ocurriendo su muer-

te, recién al año y cutaro meses. En ambos el enflaquecimiento, la hepatomegalia y las lesiones ya descritas del hígado, además, de la ascitis en el segundo, son características salientes de la necropsia.

Lauchas blancas:

Una de las lauchas muere a los nueve días de inoculada, talvez como consecuencia de la exagerada cantidad de huevos administrados desde que Luttermoser ⁽²⁾ en sus experiencias comprueba que "...infestaciones masivas de mil huevos mataron al 80% de los treinta ratones adultos empleados, durante la cuarta sema-

na...". La otra laucha muere al año y tres meses, e nambas, hay hepatomegalia, pero en la segunda el hígado parece una enorme masa de lesiones verminosas (Foto N° 5) que histológicamente muestra desaparición del tejido hepático noble, presencia de tejidos cicatricial y calcificación muy bien manifiesta por el color azul oscuro de la hematoxilina.

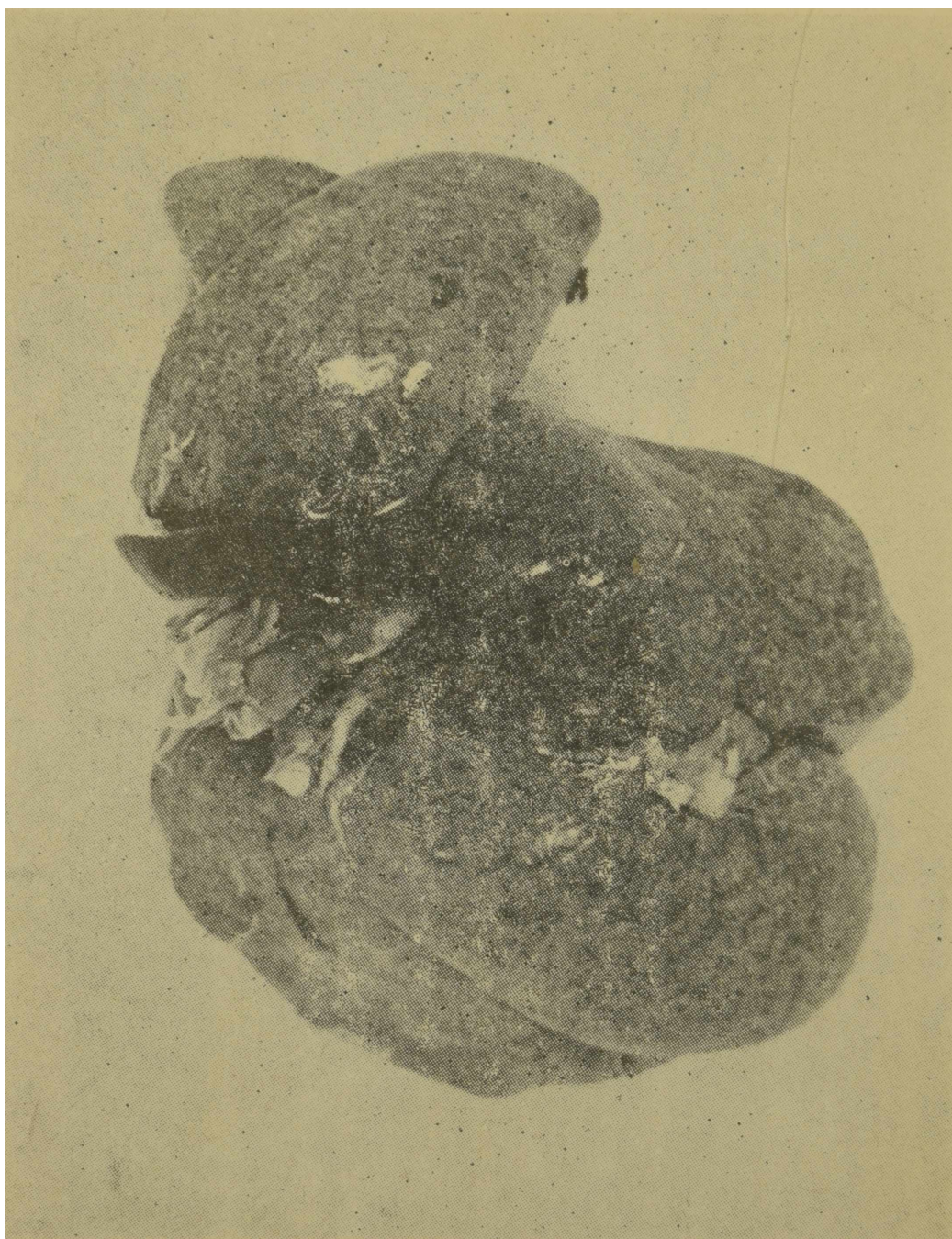

Foto N° 6 — Hígado de Nutria. Infestación experimental

Nutria:

En este caso se observa decaimiento, inapetencia, a la semana de inoculada, como se halló regular cantidad

de huevos de strongyloides, se medica, recuperándose lentamente. Decae, más tarde, nuevamente y semimori-bunda se sacrifica a los cuarenta y cuatro días, encontrándose hepatome-

gala manifiesta y lesiones típicas de la enfermedad, muy numerosas, en hígado y similares, bien evidentes, también en el bazo (Foto N° 6), focos neuronóxicos, así como ascitis y caquexis.

En todos los casos se corroboran las lesiones en hígado por impresión en fresco y estudios histopatológicos, además, en el caso especial de la nutria, comprobamos la existencia de vermes y huevos en bazo y pulmones.

CONCLUSIONES

Aparentemente *Capillaria hepática* es bastante frecuente en la nutria o quiyá (*Myocastor coypus*) y la intensidad de las infestaciones encontradas en los casos naturales es muy acentuada si consideramos el cuadro hepático (contaje directo de las lesiones hepáticas superficiales), como índice cuantitativo de la infestación.

En los casos experimentales, las dosis resultaron, aparentemente, exa-

geradas en las lauchas y la nutria, por la muerte pronta de una de las primeras y en todas por la apariencia de los hígados, más, si se considera que el cuadro hepático se modifica con el tiempo, pues las lesiones tienden a disminuir.⁽²⁾ Agreguemos a ello, la generalización del proceso en la nutria que compromete y se hace visible en pulmones y bazo, justamente, como consecuencia de esa infestación masiva.

BIBLIOGRAFIA

CAMERON, T. W. M.: *Parasites of animals and human disease. Annals of the New York Academy of Sciences.* Vol. 70, 3 : 564-573, New York, 1958.

LUTTERMOSER, G. W.: *Experimental infestation of rats and mice with *Capillaris hepática*.* Journ. Parasit. Vol. 22, 6 : 525, 1936.

MORINI, E. C. y BOERO, J. J.: *Capillariosis hepática en el conejillo de Indias.* Rev. Med. Vet., Vol. 39, 4 : 147-49, 1958.

BRANDETTI, E.; LED, J. E. y PANETTIERI, G. H.: *Parásitos y uso del Thibenzole y Carbaryl en un criadero de nutrias en cautividad.* En prensa, Revista de Agronomía y Veterinaria.

NEVEU-LEMAIRE: *Traité d'helminthologie edicale et Veterinaire.* Vigot Freres. Edit. 1936.

LUTTERMOSER, G. W.: *Factors influencing the development and viability of the eggs of *C. hepática*.* Amer. Journ. Hig. 27 : 275 - 289, 1928.