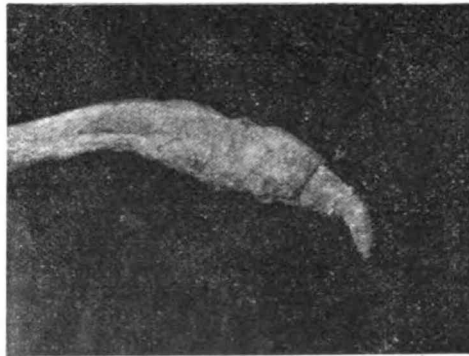


## TUBERCULOSIS PRIMITIVA DEL PENE

---

El 24 de Junio hemos recibido la interesante pieza cuya fotografía se reproduce, remitida desde Olavarría por el doctor G. de Beláustegui, con los siguientes datos: fué consultado nuestro colega hace año y medio, por un cabañero de ese partido, para que le examinara un toro enfermo, el



cual no podía sacar bien la verga al montar. Se trataba de un toro Durham de pedigrée, de tres años y medio de edad, gordo y con buen apetito. Examinado el enfermo y explorado el órgano, se notó que este presentaba unas granulaciones del tamaño de un poroto y los ganglios inguinales superficiales hipertrofiados, por lo cual se sospechó que fuera tuberculosis. Al día siguiente, á las 8 a. m., se le

inyectaron 8 c. c. de tuberculina, á las 6 horas no había reacción todavía, apareciendo ésta recién á las 3 p. m. (7 horas).

Temperatura inicial . . . . .	38.5
A las 7 horas . . . . .	41.0
A las 8 horas . . . . .	41.7

Confirmó entonces el clínico, su diagnóstico de tuberculosis genital é indicó al propietario que el toro debía retirarse de la reproducción. Poco después se procedió á la castración, observándose que los testículos estaban normales.

El 22 de Junio se sacrificó el novillo en los mataderos de Olavarría; el doctor Beláustegui hizo un examen minucioso de la res y no encontró otras lesiones de tuberculosis. La pieza nos fué remitida.

*Lesiones que se observan.* — Hipertrofia del tercio anterior del pene; fimosis parcial, producida por adherencias entre las mucosas del pene y del forro; neoformaciones tuberculosas en el tegido sub-mucoso, nudosidades duras, de un contenido purulento caseoso, de coloración amarillenta, rodeadas por paredes fibrosas; la mucosa, en los puntos que corresponden á estas nudosidades, adelgazada y ulcerada; forro indurado; los ganglios inguinales superficiales transformados en una masa tuberculosa; uno de estos focos de supuración comunica con el exterior por medio de una fistula, la que se abre á nivel de una cicatriz cutánea de castración, dando así libre salida al pus de este absceso y habiendo sembrado — como se comprende — la infección en todo el campo.

La presencia de lesiones tuberculosas en los ganglios inguinales superficiales, es de fácil explicación: estos reciben como aferentes, los linfáticos que provienen de la verga y forro; los bacilos libres ó englobados en leucocitos, han sido arrastrados por la corriente linfática.

La penetración del virus tuberculoso por las mucosas genitales, es un hecho demostrado: las tuberculosis primitivas de la vagina, pene, etc., únicamente así se explican. Todos los autores sostienen que estas mucosas son puertas de entrada, cuando existe un trauma superficial ó una descama-

ción epitelial determinada por un catarro ú otra causa. Ahora bien: los traumatismos de los órganos genitales, no son raros, sobre todo durante los calöres, época en la cual también sufre la mucosa genital alteraciones más ó menos intensas.

Nos explicamos así, la gravedad de la tuberculosis del pene en un reproductor, desde el punto de vista de la propagación de la enfermedad, conclusión que se desprende también de las observaciones de Frank, que constató en muchas vacas, tuberculosis de la vagina consecutiva á una infección directa, por un toro afectado de tuberculosis del pene.

Eber constató en un toro un caso de tuberculosis primitiva de la verga, producida por inoculación coital, observación que bien puede relacionarse al caso presente: la mucosa genital del reproductor, ha permitido penetrar el virus de una vaginitis tuberculosa.

EMILIO. D. CORTELEZZI.