

23° JORNADAS CIENTÍFICAS DE LA FACULTAD DE ODONTOLOGÍA
21° JORNADAS PARA JÓVENES INVESTIGADORES
13° JORNADAS PARA ESTUDIANTES INTEGRANTES DE PROYECTOS.
29 DE AGOSTO 2024
ISSN: 1514-6898

**PREVALENCIA DE COMPLICACIONES LOCALES INTRAOPERATORIAS EN LA
EXTRACCIÓN DE MOLARES SUPERIORES**

**"PREVALENCE OF INTRAOPERATIVE LOCAL COMPLICATIONS IN THE
EXTRACTION OF UPPER MOLARS"**

AUTORES: Capraro, C. G.; Capraro, M. C.; Sparacino, S. E.; Capraro, M. E.; Ricciardi,
N.

*Facultad de Odontología - UNLP Calle 50 e/ Av. 1 Y 115 La Plata (1900). Bs. As.
Argentina*

carlos_g_capraro@yahoo.com.ar

Financiamiento: Universidad Nacional de La Plata

"sin conflicto de interés"

RESUMEN:

Una complicación se refiere a un fenómeno inesperado que ocurre durante una enfermedad y que generalmente la empeora. Aunque son poco comunes y suelen ser leves, las complicaciones en procedimientos quirúrgicos pueden surgir por errores de diagnóstico, mal uso de instrumentos, exceso de fuerza o falta de visibilidad. Para evitarlas, es fundamental seguir una serie de pasos, como una correcta historia clínica, exploración previa, radiografía, posición adecuada del paciente y el uso de técnicas apropiadas y medidas de asepsia.

Entre las complicaciones intraoperatorias comunes están la fractura o luxación de dientes adyacentes, fracturas del borde alveolar, de la tuberosidad maxilar o mandibular, heridas en tejidos blandos, lesiones nerviosas, desplazamiento de dientes, fractura de instrumental y avulsión de piezas incorrectas. Particularmente, en las extracciones de molares superiores, el primer molar puede presentar fracturas en la cortical externa y de raíces pequeñas. El segundo molar suele ser más fácil de extraer debido a la menor resistencia del hueso alveolar y la posible fusión de las raíces. En los terceros molares, la exodoncia puede complicarse si las raíces no están fusionadas, especialmente cuando están inclinadas hacia palatino o distal, lo que aumenta el riesgo de fracturas de la tuberosidad o de las propias raíces.

Palabras clave: Exodoncias, Complicaciones Intraoperatorias, Molares Superiores.

SUMMARY

A complication refers to an unexpected phenomenon that occurs during an illness and generally makes it worse. Although they are rare and usually mild, complications in surgical procedures can arise from diagnostic errors, misuse of instruments, excess force or lack of visibility. To avoid them, it is essential to follow a series of steps, such as a correct clinical history, prior examination, radiography, proper positioning of the patient and the use of appropriate techniques and aseptic measures.

Common intraoperative complications include fracture or dislocation of adjacent teeth, fractures of the alveolar ridge, maxillary or mandibular tuberosity, soft tissue injuries, nerve injuries, displacement of teeth, fracture of instruments and avulsion of incorrect teeth. Particularly, in extractions of upper molars, the first molar may present fractures in the external cortex and small roots. The second molar is usually easier to extract due to the lower resistance of the alveolar bone and possible fusion of the roots. In third molars, extraction can be complicated if the roots are not fused, especially when they are inclined palatally or distally, which increases the risk of fractures of the tuberosity or the roots themselves.

KEYWORDS: Extraction, Intraoperative Complications, Upper Molars.

INTRODUCCIÓN:

Una complicación es un evento inesperado que surge durante el curso de una enfermedad o procedimiento, agravando la situación clínica del paciente. Aunque las complicaciones quirúrgicas suelen ser poco frecuentes y de carácter leve, pueden presentarse debido a factores como errores de diagnóstico, indicaciones inadecuadas, mal uso de instrumentos, exceso de fuerza o falta de visibilidad del campo operatorio.

(1)

Para minimizar el riesgo de complicaciones en cualquier intervención quirúrgica, es esencial realizar una correcta evaluación preoperatoria, que incluya una detallada historia clínica, exploración física, y estudios radiográficos adecuados. (2) Asimismo, la correcta posición del paciente y del profesional durante la cirugía, junto con el uso de técnicas quirúrgicas precisas y medidas estrictas de asepsia, juegan un papel fundamental en la prevención de incidentes adversos. Es importante tener en cuenta que cada extracción dental es única, y que anticipar posibles dificultades específicas de cada caso es crucial. Además, es vital comunicar de manera clara al paciente las posibles complicaciones, respaldado por el consentimiento informado.

Las complicaciones intraoperatorias pueden ser inmediatas o mediatas. Entre las complicaciones inmediatas se encuentran la fractura dental, la luxación de dientes adyacentes, la fractura de la tuberosidad maxilar, lesiones nerviosas y el desplazamiento accidental de dientes hacia estructuras vecinas. En cuanto a las complicaciones mediatas, estas pueden incluir infecciones, hemorragias, traumas y efectos sistémicos, todos los cuales pueden afectar el curso postoperatorio. (3)

En la exodoncia de molares superiores, uno de los problemas más comunes es la fractura de raíces, especialmente en el primer molar, cuyas raíces vestibulares suelen ser más delgadas y susceptibles de fracturarse. Por otro lado, el segundo molar superior presenta menos complicaciones, debido a la forma más favorable de sus raíces. En el caso de los terceros molares, la extracción puede ser más compleja si las raíces son divergentes o están inclinadas hacia distal, lo que aumenta el riesgo de complicaciones quirúrgicas. (4)

La exodoncia de los terceros molares superiores es uno de los procedimientos quirúrgicos más habituales en la práctica odontológica, especialmente en pacientes jóvenes. Su extracción puede deberse a factores como la falta de espacio en la arcada dental, malposición, o la presencia de patologías como infecciones, quistes o daño a los dientes adyacentes. A pesar de su frecuencia, esta intervención presenta retos técnicos y anatómicos que pueden derivar en diversas complicaciones intraoperatorias.

Entre las complicaciones más comunes se encuentran la fractura de raíces, la luxación accidental hacia el seno maxilar, y la hemorragia excesiva debido a la proximidad con estructuras vasculares. Además, pueden surgir lesiones en tejidos blandos, dificultades de visibilidad en el campo quirúrgico, o la necesidad de realizar osteotomías complicadas para liberar molares incluidos o mal posicionados. (2)

Estas complicaciones no solo prolongan el tiempo quirúrgico, sino que también incrementan la morbilidad postoperatoria, provocando dolor, hinchazón, trismo y, en casos más graves, sinusitis maxilar o fístula oroantral. El conocimiento preciso de la prevalencia de estas complicaciones es crucial para mejorar las técnicas quirúrgicas y para que el cirujano esté preparado ante eventos imprevistos.

23° JORNADAS CIENTÍFICAS DE LA FACULTAD DE ODONTOLOGÍA
21° JORNADAS PARA JÓVENES INVESTIGADORES
13° JORNADAS PARA ESTUDIANTES INTEGRANTES DE PROYECTOS.
29 DE AGOSTO 2024
ISSN: 1514-6898

Este estudio se centra en identificar y cuantificar las complicaciones locales intraoperatorias más comunes durante la extracción de los terceros molares superiores, con el objetivo de aportar datos empíricos que permitan optimizar la planificación quirúrgica, reducir la tasa de complicaciones, y mejorar los resultados clínicos. Mediante una revisión sistemática de casos, se busca analizar las causas y factores de riesgo asociados a estas complicaciones y proponer estrategias preventivas que puedan ser implementadas en la práctica clínica. Estos objetivos se basan en la revisión bibliográfica y la experiencia clínica previa.

MATERIAL Y MÉTODO

Revisión bibliográfica nacional e internacional.

Población: pacientes que fueron atendidos en la Asignatura de Cirugía "A" de la F.O.L.P. -U.N..LP. durante el año 2023 y 2024.

Muestra: Este estudio está previsto ser desarrollado sobre 550 pacientes de ambos sexos que asisten a la asignatura, en un rango de edad entre 18 y 65 años, en el período comprendido entre marzo de 2023 y noviembre de 2024.

Se utilizó las historias clínicas debidamente cumplimentadas, consentimiento informado, estudios radiográficos (Radiografía Panorámica) previos y Radiografías Periapical por operatoria.

Se entregó por escrito y en forma verbal las indicaciones postoperatorias, medicación antibiótica y analgésica según protocolo de la Asignatura de Cirugía "A" para cada caso en particular.

Confección de algoritmos

RESULTADOS:

En el periodo de marzo 2023 a julio 2024 se vieron 488 pacientes con un rango de edad de 18 a 65 años de los cuales el 58% fueron hombres y 42% mujeres (Fig. 1). Se les confeccionó la historia clínica y se sacaron Rx correspondiente a la pieza a extraer (molares superiores) de toda esta población se observó en el 100% de los pacientes que sufrieron una complicación fueron mujeres, de esto se desprendió que 8 casos fueron de alveolitis húmeda y 2 de alveolitis secas, 2 comunicación bucosinusales en un segundo molar, 12 heridas de tejidos blandos (desgarros); una fractura de tuberosidad por extracción de tercer molar superior. (foto 1, 2) (Fig. 2)

CONCLUSIONES:

Es fundamental tomar consciencia sobre la importancia de la prevención de complicaciones y accidentes durante la exodoncia de los terceros molares superiores. Una correcta planificación comienza con la elaboración de una historia clínica detallada, que incluya antecedentes relevantes como trastornos hemorrágicos, alergias, y condiciones hepáticas o cardíacas que puedan influir en el procedimiento quirúrgico.

La evaluación radiográfica, tanto panorámica como periapical, es esencial para valorar la anatomía dental, en particular la cantidad y dirección de las raíces, así como la relación de los ápices con el seno maxilar. Además, la identificación de posibles imágenes radiográficas compatibles con quistes o anomalías estructurales debe formar parte del análisis previo a la intervención.

23° JORNADAS CIENTÍFICAS DE LA FACULTAD DE ODONTOLOGÍA
21° JORNADAS PARA JÓVENES INVESTIGADORES
13° JORNADAS PARA ESTUDIANTES INTEGRANTES DE PROYECTOS.
29 DE AGOSTO 2024
ISSN: 1514-6898

Un examen preoperatorio exhaustivo nos permitirá anticipar posibles dificultades y estar preparados para actuar con rapidez y precisión ante cualquier complicación intraoperatoria. De este modo, se puede mejorar significativamente el pronóstico del paciente y minimizar el riesgo de morbilidad asociada a la intervención.

BIBLIOGRAFÍA:

1. Bra. Silva, Laura. Bra. Valle, Scarleth. MONOGRAFÍA: “Accidentes y Complicaciones más frecuentes durante las extracciones dentarias efectuadas por los estudiantes de V año de la Facultad de Odontología de la UNAN-León en el período Septiembre - Noviembre del 2010”-Nicaragua
2. Dr. Gay Escoda, Cosme. Dr. Berini Aytés, Leonardo. “Tratado de Cirugía Bucal’ Tomo I, Editorial ERGON Arboleda Majadohonda. Madrid, España. Primera Edición. Año: 2004, Pág.: 309Asesores Científicos de Contenidos: Clínica Dental Albia. Extracción simple.www. Endodoncia – Zabalequi. Com.
3. Dr. Gay Escoda, Cosme. Dr. Berini Aytés, Leonardo. Tratado de Cirugía Bucal. Timol Capitulo7 Extracción de dientes permanentes en el maxilar superior y en la mandibular. Pag 234,235,236,238.
4. Chiapasco H, Bui Edgard B. Types frequencies and risk factors for complications after third molar extraction. J Oral Maxillofacial Surg, 2003; 61: 1379-1389
5. Ramírez Siret MC. Complicaciones de la extracción dentaria en pacientes atendidos en el consultorio odontológico INCE. San Felipe. [Trabajo para optar por el título de máster en urgencias estomatológicas]. Yaracuy: Ministerio de Salud Pública; 2008.COMPLICACIONES INTRAOPERATORIAS EN MOLARES SUPERIORES
6. Ramírez Baldera FA, Pérez Cervantes Ba, Sánchez Rosales C, Colín Cortez E. Causas más frecuentes de extracción dental en la población derechohabiente de una unidad de medicina familiar del Instituto Mexicano del Seguro Social. Revista ADM. 2013; 67 (1): 21- 5.

Foto 1: Rx Panorámica Preoperatoria

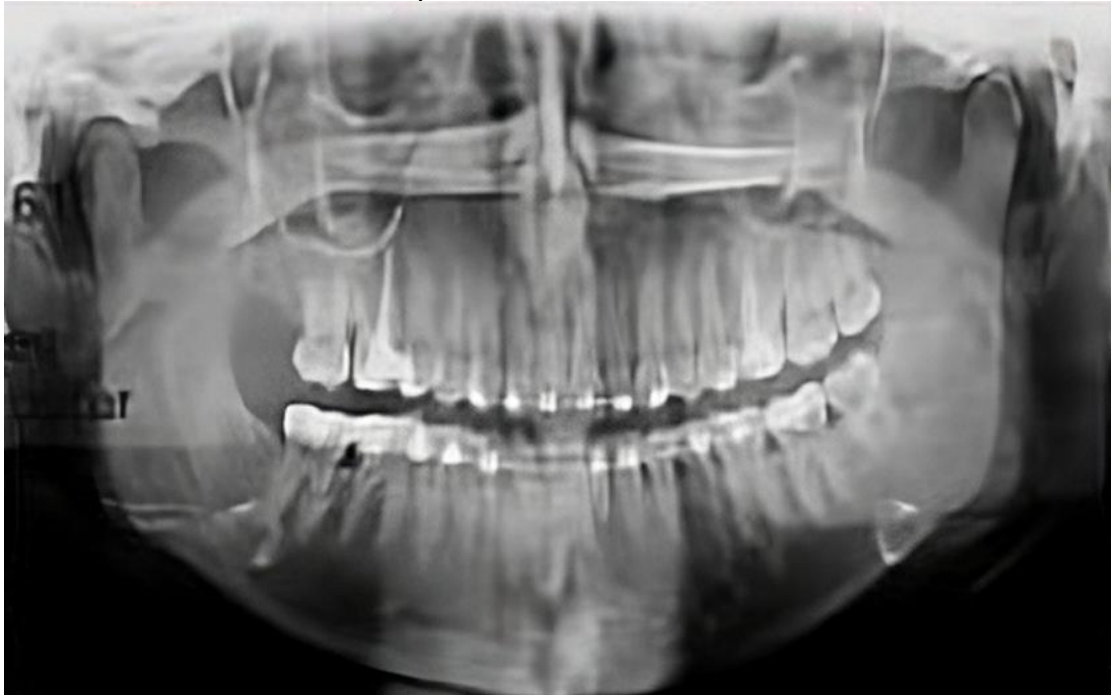

Foto 2: Se observa tejido óseo en raíz disto-vestibular.

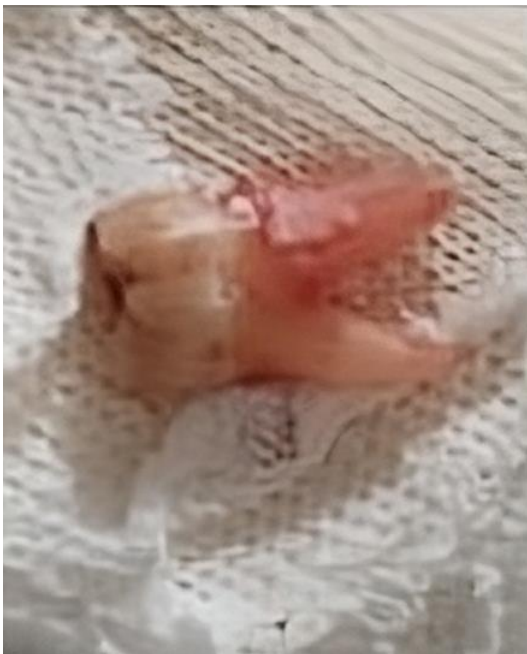

Fig. 1:

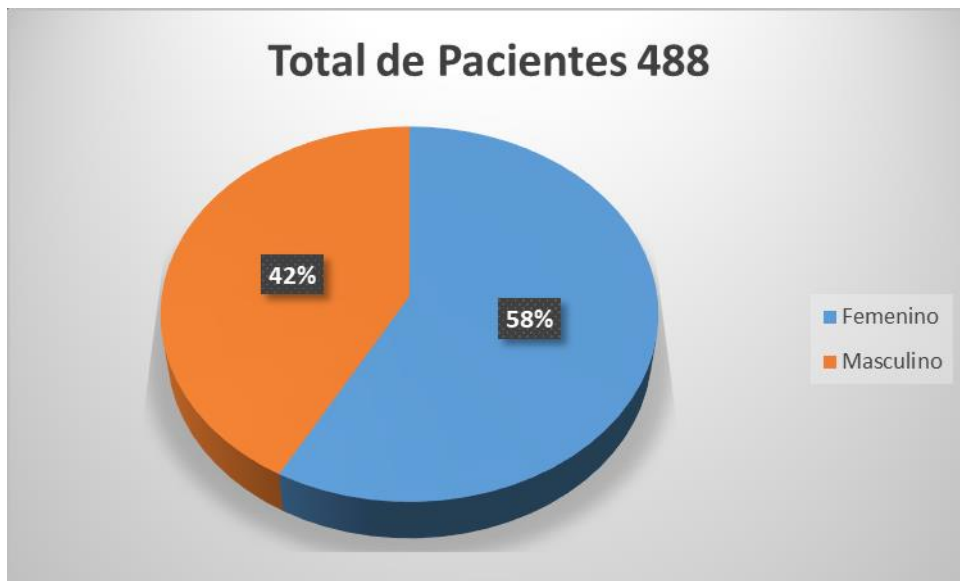


Fig. 2:

