

CAPÍTULO 15

ENFERMEDADES DEL OÍDO

Guillermo Broglia - Salvador Borrelli

OTITIS EXTERNA (OE)

La OE se define como la inflamación del conducto auditivo externo (CAE), que se encuentra localizado entre el meato auditivo externo y la membrana timpánica. En un gran número de casos, el proceso se extiende a la cara medial de las orejas.

Es una enfermedad que se presenta con mucha frecuencia en los caninos y de incidencia baja en los felinos.

Se estima que entre un 15 a 20% de los caninos que concurren a la consulta veterinaria presentan algún grado de otitis externa. El 50 % de los casos son crónicos y la membrana timpánica puede encontrarse lesionada, posibilitando la extensión de la infección hacia el oído medio. Desafortunadamente, muchos casos de OE no se resuelven y se hacen cada vez más refractarios a los tratamientos.

Etiología

La etiología de las OE es multifactorial y generalmente, resultado de la interacción de dos o más de los factores predisponentes, desencadenantes o primarios, perpetuantes y/o agravantes.

Fisiopatología

La inflamación crónica del CAE redundará en alteraciones fundamentales en la estructura del mismo.

El CAE está revestido por un epitelio que contiene glándulas apócrinas modificadas que producen cerumen. En los procesos inflamatorios crónicos estas glándulas sufren procesos de hiperplasia y producen cera en exceso. A su vez, también se genera un engrosamiento dermoepidérmico (fibrosis) de los pliegues de la oreja y del propio CAE que se traduce en una reducción efectiva del diámetro del mismo. En los casos más graves, puede llegar a estenosarse por completo. La calcificación del cartílago auricular y del CAE es un evento terminal de la inflamación crónica.

En la fisiopatología de la OE intervienen cuatro tipos de factores. Los factores *predisponentes* son los que incrementan el riesgo de que un animal desarrolle OE. (Ver tabla nº1)

Factores predisponentes	CAE anormalmente pequeño o estrecho	<ul style="list-style-type: none">• Perros de raza Sharpei
	Exceso de humedad en los oídos	<ul style="list-style-type: none">• Razas con orejas pendulares• Luego del baño
	Exceso de pelos en el CAE	<ul style="list-style-type: none">• Perros de razas toy

Tabla nº1. Factores predisponentes de la OE en perros

Los factores *primarios o desencadenantes* (Ver fotos nº1, 2, 3 y 4) son los responsables directos de la OE. (Ver tabla nº2)

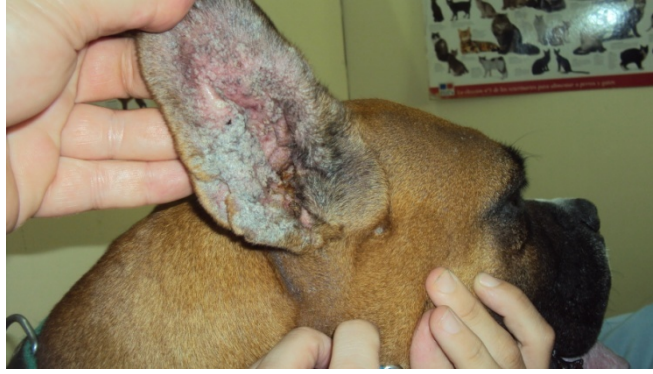

Foto nº 1. *Otitis externa alérgica crónica. Obsérvese el eritema y la hiperpigmentación con hiperqueratosis de la cara medial de la oreja*

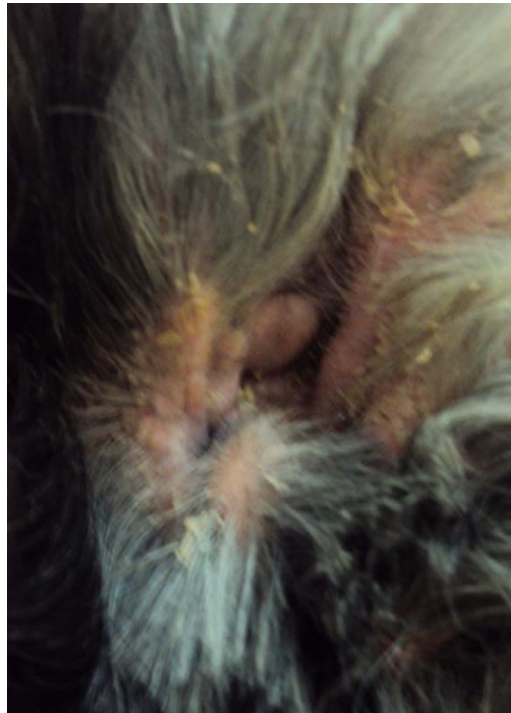


Foto nº 2. *Otitis seborreica en un Cocker Spaniel*

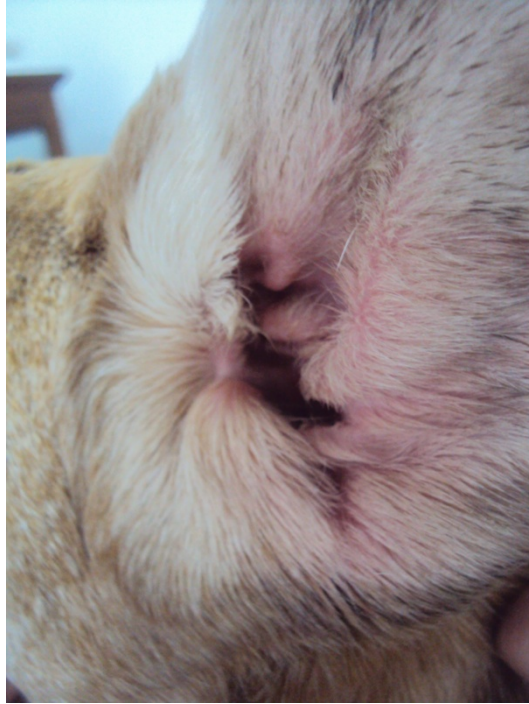


Foto nº 3. Eritema en la cara medial del oído de un canino con otitis externa alérgica

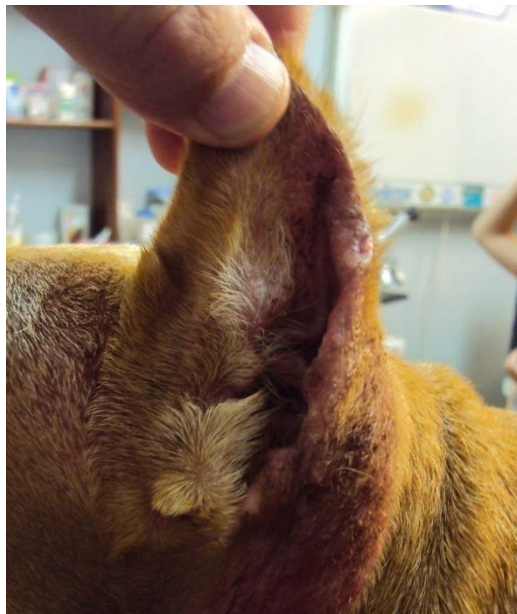

Foto nº 4. Eritema y costras en posterior de la oreja izquierda secundarias a prurito intenso

Factores primarios o desencadenantes	Enfermedades alérgicas	<ul style="list-style-type: none"> • Alergia alimentaria • Dermatitis atópica canina
	Enfermedades endocrinas	<ul style="list-style-type: none"> • Hipotiroidismo
	Parásitos	<ul style="list-style-type: none"> • Otodectes cynotis • Demodex spp • Pulgas • Piojos • Garrapatas • Mosca de la punta de la oreja
	Cuerpos extraños	<ul style="list-style-type: none"> • Astillas de madera • Semillas • Pelos • Cera seca
	Traumatismos	<ul style="list-style-type: none"> • Iatrogénico • Autoinducido

Tabla nº2. Factores primarios o desencadenantes de la OE en perros

Los *factores perpetuantes o amplificadores* contribuyen al desarrollo de la OE en oídos anormales o en conjunto con los factores predisponentes. (Ver tabla nº 3)

Factores perpetuantes o amplificadores	Bacterias	<ul style="list-style-type: none"> • Gram +: <i>Staphylococcus pseudointermedius</i> y <i>Streptococcus spp.</i>
		<ul style="list-style-type: none"> • Gram - : <i>Proteus spp.</i>, <i>Klebsiella spp.</i>, <i>Escherichia coli</i> y <i>Pseudomona aeruginosa</i>
	Levaduras	<ul style="list-style-type: none"> • <i>Malassezia pachydermatis</i>

Tabla nº3. Factores perpetuantes o amplificadores de la OE en perros

Los *factores agravantes* son los que impiden la resolución de las OE. Están vinculados a los cambios estructurales e inflamatorios que se producen en el oído, asociados a procesos patológicos crónicos. Entre ellos podemos citar la liquenificación, hiperplasia sebácea, ulceraciones, tumores y otitis media.

Signos clínicos

El *eritema* en el CAE y las orejas, *la tumefacción*, presencia de *exudados* y *costras* en los CAE y caras mediales y/o laterales de los pabellones auriculares, son los signos más habituales. En los casos más complejos también se observa *alopecia* de la superficie lateral de las orejas, pelos quebrados, *actitud cefálica esquiva* y *dolor* a la palpación del cartílago auricular junto con la presencia de *otohematomas* y *dermatitis húmeda aguda*.

El *prurito* y/o *dolor* de oído se puede manifestar por *rascado*, *fregándose las orejas* contra objetos o por *sacudidas* de cabeza excesivas. En el caso de las enfermedades alérgicas, sobre todo en la dermatitis atópica canina, es habitual observar *eritema intenso* de la cara medial de ambas orejas.

Diagnóstico

La OE es un signo clínico común a muchas enfermedades en los caninos y que tiene un mecanismo fisiopatológico complejo.

Los pilares fundamentales para el diagnóstico de las OE son el examen directo de los exudados óticos en búsqueda de ectoparásitos, examen citológico de los exudados y para los casos crónicos, el cultivo, antibiograma y tipificación del germen.

El CAE y la integridad de la membrana timpánica se pueden explorar por medio de una otoscopia o por otoendoscopía. El examen radiológico de las bullas timpánicas, puede ser una alternativa para evaluar la integridad de las membranas timpánicas. Se puede realizar una técnica simple o por contraste,

utilizando los de tipo iodado. También, la ultrasonografía puede ser de utilidad para el estudio de las bullas.

Pronóstico

En la OE aguda el pronóstico es generalmente favorable. En las OE crónicas, debido a las frecuentes complicaciones, es reservado.

Objetivos terapéuticos

Lo ideal en las OE es que el tratamiento médico de los factores perpetuantes sea tópico con antibacterianos, antimicóticos, antiinflamatorios, etc. sin perder de vista que luego, debemos apuntar al tratamiento de las causas primarias.

En los casos crónicos, en los que se ha fracasado con el tratamiento médico, una alternativa es el tratamiento quirúrgico que puede consistir en la ablación parcial del CAE o en la ablación completa del CAE y bullas timpánicas.

OTITIS MEDIA (OM)

La OM es la inflamación persistente de la mucosa que recubre al oído medio.

Etiopatogenia

La OM aguda es un hallazgo poco frecuente en perros y gatos. Es más común hallar un perro con OM que tiene antecedentes de OE recurrentes o crónicas.

La causa determinante es la infección bacteriana. Los gérmenes más comúnmente encontrados son *Staphiilococos spp.*, *Streptococos spp.*, *Peudomona aeuriginosa*, *Escherichia coli* y *Proteus spp.* Otros agentes infecciosos que pueden lesionar al oído medio son las levaduras como *Pytinosporum* y *Candida*, y hongos como *Aspergylus*.

El ingreso de los gérmenes al oído medio se produce a través de la membrana timpánica lesionada, por la trompa de Eustaquio o por vía endógena o sanguínea.

En la mayoría en los casos ingresan a través de la membrana timpánica cuando se produce la ruptura de la miringa.

La incidencia de OM con ingreso de gérmenes a través de la trompa de Eustaquio es más baja en perros y gatos con respecto al humano. Se puede presentar en gatos que padecen de enfermedad respiratoria alta. La vía endógena o sanguínea es la menos frecuente.

Cuando la afección es unilateral debemos considerar entre las causas a los cuerpos extraños, traumas y tumores. En casos de OM graves se pueden ver afectados los nervios que atraviesan las bullas timpánicas.

Signos clínicos

Los signos de la otitis media son similares a los de la otitis externa pero más exacerbados principalmente cuando coexiste una intensa otorrea y cabeza pendiente hacia el lado afectado. El dolor es intenso evidenciándose cuando se exploran los oídos por medio de la palpación. Por medio de esta maniobra se percibe el “chasquido” que indica la presencia de abundantes exudados. El animal suele estar postrado, rara vez tiene fiebre, pero en ocasiones pierde el apetito o se resisten a masticar alimentos duros, debido al dolor y a la tumefacción de las bullas que están muy próximas a la articulación temporomandibular.

Algunos animales presentan signos neurológicos. Puede afectarse el nervio facial lo que trae como consecuencia una disminución o ausencia del reflejo palpebral, ptosis del párpado superior, caída de la oreja y del labio del lado afectado y queratitis seca por pérdida de la secreción lagrimal. Cuando afecta al nervio simpático, se presenta el Síndrome de Horner que se caracteriza por miosis, ptosis del párpado superior, enoftalmo y protrusión del tercer párpado.

Diagnóstico

La inspección del oído externo con otoscopio o videoendoscopio nos permitirá observar el estado de la membrana timpánica. Ésta, puede aparecer convexa con cambios de coloración y brillo lo que generalmente sucede en la otitis media ascendente. La ruptura o perforación de la miringa siempre es indicativa de esta enfermedad.

Los estudios radiológicos simples o contrastados de las bullas timpánicas son de utilidad para confirmar el diagnóstico. Por medio de las placas simples se determinará la existencia de exudado denso, lisis ósea o radiopacidad en la bulla timpánica. (Ver fotos n° 5 y 6) En las radiografías de contraste positivo se introduce una sustancia radiopaca en el interior del conducto auditivo (orografía contrastada) y si existe una solución de continuidad de la membrana timpánica aparecerá el líquido opaco en el interior la bulla.

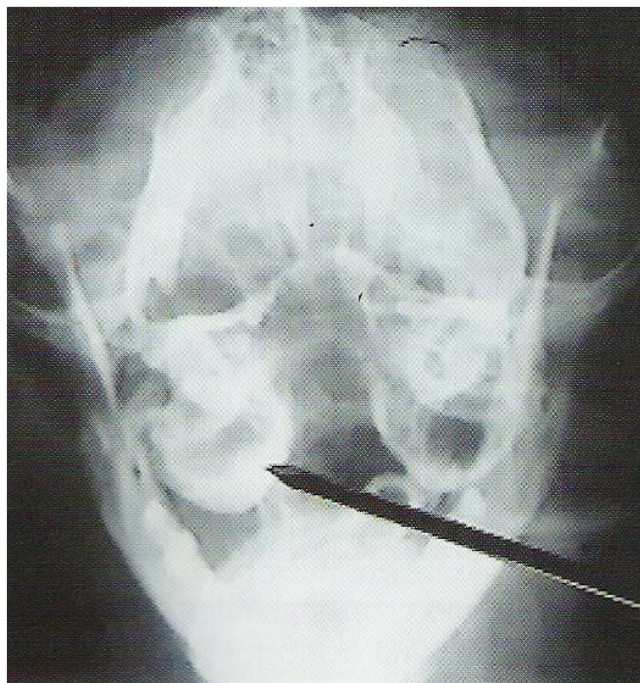


Foto n° 5. *Rx simple de bullas timpánicas de un canino. Obsérvese contenido radiodenso unilateral*

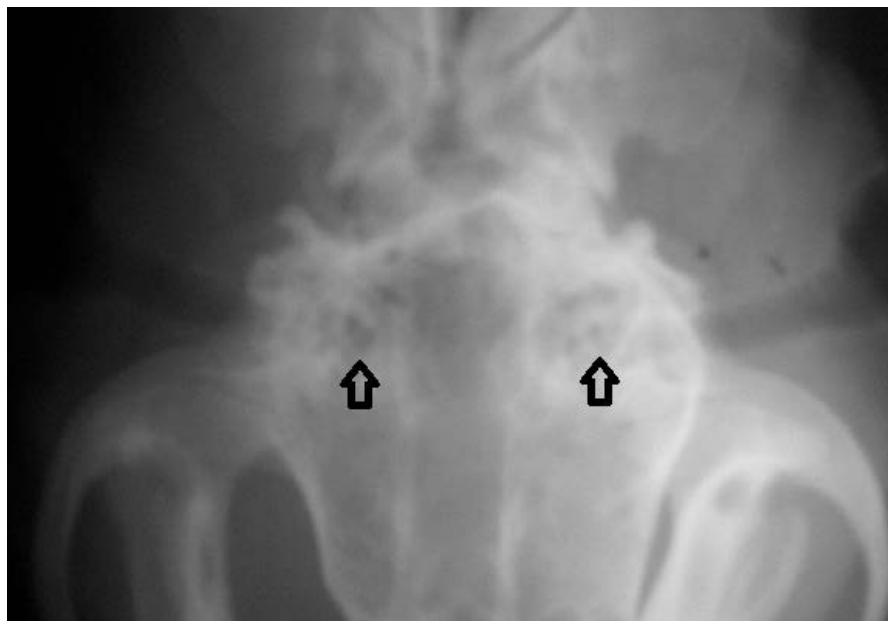


Foto nº 6. Rx simple del cráneo de un canino. Obsérvese contenido radiodenso en ambas bullas

Se toman muestras de los exudados para el examen microscópico directo, estudios citológicos y para aislamiento e identificación del germen por medio del cultivo y antibiograma.

Pronóstico

El pronóstico de una otitis media sin signos neurológicos es bueno. En casos de parálisis facial el pronóstico es reservado porque en un pequeño porcentaje de casos la parálisis puede ser permanente.

Objetivos terapéuticos

El principal objetivo terapéutico es controlar el proceso infeccioso por medio de antibioterapia tópica y sistémica basada siempre en los resultados del cultivo y antibiograma. Si el tímpano está perforado, se debe efectuar el lavaje y eliminación de las secreciones con solución fisiológica tibia antes de aplicar los antibióticos.

Si la membrana timpánica está intacta pero se observa la presencia de exudados en el interior de las bullas, está indicada la miringotomía. El procedimiento consiste en realizar la incisión de la membrana timpánica para facilitar el drenaje de los exudados, aliviar el dolor y minimizar las manifestaciones neurológicas

OTITIS INTERNA (OI) – LABERINTITIS

La OI es una disfunción del laberinto membranoso como consecuencia de un proceso inflamatorio del oído interno.

Etiología

La afección del oído interno o inflamación vestibular es más frecuente en el gato. En el perro es rara y suele ser consecuencia de una extensión de OM bacteriana o fúngica.

Signos clínicos

La OI, muchas veces, va acompañada de signos clínicos de otitis externa y/o otitis media. Éstos, pueden aparecer en forma súbita o insidiosa. Se caracterizan por una disfunción vestibular, que habitualmente se conoce como síndrome vestibular periférico.

Cursa con cabeza torcida con inclinación ipsilateral de la cabeza. El animal gira en círculos y tiende a caer al suelo por el lado afectado. Presenta nistagmus horizontal o rotatorio que no se modifica de dirección con las diferentes posiciones de la cabeza. A veces puede mostrar desorientación severa y/o ataxia asimétrica.

Diagnóstico

El diagnóstico es clínico, a partir de la valoración de los datos de reseña, anamnesis y examen neurológico.

Para realizar un diagnóstico diferencial con el síndrome vestibular central debemos considerar que en ésta afección hay pérdida de la propiocepción, el nistagmus es vertical y cambia de dirección según la posición de la cabeza.

Pronóstico

El pronóstico es reservado. Se debe advertir a los propietarios que las alteraciones neurológicas pueden ser permanentes. Los gatos por lo usual tienden a compensar sus deficiencias en unos meses espontáneamente y presentan un nivel de actividad normal.

Objetivos terapéuticos

El principal objetivo es controlar el proceso infeccioso/inflamatorio. El tratamiento se basa en la administración de antibióticos durante 3- 4 semanas, glucocorticoides y complejo vitamínico B.

OTOHEMATOMA

Es un hematoma o colecta de sangre localizada en el pabellón auricular.
(Ver foto n° 7 y n° 8)

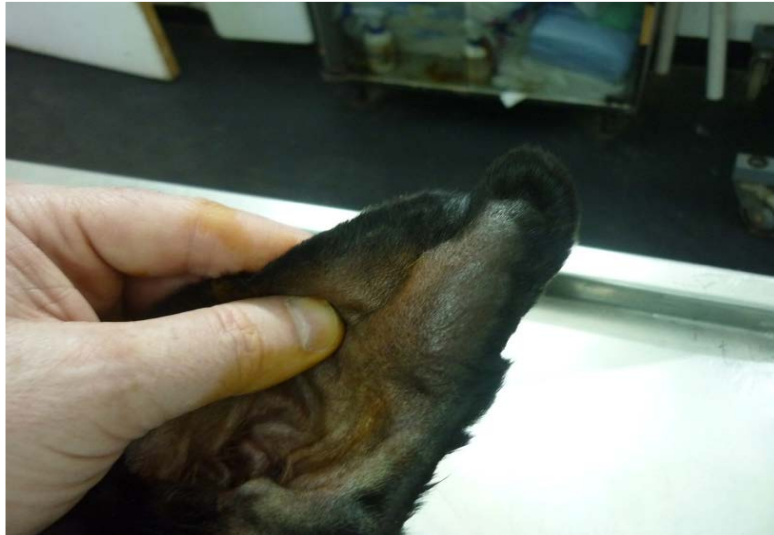

Foto n° 7. Otohematoma parcial en la oreja de un canino

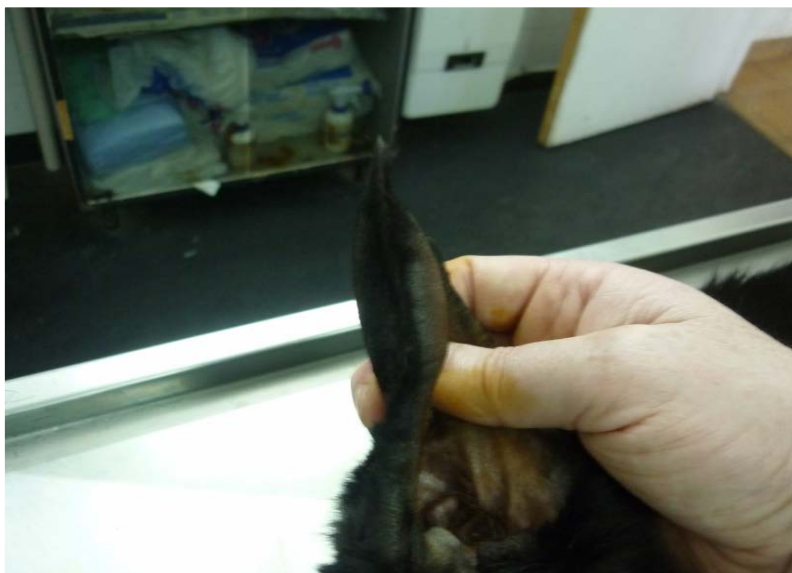


Foto n° 8. Otohematoma parcial de perfil

Etiología

Se origina principalmente debido a traumatismos repetitivos en el pabellón auricular. Es secundario a otitis externa, atopia, parásitos externos o enfermedades pruriginosas de la piel entre otras. Se desarrolla más frecuentemente en caninos de orejas péndulas y ocasionalmente en gatos. Algunos animales no tienen antecedentes de traumas repetitivos y la formación del hematoma puede estar asociada a fragilidad capilar, como sucede en la enfermedad de Cushing.

Fisiopatología

El trauma que genera el rascado o sacudida de las orejas provoca la fractura del cartílago auricular a nivel subcondral o intracondral. El sangrado se produce a partir de las ramas de la arteria auricular mayor dentro del cartílago auricular fracturado. Se origina una deformación por el sangrado y la presencia de condroblastos procedente del pericondrio y fibroblastos del tejido conjuntivo. Es de curso agudo afectando una porción del pabellón, comenzando en la zona apical y en 3 o 4 días se puede extender en su totalidad. (Ver foto n° 9) Si el proceso evoluciona a la cronicidad puede conllevar a una reacción cicatricial más intensa engrosando el cartílago auricular y deformando la apariencia normal del pabellón auricular. (Ver foto n° 10)



Foto n° 9. Se observa la tumefacción del hematoma que abarca la totalidad del pabellón

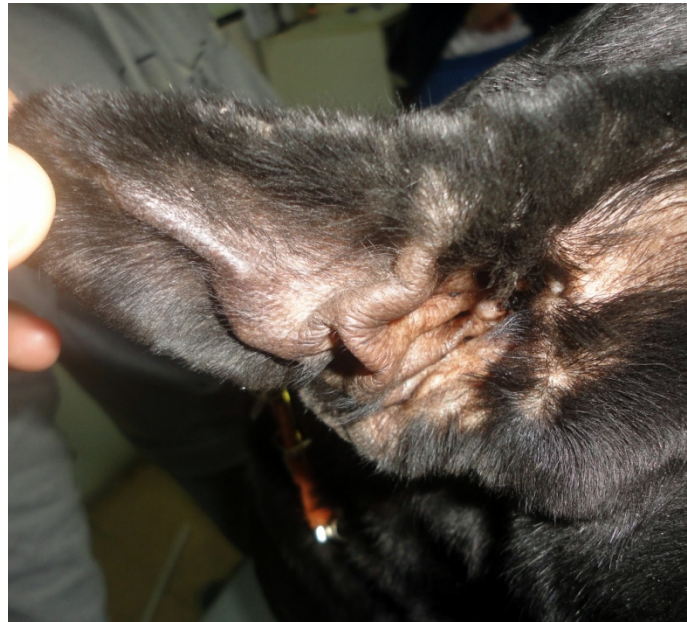


Foto n° 10. Pabellón auricular deformado por la retracción cicatricial de un hematoma no tratado

Signos

En el inicio de la enfermedad la *tumefacción* presenta características fluctuantes y de consistencia blanda. Se localiza en la cara cóncava del pabellón auricular, aunque en algunos casos puede localizarse en ambos lados

de la oreja. Cuando el desarrollo es lento es indolora pero si lo hace rápido es dolorosa.

Pronóstico

El pronóstico es bueno en el otohematoma parcial o cuando se trata precozmente. Es desfavorable en los casos crónicos donde la fibrosis del pabellón ha provocado la retracción irreversible del mismo.

Objetivo terapéuticos

El objetivo es evitar el desarrollo de secuelas que alteren la morfología de la oreja y dar tratamiento de la enfermedad primaria. En casos de hematomas pequeños la resolución es conservadora. Tratando la enfermedad primaria en forma temprana el hematoma no se extiende y evoluciona hacia su organización y resolución. Los hematomas extensos que abarcan la totalidad del pabellón deben resolverse quirúrgicamente. (Ver foto n° 11)

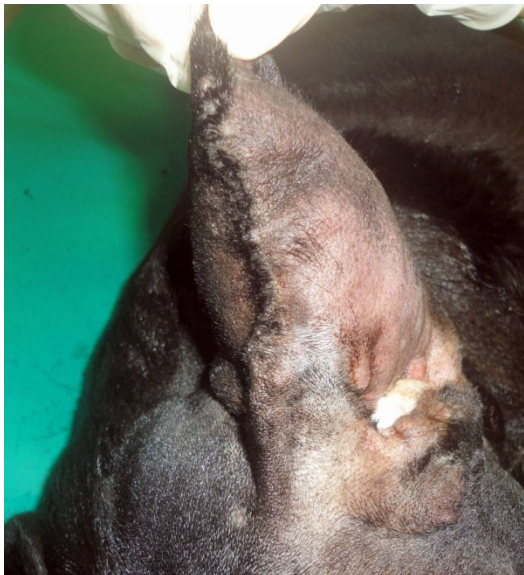


Foto n° 20. *Otohematoma extenso. Preparación para cirugía*

Bibliografía sugerida

Bojrab J. Fisiología y clínica quirúrgica en pequeños animales. 2° ed.
Editorial Intermédica. Buenos Aires. 1996.

Gotthelf L. Enfermedades del oído en animales de compañía. 1° ed.
Editorial Intermédica. Buenos Aires. 2001.

Scott DW, Muller WH, Griffin C. Dermatología en pequeños animales. 6°
Edición. Editorial Intermédica. Buenos Aires.2001

Nelson R., Couto.G. Medicina interna de animales pequeños. 2° ed.
Editorial Intermédica. Buenos Aires. 2000.

CUESTIONARIO DE AUTOEVALUACIÓN

- ¿Cuáles son los factores que intervienen en la fisiopatología de la otitis externa?
- ¿Recuerda por lo menos 2 ejemplos para cada caso?
- ¿Recuerda 5 signos clínicos que puede presentar un paciente con otitis externa?
- ¿Cuáles son los pilares del diagnóstico de la OE?
- Describa la etiología de una otitis media y su posible vía de acceso.
- ¿Qué signos clínicos puede presentar un paciente con otitis media?
- ¿Cómo realiza su diagnóstico?
- Realice un cuadro comparativo entre síndrome vestibular periférico y síndrome vestibular central mencionando por lo menos 4 características distintivas.
- ¿Cuáles son las etiologías que pueden desarrollar un otohematoma?
- ¿Cómo se forma un hematoma auricular?
- ¿Qué tipo de tratamiento está indicado en un otohematoma y cuáles son los objetivos del mismo?