

## ESPECIE VEGETAL ORNAMENTAL INGERIDA POR UN CACHORRO CANINO IDENTIFICADA EN LA MATERIA FECAL POR SUS CARACTERES EPIDÉRMICOS

### ORNAMENTAL PLANT IDENTIFICATION IN STOOL SAMPLE OF A PUPPY DOG BY ITS LEAF EPIDERMAL CHARACTERS

Elizabeth Z. ORTEGA; Patricia S. NASCA DE ZAMORA; Luis E. DE CHAZAL  
Facultad de Agronomía y Zootecnia, Universidad Nacional de Tucumán. Argentina.

#### RESUMEN

Con el objeto de identificar la especie vegetal ingerida por un cachorro canino presuntamente intoxicado, se analizó microscópicamente una muestra fecal que contenía restos vegetales por la ingesta de plantas provenientes del jardín. En la misma se encontraron abundantes fragmentos de una epidermis vegetal sin estomas, con células isodiamétricas, poligonales, de paredes rectas. También se encontraron elementos vegetales diversos, provenientes del alimento balanceado suministrado al cachorro. Todos los fragmentos vegetales encontrados se compararon con colecciones de referencia, tanto de epidermis de plantas tóxicas como de ingredientes vegetales comunes en la composición de los alimentos balanceados disponibles en el mercado. Así, se determinó que la epidermis hallada en la muestra podría corresponder a doce posibles especies. Además, entre los componentes del alimento balanceado se pudo reconocer salvado, fragmentos de epidermis típica de Poáceas y tejido parenquimático. Mediante una entrevista con los dueños del animal y un relevamiento del jardín, de las doce especies posibles se encontró solamente jazmín del cabo (*Gardenia jasminoides* J. Ellis). Además, éstos manifestaron que el cachorro frecuentemente mordisqueaba el tronco y las ramas de esta planta. Se concluye que la especie ingerida por el cachorro es *Gardenia jasminoides* J. Ellis. Sin embargo, no se atribuye la sintomatología presentada por el mismo a la ingesta de esta especie ornamental dado que la bibliografía no la cita como tóxica.

**Palabras claves:** mascota, muestra fecal, *Gardenia jasminoides*, microhistología.

#### ABSTRACT

In order to identify the plant species eaten by a puppy dog allegedly intoxicated, a stool sample containing vegetable remains from garden plants was microscopically analyzed. The sample contained plenty of epidermis fragments with isodiametric, polygonal and straight walled cells, without stomata. We also found many microscopical plant elements, from pet food previously supplied to the puppy. All plant fragments discovered were compared with reference collections. Thus, it was determined that the epidermis found in the sample could belong to twelve possible species. Besides, among the components of the balanced food we were able to recognize bran, typical Poaceae epidermis and parenchymatic tissue. By interviewing the animal owners and doing a survey of the garden, of the twelve possible plants that could intoxicate the dog, we only found *Gardenia jasminoides* J. Ellis. In addition, the owners said that the puppy usually chewed the trunk and branches of this plant. We conclude that the plant species eaten by the puppy was *Gardenia jasminoides* J. Ellis. However, we do not claim that the symptoms of poisoning were caused by the ingestion of this plant because it is not reported as a toxic plant in the specialized bibliography.

**Keywords:** pet, stool sample, *Gardenia jasminoides*, microhistology.

Recibido octubre 18, 2012 - Aceptado noviembre 5, 2012

\* **Correspondencia de autor:** Elizabeth Z. Ortega. Laboratorio de Histología Vegetal de la Cátedra de Botánica General. Facultad de Agronomía y Zootecnia. UNT. Av. Roca 1900 (CP 4000). San Miguel de Tucumán, Argentina. e-mail: [elizitaortega@yahoo.com](mailto:elizitaortega@yahoo.com)

## INTRODUCCIÓN

Es muy común ver jugar a las mascotas caninas, cuando son pequeñas, mordisqueando diversos objetos. Dentro de estos están las plantas que se encuentran en los jardines de las casas, plazas, parques o lugares de recreación. Esta práctica puede ocasionar eventuales intoxicaciones que generalmente se manifiestan con síntomas gastroentéricos, dependiendo el efecto de la especie, del órgano vegetal (hojas, tallos, frutos, semillas) y de la cantidad ingerida (1, 2, 3).

Estudios realizados en plantas ornamentales muestran que numerosas especies de uso común para arreglos de jardines poseen principios activos que, por ingesta o contacto directo con la piel y las mucosas, pueden causar molestias de diversa intensidad, dado que presentan sustancias tales como alcaloides, cristales de oxalato, glucósidos cardiacos, sustancias hipoglucemiantes o resinas (4, 5). Estos componentes pueden estar presentes en toda la planta y durante todo su ciclo de vida o sólo en una parte de ella y en determinadas etapas de su fenología. Las plantas con estas características se consideran tóxicas o venenosas.

Los trastornos gastrointestinales, muy frecuentes en las mascotas caninas, pueden tener su origen en diversos factores por lo que puede resultar problemático para el médico veterinario realizar un diagnóstico. Por lo tanto, es importante la anamnesis brindada por el dueño, quien puede aportar datos sobre la probable ingesta accidental de alguna especie vegetal tóxica.

Mediante un análisis microscópico de las heces o de muestras extraídas de distintas porciones del tracto digestivo de los animales, se pueden reconocer fragmentos de los vegetales que componen su dieta. Este método, conocido como técnica micro histológica, fue ideado por los investigadores Baungartner y Martin

(6) y resulta una forma práctica y posible de identificar las especies vegetales ingeridas, tomando en cuenta los caracteres celulares propios de sus epidermis, los que se mantienen inalterables aun habiendo pasado por el tracto digestivo.

La técnica micro histológica fue ideada originalmente para animales herbívoros; sin embargo, a través de la misma, Nasca de Zamora y Reid (7) lograron recuperar e identificar fragmentos foliares de hiedra, una planta ornamental tóxica, a partir de la materia fecal de un cachorro canino al que le suministraron experimentalmente hojas de esta especie junto con el alimento.

En el presente trabajo se plantea como objetivo reconocer los fragmentos de tejido epidérmico presentes en la materia fecal de un cachorro canino con sintomatología de intoxicación, para identificar las especies ingeridas por el mismo.

Este estudio forma parte de un proyecto de investigación que se lleva a cabo con el propósito de aportar elementos que permitan confirmar o descartar diagnósticos presuntivos de intoxicación en medicina veterinaria.

## MATERIALES Y MÉTODOS

El trabajo se llevó a cabo en el Laboratorio de Histología Vegetal de la Cátedra de Botánica General de la Facultad de Agronomía y Zootecnia de la Universidad Nacional de Tucumán.

Se trabajó con una muestra de materia fecal de un cachorro canino con síntomas de intoxicación, proveniente de una clínica veterinaria privada.

El paciente, de raza Teckel miniatura, macho, de 4 meses de edad y 4 kg. de peso, fue atendido por presentar como signos clínicos dilatación gástrica y diarrea de consistencia pastosa, con abundante mucus y

restos vegetales verdes (Figs. 1 y 2). Su alimentación habitual consistía en alimento balanceado de una marca comercial conocida.

Las muestras se fijaron y conservaron en FAA, (formol, ácido acético y alcohol etílico), fijador de uso general en histología vegetal. Se tomaron veinte submuestras que se lavaron con agua destilada para eliminar la mucosidad y facilitar la observación y se ubicaron sobre portaobjetos. Mediante examen microscópico se reconocieron fragmentos vegetales diversos y se compararon con una colección de referencia perteneciente al Laboratorio de Histología Vegetal, conformada por epidermis foliares adaxiales y abaxiales, extraídas directamente de ejemplares vegetales debidamente identificados y de muestras de alimento balanceado de marcas comunes en el mercado.

Se tomaron también registros foto micro-gráficos con cámara digital marca Canon, modelo Power Shot A1000 IS y microscopio binocular marca Arcano. Las imágenes obtenidas fueron comparadas con el banco de imágenes de epidermis de plantas ornamentales tóxicas que dispone el laboratorio.

El estudio se complementó con una entrevista a los dueños del animal y un relevamiento de las especies presentes en el jardín familiar.

## RESULTADOS

Los caracteres de diagnóstico que se tuvieron en cuenta fueron la forma de las células epidérmicas fundamentales, la presencia o ausencia de estomas, la presencia de tricomas y los tipos de estomas y de tricomas.

El análisis microscópico de la muestra fecal reveló la presencia de abundantes fragmentos de una epidermis vegetal sin estomas, formada por células isodiamé-



Fig. 1




Fig. 2

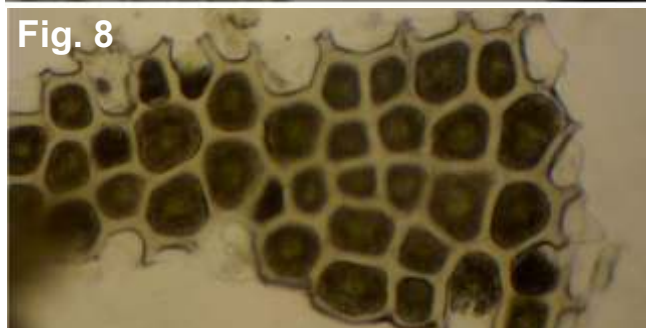


### Aspecto general de la muestra de materia fecal.

Figura 1. Fotomicrografía en donde se observa la presencia de abundante mucus. Figura 2. Fotomicrografía con numerosos fragmentos de origen vegetal y animal.

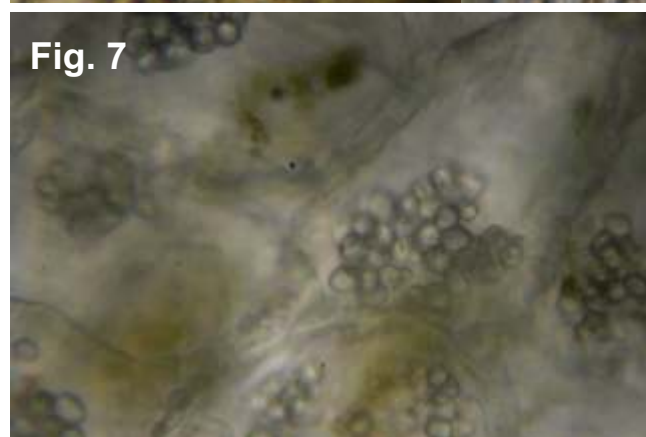

tricas, de contorno poligonal con paredes anticlinales rectas (Figs. 3 y 4).

Además, se encontraron porciones de una epidermis vegetal típica de la Familia Poáceas, con células alargadas, de paredes anticlinales onduladas, con estomas ubicados en hileras longitudinales, formados por dos células oclusivas halteriformes y dos células acompañantes (Fig. 5).

Se hallaron también fragmentos vegetales diversos, provenientes del alimento balanceado que se administraba regularmente al cachorro, tales como porciones de tejido parenquimático con gránulos de



almidón (Fig. 7), porciones de salvado (Fig. 8) y otros restos de origen vegetal y animal, no identificados (Fig. 6). La muestra fecal contenía también trozos pequeños de corteza y de leño, reconocibles aún macroscópicamente (Fig. 9). En las fotografías siguientes se muestran las estructuras relevantes encontradas en la muestra fecal:



#### Estructuras relevantes encontradas en la muestra de materia fecal.

**Figuras 3 y 4:** Fragmentos de epidermis vegetal encontrados abundantemente en la materia fecal. **Figura 5:** Epidermis foliar típica de la Fam. Poaceae, encontrada en la muestra. Recuadro: Mayor magnificación de la epidermis foliar. **Figura 6:** Diversos fragmentos de origen vegetal y animal, sin identificar, provenientes del alimento balanceado, encontrados en la muestra fecal. **Figura 7:** Tejido parenquimático con gránulos de almidón, extraído de la muestra, propio de los ingredientes del alimento balanceado. **Figura 8:** Una de las porciones de salvado encontradas en las heces, proveniente del alimento balanceado. **Figura 9:** Trozos pequeños de corteza y de leño encontrados en la muestra.

### DISCUSIÓN

Mediante comparación con la colección de referencia y en base a la similitud morfológica de sus células, se determinó que los fragmentos epidérmicos encontrados en abundancia en la muestra fecal podrían corresponder a alguna de las siguientes especies: *Allamanda cathartica* L., *Buxus sempervirens* L., *Clorophytum elatum* Ker Gawl., *Evonimus japonicum* Thunb., *Ficus benjamina* L., *Gardenia jasminoides* J. Ellis, *Hoya carnosa* (L.f.) R.Br., *Monstera deliciosa* Liebm., *Rhododendron* spp. L., *Sansevieria trifasciata* Prain. o *Syngonium podophyllum* Schott., ya que todas estas especies tienen, al menos una de sus epidermis foliares, formadas por células isodiamétricas con paredes anticlinales rectas.

Relevando el jardín familiar, de las especies mencionadas, se encontró solamente jazmín del cabo (*Gardenia jasminoides* J. Ellis). Además, el jardín tiene un paño de césped, una planta de limonero (*Citrus limón* L.), malvones (*Pelargonium* sp. L'Hér.) y algunas plantas de tradescantia (*Tradescantia* sp. Ruppilus ex L.)

Los fragmentos de epidermis de Poáceas encontrados en las heces probablemente provienen del césped del jardín, ya que es muy común que las mascotas mastiquen e ingieran sus hojas fibrosas.

Los dueños del animal refirieron en la entrevista que el cachorro frecuentemente mordisqueaba el tronco y las ramas bajas de la planta de jazmín del cabo. Manifestaron también que no salía fuera de los límites de la casa, por lo que se descartó la posibilidad de una ingesta fuera del jardín.

Comparando visualmente las Figs. 10 a 12 resulta evidente la similitud morfológica de la epidermis de jazmín del cabo, extraída directamente de la hoja, con la epidermis encontrada en la muestra fecal.




Fig. 10




Fig. 11




Fig. 12

Imágenes comparativas de la epidermis extraída de las hojas de jazmín con la epidermis encontrada en la muestra fecal.

Figura 10: Epidermis adaxial de *Gardenia jasminoides* sin estomas, extraída directamente de la hoja. Figura 11: Mayor magnificación de la figura anterior. Figura 12: Fragmento de epidermis sin estomas encontrado en la muestra fecal.

Por otra parte, las características epidérmicas de las otras plantas presentes en el jardín (limonero, malvón y tradescantia) no corresponden a las encontradas en las heces. Esto indica que los fragmentos epidérmicos presentes en abundancia en la muestra pertenecerían al jazmín del cabo; además los datos aportados por los dueños del cachorro, explicarían también la presencia de trozos de leño y de corteza en la materia fecal.

Sin embargo, la sintomatología presentada por el cachorro no puede ser atribuida con seguridad a la ingesta de *Gardenia jasminoides* dado que, en la bibliografía consultada (2, 3, 5) no se menciona a esta especie como tóxica. Por otra parte, para confirmar la toxicidad de una especie vegetal son necesarios estudios

que exceden el alcance del presente trabajo.

### CONCLUSIONES

Se concluye que la especie ingerida por el cachorro es *Gardenia jasminoides* J. Ellis. Sin embargo, no se puede atribuir la sintomatología presentada por el mismo a la ingesta de esta especie ornamental dado que la bibliografía no la cita como tóxica.

### AGRADECIMIENTOS

Los autores desean expresar su agradecimiento a la Clínica Veterinaria SERVEP por proporcionar las muestras para su análisis.

### REFERENCIAS BIBLIOGRÁFICAS

1. Parada RN. (2009) Toxicología Clínica Veterinaria. Plantas ornamentales tóxicas. [ropana@hotmail.com](mailto:ropana@hotmail.com) <http://www.ropana.cl/Toxivet/Ornamentales.html> [Consulta: 24/07/2012]
2. Zeinsteger PA, Gurni AA. (2004) Plantas tóxicas que afectan el aparato digestivo de caninos y felinos. Rev. Vet. 15:1, 35-44. <http://argos.portalveterinaria.com/noticia/1436/ART%C3%8DCULOS-ARCHIVO/>.html> [Consulta: 24/07/2012]
3. Monteverde SB. Intoxicaciones causadas por plantas ornamentales y de jardín. Asociación Argentina de Medicina Felina. [http://www.aamefe.org/intoxicaciones\\_plantas\\_monterverde.htm](http://www.aamefe.org/intoxicaciones_plantas_monterverde.htm) [Consulta: 24/07/2012]
4. El mundo de la biología. Sustancias tóxicas presentes en algunas plantas. (2007) <http://elmundodelabiologa.blogspot.com.ar/2007/12/sustancias-toxicas-presentes-en-algunas.html> [Consulta: 26/07/2012]
5. Plantas tóxicas ornamentales para nuestras mascotas. (2009) <http://www.todofauna.com/foros/showthread.php?29505-Plantas-toxicas-ornamentales-para-nuestras-mascotas> [Consulta: 26/07/2012]
6. Baungartner LL, Martin AC. (1939). Plant histology as aid in squirrel food habits studies. J. Wild. Manage; 3: 266-268.
7. Nasca de Zamora PS, Reid LC. (2010). Recuperación e identificación de fragmentos foliares de hiedra (*Hedera helix* L.), una especie tóxica, en heces de cachorro canino. Cs. Morfol. Vol. 12, N° 1, pp. 10-19. ISSN 1851-7862.