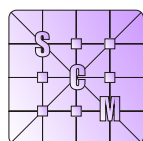


**Sociedad de Ciencias Morfológicas de La Plata**

Resúmenes del XVII CONGRESO y 14<sup>avas</sup> JORNADAS DE EDUCACIÓN



[www.scmlp.org.ar](http://www.scmlp.org.ar)



10 y 11 DE SEPTIEMBRE DE 2015  
UNIVERSIDAD NACIONAL DE LA PLATA  
FACULTAD DE CIENCIAS NATURALES Y MUSEO  
LA PLATA, ARGENTINA

## MORFOLOGÍA Y DEPORTE: ANÁLISIS BIOMECÁNICO DEL ARQUERO DE FÚTBOL

Vizcaíno SF

División Paleontología Vertebrados, Unidades de Investigación Anexo Museo. Facultad de Ciencias Naturales y Museo. UNLP. La Plata, Buenos Aires, Argentina. Centro de Entrenamiento Formativo de Arqueros (CEFARQ). La Plata, Buenos Aires, Argentina.  
e-mail: [vizcaino@fcnym.unlp.edu.ar](mailto:vizcaino@fcnym.unlp.edu.ar); [info@cefarqcom.ar](mailto:info@cefarqcom.ar)

En esta contribución se entiende a la morfología como el estudio de la forma (incluyendo el tamaño) y estructura de los organismos y su significado funcional. Se distingue función (qué efecto produce un rasgo) de facultad (la actividad que puede hacer el organismo con esa función) y de rol biológico (para qué se utiliza la facultad). Por ejemplo, en muchos mamíferos la contracción del músculo tríceps produce extensión del antebrazo (función) al cavar (facultad) para construir un refugio u obtener alimento (rol biológico). En humanos, la extensión del antebrazo por contracción del tríceps permite, entre otras facultades, arrojar proyectiles con diferentes roles; por ejemplo, deportivos, como en la fase final del lanzamiento de jabalina. La biomecánica utiliza los principios de la física y la ingeniería para examinar la relación entre las estructuras biológicas y los procesos físicos; permite cuantificar las propiedades funcionales de las primeras y evaluar sus efectos en la facultad y en el rol biológico. La biomecánica deportiva indaga la mecánica específica de los deportes y sus variables de desempeño para mejorar el rendimiento, desarrollar técnicas de entrenamiento y reducir la incidencia de lesiones, entre otras cosas. En el fútbol, la aparición de entrenadores de arqueros promovió el desarrollo de técnicas específicas que mejoran la eficiencia de las acciones de un jugador con funciones diferentes del resto del equipo. Por ejemplo, en el "vuelo", la jugada más representativa del arquero, una técnica depurada incrementa hasta varios centímetros el alcance obtenido por el estiramiento de los brazos y el despegue producido por la potencia muscular de las piernas. En la generalidad de los casos, esta acción se inicia con la ejecución de un paso con la pierna más cercana al balón, con el pie apuntando hacia la dirección en la que se realizará el vuelo, de manera simultánea con una flexión de la rodilla de la pierna más alejada del balón. Luego ocurre el despegue por extensión de la espalda y la pierna y la flexión plantar del pie. Simultáneamente, ambas manos se desplazan desde una posición inicial frente al abdomen directamente hacia el balón. Considerando sólo al músculo cuádriceps, su función es extender la pierna más cercana al balón, para colaborar en la facultad de despegar el cuerpo del suelo, con el rol de atraparlo o desviar su trayectoria. También se pueden interpretar estas técnicas con un enfoque biomecánico. El centro de gravedad se desplaza hacia abajo y lateralmente sobre la pierna de ataque, de manera que la musculatura y los tendones que generan el impulso hacia el balón se tensan, acumulando energía elástica que se libera en el momento del despegue. El conjunto de los tendones del cuádriceps y rotuliano se estiran alrededor de una articulación con un único grado de libertad, la rodilla, mientras que el tendón de Aquiles lo realiza con dos grados de libertad. Como resultado de apuntar el pie en la dirección del vuelo, tanto la línea de acción de la tracción producida por la contracción del cuádriceps (extensión de la pierna) y la del grupo de músculos del tendón de Aquiles (flexión plantar) se ubican en el plano vertical del vuelo, evitando la disipación de energía por componentes que se producirían si el pie apuntara en otra dirección. Impulsar directamente hacia el balón otras partes móviles del cuerpo, como las manos y la rodilla de la pierna más alejada, ayudan a incrementar el *momentum* general del cuerpo y, consecuentemente, la distancia lineal en la dirección esperada a recorrer durante el vuelo. En cambio, el movimiento poco preciso de estas partes puede generar rotaciones alrededor del centro de gravedad, que alarguen la trayectoria general del cuerpo en direcciones no deseadas. El apropiado control de estas variables por parte del arquero puede significar la diferencia entre alcanzar el balón o no para evitar que cruce la meta.

Palabras clave: morfología, biomecánica, deporte, arquero de fútbol.

## MORFOLOGÍA DE LOS NEMATODOS: SIMPLICIDAD Y EFICIENCIA

Chaves E

Laboratorio NEMA-AGRIS

e-mail: [eliseochaves@yahoo.com.ar](mailto:eliseochaves@yahoo.com.ar)

La definición general de Morfología, antes de ser dividida en distintas especializaciones, expresa que esta disciplina se encarga del estudio de la estructura de los organismos en un contexto comparativo. La práctica de tener en cuenta la comparación entre partes, que permite reconocer las homologías, hace de la Morfología una ciencia dinámica, y la aparta de las ciencias descriptivas. Desde Aristóteles hasta Cuvier, la morfología fue descriptiva, con escasas excepciones de aquellos naturalistas que intuyeron que los organismos tenían algún grado de parentesco y, por lo tanto, homologías que había que considerar. En sus comienzos, el estudio de los nematodos no fue ajeno a esta forma de investigación y, de esta manera, se produjeron, sobre todo en el S XIX, trabajos donde las descripciones morfológicas de los nematodos parásitos del hombre se consideran todavía como de notable justeza. Los nematodos, gusanos cilíndricos cuya longitud varía desde 82  $\mu\text{m}$  en la especie marina *Hapalomus minutus*, hasta 8 m en el parásito de la ballena, *Placentonema gigantissima*, están lejos de ser organismos simples en su morfología y modo de vida, tal como el título de esta exposición lo afirma y el dogma lo sostiene. Los nematodos no son solamente organismos altamente diversificados son, además, complejos y biológicamente especializados. La idea de su simplicidad biológica ha comenzado a debilitarse como consecuencia de los resultados obtenidos a partir de estudios moleculares en alguno de los grupos más característicos desde el punto de vista de su aplicación en estudios genéticos, sanitarios y filogenéticos. Se estima que el número de especies de nematodos sobrepasa las 100 mil, si bien las especies conocidas, si nos atenemos a las especies descritas, llegan a 15 mil; además, se los considera el grupo más numeroso entre los metazoos y en los océanos constituyen la meiofauna dominante. Si esta exposición erige la simplicidad biológica de los nematodos para relacionar ésta con la eficiencia, es solamente una manera de resaltar el engaño que significa considerar como sencillos los patrones morfológicos y anatómicos de estos organismos. Desde la simetría del cuerpo hasta los modos de reproducción, los nematodos presentan variaciones que muestran de manera elocuente la complejidad y el grado de especialización que les ha permitido habitar cualquier curso de agua, desde los polos hasta el ecuador, ser habitantes del suelo, húmedo o árido, y ser parásitos de plantas, invertebrados, vertebrados y del hombre (si se permite esta separación homínida entre los vertebrados). Teniendo en cuenta la orientación del cuerpo, se observa que la simetría bilateral abarca todas las estructuras corporales en los nematodos, salvo el esófago (= faringe) y la región labial, los cuales presentan simetría trirradial. En la región cefálica la fusión de ambas simetrías da como resultado una simetría radial, a menudo hexaradial. Entonces, encontramos en los nematodos tres tipos de simetría: bilateral, trirradial y hexaradial; esta disposición simétrica está en relación con los hábitos de vida de los distintos grupos. Desde el punto de vista de la reproducción los nematodos presentan anfimixis, partenogénesis (mitótica o meiótica), hermafroditismo, donde se puede encontrar fertilización cruzada o más comúnmente automixis, y pseudogamia. Se encuentran especies donde los machos, al menos fenotípicamente, poseen ovario y testículo y producen progenie viable. El ejemplo más notable de la relación que se establece entre la morfología y el modo de vida, es la clasificación de los nematodos marinos y habitantes del suelo en categorías de alimentación (= grupos tróficos) en base a los caracteres morfológicos de la región bucal y de la faringe. En estos grupos, las distintas partes del aparato digestivo se observan claramente bajo microscopio de luz, y la forma y disposición de las estructuras bucales permiten inferir el modo de alimentación de cada grupo; en la mayor parte de los casos, esta inferencia ha sido corroborada con observaciones de los hábitos alimenticios. Las distintas ornamentaciones que componen la pared del cuerpo, los órganos sensitivos cefálicos y corporales (= *sensilla*), la diversidad de las estructuras bucales, los distintos tipos de faringe, aun correspondiendo a un esquema unitario, las diferencias morfológicas en los órganos sexuales de los machos y las distintas formas de fecundación, dan cuenta de un grupo diverso morfológicamente y con un alto grado de adaptación al medio en que viven. La morfología ha sido la base del estudio taxonómico y sistemático de los distintos grupos de nematodos, al menos hasta la aparición de las técnicas moleculares, las cuales, sin embargo, no pueden desdeñar los avances realizados en los estudios morfológicos y anatómicos. Siguiendo este esquema, en esta exposición se mostrará y discutirá la relación generalmente estrecha que se observa entre la morfología y los modos de vida de los distintos grupos de nematodos libres.

Palabras clave: morfología, nematodos, modos de vida.

**“LAS BUENAS ENSEÑANZAS” EN LAS AULAS UNIVERSITARIAS**

Merino G

DCS. FHCE UNLP

Secretaría Ciencia y Técnica, Facultad de Odontología. UNLP. La Plata, Buenos Aires, Argentina.

e-mail: [cytunlp@presi.unlp.edu.ar](mailto:cytunlp@presi.unlp.edu.ar)

El tema que trataremos se encuadra en el marco de la nueva agenda de la didáctica de las ciencias naturales. Su fortaleza radica en el planteo de cuestiones actuales vinculadas a las prácticas docentes en la cotidianidad de las aulas, favoreciendo la indagación de supuestos, imaginarios y rutinas sobre la enseñanza y el enseñar. Estudiar las prácticas docentes en el marco de las “Buenas Enseñanzas” requiere de reflexiones analíticas e investigacionales de carácter interpretativo. Posiblemente ha sido Fenstermacher quien más contribuyó a caracterizar la definición de buena enseñanza. Este autor aproximadamente, en 1989, así lo expresaba: ... Aquí, el uso de la palabra “Buena enseñanza” no es simplemente un sinónimo de “Con éxito”, no quiere decir, aquella que alcanza el éxito y viceversa. Por el contrario, en este contexto la palabra, “Buena” tiene tanta fuerza moral, como epistemológica... Preguntar qué es “Buena enseñanza” en el sentido moral equivale a preguntarse qué acciones docentes pueden justificarse basándose en principios morales y son capaces de provocar acciones de principios por parte de los estudiantes. Preguntar qué es este término, en el sentido epistemológico es preguntar si lo que se enseña es racionalmente justificable, y en última instancia, digno que el estudiante lo conozca, lo crea y lo comprenda. Profundizando al autor, observaremos que el concepto de buenas prácticas de la enseñanza, se dan en el marco de tres dimensiones pedagógicas: el método, el estilo y las instrucciones del docente. Posteriormente, Richardson (2005), le agrega un rasgo (De mucha ocupación y preocupación en la educación universitaria) la “Enseñanza de calidad”, para la cual establece categorías a las que denomina “Actos” (haceres y saberes reflexivos de praxis, Merino 2010) y serían: lógicos, psicológicos/sociales y actos morales. Esta línea también incorpora a las “prácticas de buenas enseñanzas”, el campo de la docencia como “actuación” (Jackson/Sarason 2002). Estos autores sostienen que los profesores son “actores” en escena, artistas de la representación, en el momento de desarrollar sus clases. Sin lugar a dudas las categorías hasta aquí mencionados no son solo didácticas y desarrolladas en las aulas; sino también epistemológicas, axiológicas, sociales y de carácter personal y antropológico. Es esta, sin dudas una temática emergente, en debate abierto y aunque sus aportaciones teóricas y las actuales investigaciones didácticas las interpretan y las visualizan, favoreciendo debates y análisis críticos. Así Schulman como reconocido vocero de estas líneas, expresaba.. “las prácticas de buenas enseñanzas, se relacionan con la fidelidad del docente, vinculado a la disciplina y al aprendizaje de sus alumnos; a la institución en la cual desarrolla su profesión, la sociedad y a su propia identidad. Este trabajo intenta contribuir a la discusión de las prácticas de enseñanza en las aulas universitarias y en particular dialogar acerca de los supuestos sobre estas prácticas y de lo que sucede en la “intimidad” de las clases entre docentes y estudiantes.

Palabras clave: prácticas de enseñanza, universidad, aprendizaje.

### MORFOMETRÍA Y PRUEBA DE IMPACTO EN EL TERCIO PROXIMAL DE LA DIÁFISIS DEL HUESO METACARPIANO III DE CABALLO MESTIZO CRIOLLO

Natali J; Moine R; Fioretti C; Gigena S; Mouguelar H; Varela M; Bonino F; Quinteros R; Salvi M; Audap R; Galán AM  
Anatomía Veterinaria, Facultad de Agronomía y Veterinaria. UNRC. Río Cuarto, Córdoba, Argentina.  
e-mail: [mgalan@ayv.unrc.edu.ar](mailto:mgalan@ayv.unrc.edu.ar)

El caballo se utiliza para trabajo, deporte y con fines terapéutico-educativos. La especialización de su aparato locomotor hace necesario el estudio exhaustivo de sus componentes. Dentro del aparato locomotor del caballo, el hueso metacarpiano III está sometido a grandes esfuerzos biomecánicos que lo exponen a fracturas. No hay información sobre las características biomecánicas del metacarpiano III sometidos a prueba de impacto y desde la clínica veterinaria se plantean interrogantes sobre su comportamiento. Los objetivos de este trabajo fueron determinar las características mecánicas dinámicas y morfológicas del tercio proximal del metacarpiano III de caballo y aportar conocimientos biomecánicos aplicables a la clínica animal. Se estudiaron los metacarpianos III de 27 caballos, divididos en dos grupos etarios (G1: hasta 3 años y G2: mayores de 3 años). Al hueso derecho se le practicó osteotomía transversal en la parte media del tercio proximal de la diáfisis y se midió espesor cortical y áreas. Al hueso izquierdo se lo sometió a prueba de impacto por el método de Charpy. Los datos obtenidos fueron analizados estadísticamente. Los intervalos de confianza muestran diferencias entre el espesor de los distintos cuadrantes y resistencia entre grupos etarios. El espesor medio del cuadrante medial es mayor que el lateral con un 95% de confianza, el espesor medio poblacional en los cuadrantes dorsal y lateral es similar, mientras que el palmar presenta menor tamaño. Se infiere que el grupo G2 resistió más al impacto y el comportamiento mecánico es semejante entre ambos sexos.

Palabras clave: caballo, metacarpiano III, método de Charpy.

### DETERMINACIÓN DE CALCIO Y FÓSFORO EN LA CORTICAL DORSAL DE LA PARTE MEDIA DE LA DIÁFISIS DEL HUESO METACARPIANO III DE EQUINO MESTIZO CRIOLLO

Moine R<sup>1</sup>; Galán AM<sup>1</sup>; Vivas A<sup>1</sup>; Fioretti C<sup>1</sup>; Varela M<sup>1</sup>; Gigena M<sup>1</sup>; Bonino F<sup>2</sup>; Quinteros R<sup>2</sup>; Natali J<sup>1</sup>  
1- Anatomía Veterinaria, Facultad de Agronomía y Veterinaria. UNRC. 2- Matemática y Bioestadística, Dpto. de Ciencias Básicas y Agropecuarias, Facultad de Agronomía y Veterinaria. UNRC. Río Cuarto, Córdoba, Argentina.  
e-mail: [rmoine@ayv.unrc.edu.ar](mailto:rmoine@ayv.unrc.edu.ar)

Los miembros de los equinos están sometidos a esfuerzos biomecánicos que los predisponen a lesiones. La cara dorsal del metacarpiano III es un sitio de gran incidencia de patologías. Las características mecánicas del hueso son muy sensibles al contenido de minerales. Se propone aportar conocimientos de contenidos de calcio y fósforo del área cortical dorsal en la parte media de la diáfisis del metacarpiano III en caballos mestizos-criollos aplicables a la clínica animal. Se estudiaron los huesos metacarpiano III de 30 equinos, entre 18 meses y 5 años. Se determinó: peso total del hueso y área cortical en la parte media de la diáfisis. Al metacarpiano III izquierdo se le practicó una osteotomía transversal en la parte media de la diáfisis y se tomaron muestras de la cortical dorsal para determinar los valores de Ca y P en los tercios externo, medio e interno. Los datos fueron analizados mediante análisis de varianza usando el paquete estadístico InfoStat (2009), con un nivel de significación de 0,05. Los resultados muestran que existe asociación entre el área cortical vs fósforo ( $r=0,75$ ,  $p=0,0001$ ) y peso del hueso vs fósforo ( $r=0,70$ ,  $p=0,0001$ ). Hay diferencias en los porcentajes medio de fósforo entre los tercios; el test de Tukey indica que los tercios interno y medio se comportan igual no siendo así el externo  $p=0,0044$ . De los resultados se infiere que a medida que aumenta el área cortical y peso del hueso aumentan los valores de fósforo; los tercios interno y medio tienen mayor porcentaje de fósforo que el tercio externo.

Palabras clave: equino, metacarpiano III, calcio, fósforo.

## ANÁLISIS VECTORIAL DEL ROL DE LOS LIGAMENTOS SUPRAESPINOSO E INTERESPINOSO EN LA DISTRIBUCIÓN DE LAS FUERZAS GENERADAS DURANTE LA FLEXIÓN DE LA COLUMNA TORÁCICA CAUDAL DEL EQUINO

Arzone CA; Castro Molina JM; Ferraro J; Genoud P; Martínez D; Naccara TO; Rapela F; Vega M; Vidal Figueredo R  
Área de Anatomía I y II. UNRN. Choelechoel, Río Negro, Argentina.  
e-mail: [carzone@unm.edu.ar](mailto:carzone@unm.edu.ar)

Continuando investigaciones previas, se describió la estructura y forma de los elementos de rol pasivo en las articulaciones de la columna vertebral torácica caudal. Se reparó en esta región por ser una de las más afectadas clínicamente y debido a la diferencia anatómica del ligamento interespinoso. Se realizó el análisis de fuerzas del ligamento supraespinoso e interespinoso y analizó su efecto sobre la biodinámica de la región. Se diseccionaron nueve columnas vertebrales de equinos adultos de ambos sexos, libres de patologías macroscópicas apreciables. La investigación se basó en el análisis macroscópico y el uso de microscopio estereoscópico. Se reparó en la estructura, tamaño y aspecto del ligamento interespinoso. Se midió su espesor transversal. Se realizó un análisis de las fuerzas intervinientes entre una vértebra y otra en el movimiento de flexión que tuvo en cuenta la dirección del haz que conforma el ligamento interespinoso. Se observó a partir del espacio T10, que el ligamento interespinoso presenta dos partes, una dorsal de aspecto fibrilar y una ventral, de aspecto laminar, ambas de grosor similar ( $4 \pm 0,4$  mm). Concluimos que, si bien el ligamento supraespinoso es el elemento que mayor restricción representa durante la flexión, la porción fibrilar del ligamento interespinoso, evidencia una estructura en abanico, que jugaría un papel relevante en cuanto a la distribución de fuerzas transmitidas entre dos procesos espinosos contiguos. Esta disposición distribuye las fuerzas elásticas restrictivas transmitidas de una vértebra a otra durante la flexión de la columna en esta región.

Palabras clave: ligamento interespinoso, columna vertebral torácica, ligamento supraespinoso.

## COMPLEJIDAD DENTARIA, HIPSODONCIA Y TAMAÑO CORPORAL EN NOTOUNGULADOS (MAMMALIA) DEL MIOCENO TEMPRANO DE PATAGONIA

Cassini GH; Hernández Del Pino S; Muñoz NA; Acosta WG; Fernández M; Bargo MS; Vizcaíno SF  
División Paleontología Vertebrados, Unidades de Investigación Anexo Museo, FCNyM. La Plata, Buenos Aires, Argentina.  
e-mail: [vizcaino@fcnym.unlp.edu.ar](mailto:vizcaino@fcnym.unlp.edu.ar)

Los notoungulados son mamíferos herbívoros extintos, endémicos de América del Sur, con características morfológicas que generan interesantes interpretaciones paleobiológicas. En relación a la dieta, en los últimos años se han realizado análisis ecomorfológicos y biomecánicos del aparato masticatorio y de micro y mesodesgaste del esmalte. Sin embargo, la relación entre algunos rasgos dentales (hipsodoncia, área y complejidad de la superficie oclusal) y la masa corporal aún es poco conocida. Estas características se midieron mediante el índice hipsodoncia (HI), el área de superficie oclusal (OSA), el área oclusal de cada diente (OTA), la complejidad (ECC) y la longitud (OEL) de la cresta esmalte. Las relaciones entre estos rasgos fueron evaluadas en cinco géneros de notoungulados coetáneos del Mioceno temprano de Patagonia: *Adinotherium* y *Nesodon* (Toxodontia), *Interatherium*, *Protypotherium* y *Hegetotherium* (Typotheria). Mientras OSA, OTA y OEL son dependientes del tamaño y están fuertemente correlacionadas, HI y ECC son independientes del tamaño. Todos los notoungulados analizados tienen dientes de coronas muy altas que indican altas tasas de desgaste en respuesta a un alto contenido de elementos abrasivos consumidos con el alimento. Por otro lado, el área oclusal y la complejidad de la cresta de esmalte podrían relacionarse con los esfuerzos masticatorios en concordancia con la dureza del material vegetal consumido. Anteriormente HI, OSA y ECC, tratados separadamente, han sido considerados útiles para realizar reconstrucciones paleoecológicas. Sin embargo, nuestros resultados muestran que estas tres características estarían integradas en un complejo, por lo que no se deberían evaluar aisladamente.

Palabras clave: ungulados miocenos, complejidad dentaria, tamaño corporal.

### ALTERACIONES ULTRAMICROSCÓPICAS OBSERVADAS EN ESPERMATOZOIDES EPIDIDIMALES FELINOS (*Felis silvestris catus*) CONGELADOS-DESCONGELADOS EN UN DILUYENTE TRIS BASE CON EL AGREGADO DE TREALOSA Y DODECIL SULFATO DE SODIO

Bonaura NC<sup>1,2</sup>; Jurado S<sup>1</sup>; Nuñez Favre R<sup>1,2</sup>; García MF<sup>1,3</sup>; Stornelli MA<sup>1</sup>

1- Facultad de Ciencias Veterinarias. UNLP. La Plata, Buenos Aires, Argentina. 2- CONICET. 3- CIC

e-mail: [astornel@fcv.unlp.edu.ar](mailto:astornel@fcv.unlp.edu.ar)

Durante la criopreservación se somete al espermatozoide a eventos que generan estrés y provocan daños en la ultraestructura celular. Este hecho motivó el estudio de diferentes diluyentes para la criopreservación de espermatozoides felinos. El objetivo fue estudiar los daños presentes en los espermatozoides epididimales (EE) felinos luego del proceso de congelación-descongelación con diferentes diluyentes (DIL). Se utilizaron 18 gatos mestizos, entre 24-36 meses, sometidos a orquiectomía bilateral para la obtención de espermatozoides de la cola del epidídimo. Los EE se congelaron con dos DIL diferentes: un DIL Tris Base y un DIL Tris con el agregado de 0,25% de Dodecil Sulfato de Sodio (SDS) y 0,312% (3,3 mOsm) de Trealosa (TREA). Las muestras de EE frescos y congelados-descongelados se procesaron y observaron en un microscopio electrónico de transmisión. Se evaluaron 100 cabezas y 100 colas por tratamiento. Se observó un porcentaje significativamente mayor de EE con alteraciones en las muestras de EE congelados-descongelados en comparación con las muestras de EE frescos ( $p < 0.05$ ). Las alteraciones observadas fueron: hinchazón y formación de pliegues en la membrana plasmática, hinchazón de la membrana acrosomal, formación de vesículas en la membrana acrosomal externa y plasmática, alteración del contenido acrosomal, pérdida de acrosoma y vacuolización mitocondrial. Este estudio reveló un efecto protector en las muestras congeladas-descongeladas con de TREA-SDS ( $24,18 \pm 3,94$  vs  $17,33 \pm 1,65$ ;  $53,55 \pm 6,99$  vs  $42,95 \pm 1,28$ ;  $p < 0,05$ ). Los procesos de congelación-descongelación producen alteraciones ultraestructurales en la célula espermática. Pudo observarse un efecto benéfico en la incorporación de TREA-SDS al DIL de congelación en felinos.

Palabras clave: gato, criopreservación, ultramicroscopía.

### SARCOMAS ÓSEOS EN CANINOS: ESTUDIO RETROSPECTIVO 2003-2013

Pachamé AV; Gimeno EJ; Massone AR

Cátedra de Patología General y Laboratorio de Patología Especial "Dr. Bernardo Epstein", Facultad de Ciencias Veterinarias. UNLP. La Plata, Buenos Aires, Argentina.

e-mail: [pachame01@yahoo.com.ar](mailto:pachame01@yahoo.com.ar)

Los tumores primarios de hueso aparecen frecuentemente en caninos y felinos domésticos, siendo rara la presentación en otros animales domésticos. Los sarcomas óseos prevalecen sobre las neoplasias óseas benignas. Dentro de los principales tipos de sarcomas óseos caninos, el osteosarcoma (OSA) es el más común, siendo su presentación del 80 % con respecto al resto de los sarcomas óseos. La presente revisión es parte de un trabajo de tesis, cuyo objetivo fue realizar un estudio retrospectivo de los sarcomas óseos diagnosticados en el laboratorio para establecer su prevalencia en nuestro medio. Se revisaron las historias clínicas y los cortes histológicos con diagnóstico de sarcomas óseos provenientes de 67 caninos. Se estudiaron los cortes utilizando técnicas de rutina, y las neoplasias se clasificaron de acuerdo al sistema de clasificación de la OMS (1994). De los 67 sarcomas óseos, se diagnosticaron 58 (86,57%) osteosarcomas: 30 osteoblásticos productivos, 12 tipo células gigantes, 9 condroblásticos, 2 fibroblásticos, 2 osteoblásticos no productivos, 2 teleangiectásicos y 1 perióstico. Se diagnosticaron, además, 6 condrosarcomas (8,95%) y otros 3 sarcomas óseos (4,48%), entre los que se incluyen 1 fibrosarcoma y 2 tumores de células gigantes. En coincidencia con otros autores, en nuestro medio el OSA es el de mayor prevalencia. La correcta clasificación de estas neoplasias es de suma importancia para definir el comportamiento biológico del tumor y así poder proporcionar un pronóstico al paciente; sin embargo se requieren más estudios para establecer el valor pronóstico.

Palabras clave: clasificación histológica, sarcomas óseos, caninos.

### ANÁLISIS CRANEOMÉTRICO DEL LOBO FINO ANTÁRTICO (*Arctocephalus gazella*) DE ISLAS DEL ARCO SCOTIA, ANTÁRTIDA

Daneri GA<sup>1</sup>; Varela EA<sup>1</sup>; Harrington A<sup>1</sup>; Bustos RL<sup>2</sup>; Pla L<sup>3</sup>; De Santis LJM<sup>4</sup>

1- Museo Argentino de Ciencias Naturales "Bernardino Rivadavia". Div. Mastozoología, Ciudad Autónoma de Buenos Aires, Argentina. 2- Estación Hidrobiológica de Puerto Quequén (EHPQ- CONICET), Quequén, Argentina. 3- Universidad Francisco de Miranda, Coro, Venezuela. 4- Cátedra de Anatomía Comparada, Facultad de Ciencias Naturales y Museo. UNLP. La Plata, Buenos Aires, Argentina.  
e-mail: [gdaneri@macn.gov.ar](mailto:gdaneri@macn.gov.ar)

Numerosas especies de mamíferos marinos desarrollan características morfológicas divergentes cuando sus poblaciones se aíslan geográficamente. Estudios sobre comparaciones morfológicas a nivel intraespecífico son relativamente limitados en otáridos, particularmente para el género *Arctocephalus*. El objetivo del presente estudio fue analizar comparativamente la morfometría craneana de dos agrupamientos poblacionales de lobo fino antártico (*A. gazella*) localizados en diferentes islas del Arco de Scotia, a efectos de detectar la posible existencia de variación geográfica en su morfología. Esta información podría aportar evidencia sobre migración y flujo génico entre las poblaciones. Además, de corroborarse dicha variación podría constituir una herramienta potencial para identificar el origen de ejemplares de esta especie de procedencia desconocida. Se examinaron 22 variables craneanas de ejemplares machos provenientes de islas Orcadas del Sur (n=44) y Shetland del Sur (n=34) que fueron medidas con calibre vernier (0-300 x 0,05mm). El porcentaje de diferencia entre medias para todas las variables analizadas indicó que en el 63,6% (n=14) de las mismas los valores fueron mayores para los especímenes de Orcadas que para los de Shetland. Se aplicó análisis estadístico univariado y multivariado para ambas muestras poblacionales incluyendo estadística descriptiva (media, desviación estándar, coeficiente de variación y rango) análisis multivariado de la varianza, análisis discriminante y análisis de componentes principales. No se detectó una separación significativa entre ambos grupos analizados lo que sugiere la ocurrencia de flujo génico y migración de individuos entre las localidades estudiadas. Esto concuerda con reportes de *A. gazella* marcados y posteriormente avistados en distintas islas del Arco de Scotia.

Palabras clave: *A. gazella*, craneometría, variación geográfica.

### ANÁLISIS PRELIMINAR DE LA MORFOLOGIA CRÁNEO DENTARIA ADAPTATIVA DE *Mirounga leonina* EN RELACIÓN CON OTROS FÓCIDOS MONACHINOS

Daneri GA<sup>1</sup>; Varela EA<sup>1</sup>; Harrington A<sup>1</sup>; Bustos RL<sup>2</sup>; De Santis LJM<sup>3</sup>

1- Museo Argentino de Ciencias Naturales "Bernardino Rivadavia". Div. Mastozoología, Ciudad Autónoma de Buenos Aires, Argentina. 2- Estación Hidrobiológica de Puerto Quequén (EHPQ- CONICET), Quequén, Argentina. 3- Cátedra de Anatomía Comparada, Facultad de Ciencias Naturales y Museo. UNLP. La Plata, Buenos Aires, Argentina.  
e-mail: [gdaneri@macn.gov.ar](mailto:gdaneri@macn.gov.ar)

Diversos estudios anatómicos han sugerido que la morfología cráneo-dentaria de varias especies de fócidos presentan modificaciones directamente relacionadas a sus hábitos alimentarios. Más aún, análisis exhaustivos de dietas y de morfologías cráneo-dentarias asociadas con diferentes mecanismos de captura e ingestión de presas en algunas especies de pinnipedios han permitido determinar la diversidad e historia evolutiva en sus estrategias de alimentación. Sin embargo, para *Mirounga leonina* no existen estudios directamente orientados a esta temática. El objetivo del presente estudio fue evaluar la correlación entre morfología cráneo-dentaria y hábito trófico de esta especie a través de un análisis morfológico comparado con cuatro especies de fócidos monachinos (*Hydrurgaleptonyx*, *Lobodon carcinophagus*, *Leptonychotes weddellii* y *Ommatophoca carosii*) del Océano Austral. Con tal fin se realizó un análisis morfométrico utilizando el método de superposición de Procrustes a partir de material craneano proveniente de colecciones científicas. Adicionalmente, se realizó un análisis de *clusters* empleando el método de agrupamiento por pares no ponderados usando la media aritmética. Se analizaron cráneos en vista palatal y hemimandíbulas en vista lateral de cada especie. No se detectaron agrupamientos morfoecológicos claramente definidos entre las especies analizadas. En coincidencia con estudios previos, los caracteres cráneo-dentarios de *M. leonina* estarían asociados al tipo de mecanismo de ingestión por perforación (*pierce feeding*), que involucra uso de la dentición para captura y retención temporaria de presas en la cavidad bucal para su posterior deglución en forma entera. Este mecanismo es considerado de carácter generalista y plesiomórfico, típico de pinnipedios de hábitos teutófagos y/ó ictiófagos.

Palabras clave: morfología cráneo-dentaria, *M. leonina*, fócidos.



### MORFOLOGÍA DE LA PUPA DE UNA NUEVA ESPECIE DE *Paryphoconus* ENDERLEIN (DÍPTERA: CERATOPOGONIDAE)

Funes A; Díaz F; Ferreira-Keppler R; Ronderos MM

División Entomología, Museo de La Plata. La Plata, Buenos Aires, Argentina.

e-mail: [mfdiaz@fcnym.unlp.edu.ar](mailto:mfdiaz@fcnym.unlp.edu.ar)

El género *Paryphoconus* Enderlein de distribución exclusivamente Neotropical está representado por 41 especies, de las cuales 10 están registradas para el Amazonas. En cuanto a los estados inmaduros 5 son conocidas: huevo de *P. angustipennis* Enderlein y las pupas de *P. flavidus* (Johannsen), *P. grandis* Macfie, *P. mayeri* Wirth y *P. oliveirai* Lane. El objetivo de este trabajo es proporcionar la descripción completa de la pupa de una nueva especie de *Paryphoconus* para el estado del Amazonas. Las pupas fueron colectadas con redes acuática con apertura de 0,4 mm<sup>2</sup> en arroyos en las inmediaciones de São Gabriel da Cachoeira (Amazonas) asociados a kinon. En laboratorio fueron criadas hasta la emergencia del adulto. Las pupas fueron montadas en Bálsamo de Canadá para su observación bajo microscopio óptico, y para la observación bajo microscopio electrónico de barrido se utilizaron las técnicas habituales. Las fotografías sobre microscopio óptico fueron tomadas con cámara digital *Micrometrics SE Premium*. La pupa de coloración parda clara presentó características típicas del género: cefalotórax rectangular, setas dorsales largas y fuertes; órgano respiratorio pardo claro, recto con 16-18 poros apicales, opérculo con pequeños tubérculos y setas largas; cuarto segmento abdominal con tubérculos triangulares y setas dorsales y ventrales fuertes y procesos terminales triangulares y divergentes. En relación a su bionomía, las pupas fueron capturadas a temperatura del agua de 26 ° C, pH 4,1 a 5,4 y conductividad 7,3  $\mu\text{Scm}^{-1}$ . En laboratorio, completaron su desarrollo en 4 días presentando movimientos abdominales lentos y circulares. Las pupas serán comparadas con las previamente mencionadas.

Palabras clave: pupa, *Paryphoconus*, Amazonas, Ceratopogonidae.

### CARACTERES DIAGNÓSTICOS PARA EL RECONOCIMIENTO SUBGENÉRICO DE LAS ESPECIES DEL GÉNERO *Atrichopogon* KIEFFER PRESENTES EN ARGENTINA (DIPTERA: CERATOPOGONIDAE)

Hochman S; Marino PI

División Entomología, Unidades de Investigación Anexo Museo, FCNyM. La Plata, Buenos Aires, Argentina.

e-mail: [pmarino@fcnym.unlp.edu.ar](mailto:pmarino@fcnym.unlp.edu.ar)

El género *Atrichopogon* Kieffer, de distribución cosmopolita, es uno de los más diversos de la familia Ceratopogonidae e incluye especies que son muy similares en cuanto a su morfología y por lo tanto difíciles de reconocer. Hasta el momento se han descrito 108 especies para la región Neotropical, de las cuales solo 26 habitan en la Argentina. El conocimiento a nivel subgenérico para las especies de esta región es aún incipiente, reconociéndose hasta el presente los siguientes 4 subgéneros: *Atrichopogon* (*Atrichopogon*), *Atrichopogon* (*Lophomyidium*), *Atrichopogon* (*Meloehalea*) y *Atrichopogon* (*Psilokempia*). En la Argentina, el subgénero *A. (Atrichopogon)* está representado por 14 especies, *A. (Lophomyidium)* por 2 especies, mientras que *A. (Meloehalea)* incluye 4 especies ectoparásitas y finalmente, *A. (Psilokempia)* representado por 6 especies. El objetivo de este trabajo es dar a conocer los caracteres diagnósticos a nivel subgenérico de las especies presentes en la Argentina a partir del abundante material estudiado, el cual se halla depositado en la colección de la División Entomología del Museo de La Plata. Los ejemplares adultos fueron examinados mediante microscopio óptico y fotografiados con cámara digital *Micrometrics SE Premium*. Los caracteres diagnósticos utilizados para distinguir las especies de *Atrichopogon* a nivel subgenérico son: largo de la proboscis, número de dientes mandibulares, relación tarsal metatorácica, distribución de macrotriquias y patrón de pigmentación alar, presencia de expansiones cuticulares en los esternitos 7 y 8 del abdomen y número de espermatecas en las hembras, mientras que en los machos se analizó la forma del gonostilo y la presencia del complejo edeago - parámetro.

Palabras clave: *Atrichopogon*, subgéneros, caracteres diagnósticos, Argentina.

## ANATOMIA Y CONQUIOLOGIA EN EL CARACOL DE AGUA DULCE *Potamolithus lapidum supersulcatus* (GASTROPODA: TATEIDAE)

de Lucía M<sup>1</sup>; Gutiérrez Gregoric DE<sup>1,2</sup>

1- División Zoología Invertebrados, Facultad de Ciencias Naturales y Museo. UNLP. La Plata, Buenos Aires, Argentina 2- Consejo Nacional de Investigaciones Científicas y Técnicas (CONICET).

e-mail: [mec\\_dl@hotmail.com](mailto:mec_dl@hotmail.com)

En la Argentina se registran 116 especies de gasterópodos dulceacuícolas. El género *Potamolithus* presenta el mayor número de especies (22), las cuales se encuentran distribuidas principalmente en la cuenca Del Plata. De las especies registradas en la Argentina, tres presentan estudios conquiológicos y anatómicos completos, mientras que dos los presentan parciales. Aquí nosotros aportamos información conquiológica, anatómica y genética de *Potamolithus lapidum supersulcatus* Pilsbry & Rush, 1896, de la cual sólo se conocen caracteres conquiológicos y radulares parcialmente. Los ejemplares analizados (n=14) fueron colectados cercanos a la localidad de Gualeguaychú en agosto de 2014. Se analizaron variables de: conchilla, órganos paleales, cabeza, pene, rádula y secuencia parcial del gen mitocondrial Citocromo Oxidasa subunidad I (COI). Resultados: Conchilla globosa a subglobosa, color oliva, largo total 4,2 a 6,3 mm, diámetro 4,68 a 6,5 mm. Relación longitud osfradio/branquia 35,67 %, número de filamentos branquiales entre 30 y 46. Cabeza pigmentada excepto en la base de los tentáculos y labios; tentáculos largos, filiformes, con dos bandas pigmentadas. Proboscis más ancha que larga. Pene blanco sin papilas, largo total 3,18 mm. Hembras con nodo nupal. Rádula taenioglosa, diente central: (4-5)-1-(4-6), 2 a 4 cúspides basales por lado, diente lateral: 8 a 10 cúspides, diente marginal interno: 13 a 20, y marginal externo: 14 a 23. Los resultados muestran diferencias con las especies ya descritas *P. agapetus* y *P. buschii* en todos los caracteres conquiológicos y anatómicos analizados. A su vez presenta una distancia genética en COI del 12 % con *Potamolithus ribeirensis* (São Paulo, Brasil).

Palabras clave: anatomía, conquiología, rádula.

## ANÁLISIS COMPARATIVO DE LA ESTRUCTURA MUSCULAR DEL GÉNERO *Macrostomum* (PLATYHELMINTHES, MACROSTOMORPHA)

Adami M<sup>1,2</sup>; Brusa F<sup>1</sup>; Ronderos J R<sup>1,2</sup>; Damborenea C<sup>1</sup>

1- División Zoología Invertebrados, Facultad de Ciencias Naturales y Museo. UNLP. 2- Cátedra de Histología y Embriología Animal, Facultad de Ciencias Naturales y Museo. UNLP. La Plata, Buenos Aires, Argentina.

e-mail: [madami@fcnym.unlp.edu.ar](mailto:madami@fcnym.unlp.edu.ar)

El género *Macrostomum* es un grupo de platelmintos de vida libre (microturbelarios), que recientemente ha llamado la atención por su posición basal en el phylum, impulsando estudios morfológicos, fisiológicos y genéticos. Esto llevó a estudiar, la arquitectura de los sistemas musculares con el propósito de entender su funcionamiento, origen y evolución. En el presente trabajo se comparó la estructura muscular de la pared del cuerpo, faringe y sistema reproductor de 4 especies: *M. platensis*, *M. quiritium*, *M. velastylum* y *M. tuba*. Los ejemplares fueron recolectados en cuerpos de agua dulce de las Provincias de Buenos Aires y Córdoba y fueron identificados con los métodos clásicos. Posteriormente fueron tratados con phalloidina-rhodamina para identificar las fibras musculares, y analizados con microscopía de barrido laser confocal, permitiendo reconstruir la estructura tridimensional. El análisis comparativo mostró un patrón común de fibras circulares, longitudinales y diagonales en la pared corporal de todas las especies. La zona anterior del cuerpo presentó una complejidad mayor, con grupos de fibras específicos formando la musculatura de la faringe. También se observaron diferencias interespecíficas en la disposición de las fibras de la región cefálica, cuya distribución respondería a patrones característicos de cada especie. La musculatura del sistema reproductor muestra independencia respecto de la musculatura corporal. El atrio genital femenino se compone de fibras dispersas, mientras que la musculatura del sistema masculino es compacta formando capas de distinta orientación. Finalmente, el análisis tridimensional comparativo de la musculatura del género *Macrostomum* podría ser de utilidad como carácter alternativo para la caracterización de las diferentes especies del género.

Palabras clave: Platyhelminthes, *Macrostomum*, estructura muscular.

### VARIACIÓN DE LA MORFOLOGÍA DEL SISTEMA REPRODUCTOR EN RELACIÓN CON EL DESARROLLO SEXUAL DE *Girardia capacivasa* (PLATYHELMINTHES: TRICLADIDA) EN UN AMBIENTE LÓTICO DE LOS ALREDEDORES DE LA PLATA

Lenguas Francavilla M; Negrete L; Brusa F

División Zoología Invertebrados, Facultad de Ciencias Naturales y Museo. UNLP. La Plata, Buenos Aires, Argentina.

e-mail: [marinalenguasfrancavilla@gmail.com](mailto:marinalenguasfrancavilla@gmail.com), [fbrusa@fcnym.unlp.edu.ar](mailto:fbrusa@fcnym.unlp.edu.ar)

Las planarias (Platyhelminthes: Tricladida) paludícolas son un buen modelo para estudiar el desarrollo de la reproducción sexual en bilaterios basales debido a su sistema reproductor hermafrodita. El objetivo de este trabajo fue estudiar la variación estacional en la morfología del aparato reproductor de una población de planarias asociada a su desarrollo sexual. Se diseñó un muestro de campo en el cual se realizaron colectas mensuales durante dos años. Se midió la longitud total de los individuos in vivo bajo lupa y se agruparon en clases de tallas con intervalos de 2 mm. El material se fijó en formol al 10 % y se realizaron cortes histológicos delgados seriados, teñidos con un método tricrómico para lograr la identificación específica y estudiar el desarrollo de los órganos reproductores. Se observaron diferentes morfologías de los órganos reproductores en relación al grado de madurez sexual. Los especímenes de clase de talla pequeña carecieron de los mismos (inmaduros). Los de talla media mostraron diversos grados de madurez, algunos con ovarios y testículos pequeños con ningún o pocos ovocitos y espermatozoides diferenciados (pre-reproductivos), otros con las gónadas de mayor tamaño y con mayor diferenciación. Se observó un aumento progresivo de los atrios, como también de la bolsa copuladora y la papila peneana. Los individuos de clase de talla grande (maduros) presentaron órganos sexuales bien diferenciados, observándose conductos deferentes ensanchados cargados de espermatozoides y dos grandes vesículas seminales desembocando en la papila peneana. Esta contribución representa el primer estudio sobre el desarrollo sexual de planarias dulceacuícolas en Argentina.

Palabras clave: "Turbellaria", desarrollo sexual, crecimiento.

### ANÁLISIS MORFOLÓGICO DE CINCO ESPECIES DE NEMERTINOS DE ARGENTINA DEPOSITADOS EN LA COLECCIÓN DE INVERTEBRADOS DEL MUSEO DE LA PLATA

Zivano A; Brusa F; Damborenea C

División Zoología Invertebrados, Facultad de Ciencias Naturales y Museo. UNLP. La Plata, Buenos Aires, Argentina.

e-mail: [tinazdsm@hotmail.com](mailto:tinazdsm@hotmail.com)

El phylum Nemertea está compuesto por organismos vermiformes mayormente marinos. Este taxón presenta características morfológicas particulares (e.g. sistema circulatorio cerrado con vasos revestidos de endotelio, sistema protonefridial asociado al sistema circulatorio, trompa invaginada en una cavidad de origen incierto). Estas características provocan interrogantes al momento de establecer sus relaciones filogenéticas. El Museo de La Plata recibió como donación una colección privada con material tipo correspondiente a especies de nemertinos, consistente en cortes seriados de individuos. El objetivo del trabajo realizado fue establecer si los ejemplares correspondían a los utilizados para la descripción de nuevas especies y por lo tanto tratarse de tipos portadores de nombres. El material fue estudiado bajo microscopía óptica, utilizando como guía las descripciones originales publicadas por el autor de las especies y bibliografía específica de la anatomía del grupo. Fue necesario el estudio detallado de la morfología e histología del taxón a fin de lograr la reconstrucción morfológica de los ejemplares y compararlas con las descripciones originales. Luego se procedió a tomar microfotografías, con especial énfasis en aquellas que el autor consideró que calificaban a los individuos como integrantes de nuevas especies, e incluso nuevos géneros. De este modo se logró identificar positivamente especímenes de *Parborlasia fueguina* de la Serna & Moretto, 1968; *Huilikia ushuaiensis* de la Serna & Moretto, 1968; *Panorhynchus argentinensis* de la Serna & Moretto, 1969; *Wiotkenia friedrichi* de la Serna & Moretto, 1969; y *Elcania patagónica* Moretto, 1970, y constatar su estatus de material tipo (holotipos y paratipos).

Palabras clave: histología, Nemertea, identificación.

### ESTRUCTURA DE LOS TESTISACOS Y ESPERMATOGÉNESIS DE *Helobdella simplex* (MOORE, 1911) (CLITELLATA, HIRUDINIDA)

Gullo BS; Virgolini MB; Lopretto EC

Cátedra Zoología Invertebrados I. Facultad de Ciencias Naturales y Museo, UNLP. La Plata, Buenos Aires, Argentina.

e-mail: [bgullo@fcnym.unlp.edu.ar](mailto:bgullo@fcnym.unlp.edu.ar)

*Helobdella simplex* es una sanguijuela endémica de la región Neotropical. Es frecuente en ambientes lénticos asociada a hidrófitos, debajo de rocas en zonas protegidas de la corriente, asociada al biso del mejillón dorado y como oportunista en el interior de la cavidad paleal del caracol manzana, *Pomacea canaliculata*. Los ejemplares fueron recolectados en el río Sauce Chico (Balneario de Tornquist) durante el mes de abril de 2012. Para el examen microanatômico se procesaron 33 individuos que fueron fijados en Carnoy (6:3:1). La inclusión se realizó en Paraplast®. Se efectuaron secciones transversales y parasagiales de 10 µm. Los cortes fueron teñidos con hematoxilina de Meyer y eosina. Los testisacos cuentan con un epitelio formado por células de revestimiento dispuestas en una capa continua. Presentan citoplasma acidófilo y un núcleo oval cuya talla varía según el grado de dilatación de los testisacos. En su interior los elementos germinales se organizan en grupos isogénicos vinculados a un citóforo central anucleado. El embudo testicular presenta un epitelio cúbico ciliado con células de núcleo esférico. La espermatogénesis se divide en cinco etapas teniendo en cuenta la maduración de los elementos germinales y los cambios en el aspecto y volumen del citóforo. Como consecuencia de la división de los elementos germinales, el citóforo incrementa su volumen y se torna más granular. Concluida la espermiogénesis experimenta reabsorción directa (autólisis), posibilitando la liberación de los espermatozoides a la luz testicular. Los remanentes del citóforo son removidos por la acción de los fagocitos, configurando la etapa de reabsorción reaccional.

Palabras clave: microanatomía, testículo, Hirudinida.

### CARACTERIZACIÓN PRELIMINAR DEL RECEPTOR DE LA HORMONA DE LA MUDA (ECDISONA) EN EL INSECTO VECTOR DE LA ENFERMEDAD DE CHAGAS *Rhodnius prolixus*

Riccillo FL; Villalobos Sambucaro MJ; Diambra L; Ronderos JR

Cátedra de Histología y Embriología Animal, Facultad de Ciencias Naturales y Museo. UNLP. La Plata, Buenos Aires, Argentina. Centro Regional de Estudios Genómicos (CREG-FCE-UNLP).

e-mail: [friccillo@fcnym.unlp.edu.ar](mailto:friccillo@fcnym.unlp.edu.ar), [jrondero@fcnym.unlp.edu.ar](mailto:jrondero@fcnym.unlp.edu.ar)

En los insectos, la transición durante el desarrollo entre cada estadio larval, está regulada por los niveles de ecdisteroides, principalmente la 20-hidroxiecdisona (20E). El 20E actúa a nivel de un heterodímero compuesto por dos factores de transcripción nucleares: el receptor de ecdisona (EcR) y el homólogo del receptor retinoide X de vertebrados (ultraespiracle -USP-). Ambos fueron originalmente caracterizados en el insecto holometábolo *Drosophila melanogaster* (Díptera: Drosophilidae). Mediante el algoritmo de BLAST se obtuvo la secuencia homóloga correspondiente a *Rhodnius prolixus* (Hemíptera: Reduviidae). Para el clonado y caracterización genómica del receptor putativo de la hormona (RpEcR) se diseñaron *primers* específicos para la amplificación de un fragmento conservado de 480 pb, luego de lo cual se construyó una sonda de ARN de doble cadena (dsARN). Para la síntesis de la sonda se utilizó un kit comercial (*MegaScript*). Una vez obtenida se inyectó a un grupo de ninfas de IV estadio (1 µg de dsRpEcR/insecto) 48 horas previo a la alimentación. Otro grupo de ninfas fueron inyectadas con una cantidad equivalente de dsRNA correspondiente a YFP (control). Mientras que los insectos control mudaron normalmente al V estadio larval, las ninfas tratadas con RpEcR dsRNA (interferidas) no lograron mudar. El análisis de la disección de las ninfas interferidas que no completaron la muda mostró la nueva cutícula en formación, lo que sugiere una inhibición parcial de la expresión del receptor, que bloqueó la muda, pero no la totalidad de los procesos asociados. Actualmente se están realizando nuevos experimentos que permitirán cuantificar la disminución de la expresión del RpEcR producto de la interferencia, mediante PCR en tiempo real.

Palabras clave: receptor de hormona de la muda (EcR), dsRNA, *Rhodnius prolixus*.

**MORFOLOGÍA DE DOS ESPECIES ARGENTINAS DE GORDIIDA (NEMATOMORPHA)**

Zanca FM; González SE; Camino NB; Cabrera C

Centro de Estudios Parasitológicos y de Vectores, CEPAVE- CCT. La Plata, Buenos Aires, Argentina. CONICET -UNLP- CIC.

e-mail: [fmzanca@fcnym.unlp.edu.ar](mailto:fmzanca@fcnym.unlp.edu.ar)

Los gordiida son macroinvertebrados parásitos de artrópodos, que durante su ciclo de vida, alternan ambientes terrestres y acuáticos. Cumplen un rol importante en el funcionamiento de estos ecosistemas al intercambiar nutrientes y energía. Se considera que la biodiversidad global de Gordiida está subestimada y que sólo se conocen un 18 % de las especies. Actualmente, hay unas 350 especies reconocidas en el mundo. La sistemática se basa fundamentalmente en las características de los adultos. Las larvas también tienen características de valor sistemático, aunque sólo están descritas las larvas de 5 especies. En este trabajo se caracteriza morfológica y morfométricamente las larvas de 2 especies argentinas, *Pseudochordodes gordioides* y *Chordodes brasiliensis*. Las larvas de ambas especies se obtuvieron de puestas de hembras en laboratorio. Las larvas fueron observadas, fotografiadas y medidas utilizando un microscopio óptico. Se registraron los parámetros morfométricos de un total de 90 larvas de cada una de las especies, se calcularon los valores promedio. Las hembras fueron identificadas con microscopía electrónica de barrido, siguiendo las técnicas habituales. Las larvas de *P. gordioides* tienen un presentum de 24,7 µm de largo y 17,3 µm de ancho en promedio y un postseptum con una longitud de 25,1 µm y 13,5 µm de ancho. El preseptum tiene 3 estiletes de 11,8 µm de largo. En las larvas de *C. brasiliensis* el largo del preseptum es de 21,45 µm, el ancho del preseptum 13,55 µm, el largo del postseptum 21,27 µm, el ancho postseptum 9,04 µm, el largo pseudointestino 10,47 µm, el ancho pseudointestino 5,72 µm, el largo de los estiletes 11,8 µm y el ancho de los estiletes 3,86 µm. La identificación de las especies a partir de larvas o puestas recogidas a campo será útil para lograr la cría de gordiidos en laboratorio sin necesidad de contar con los ejemplares adultos.

Palabras clave: Gordiida, Larvas, *Chordodes brasiliensis*, *Pseudochordodes gordioides*.**MORFOLOGÍA DEL EXTREMO ANTERIOR DEL JUVENIL INFECTIVO (JI)  
DE *Heterorhabditis bacteriophora* (NEMATODA, HETERORHABDITIDAE)**

Eliceche DP; Achinelly MF; Camino NB

Centro de Estudios Parasitológicos y de Vectores, CEPAVE- CCT. La Plata, Buenos Aires, Argentina. CONICET -UNLP- CIC.

e-mail: [daia226@hotmail.com](mailto:daia226@hotmail.com)

Los nematodos entomopatógenos (NEPs) son parásitos obligados de insectos y presentan un tercer estadio juvenil resistente (JI) de vida libre, que es la forma infectiva, penetrando en la larva del insecto hospedador, matándola en 24-48 h. Por este motivo son ampliamente usados como agentes de biocontrol. El relevamiento de nematodos entomopatógenos en huertas de cultivo en el Gran La Plata relevó la presencia de poblaciones del nematodo *Heterorhabditis bacteriophora* (cepa VELI), que fue identificado a través de caracteres morfológicos y moleculares. Como parte de la caracterización se estudió la ultraestructura de las hembras, machos y juveniles infectivos. En el presente trabajo se detalla la morfología del extremo anterior de la forma infectiva. Larvas de tenebriónidos fueron expuestas al nemátodo en cápsulas de Petri sobre un papel de filtro embebido en una solución con las formas infectivas durante 24 horas. Después de la infección, los cadáveres fueron extraídos y colocados que en la Trampa Blanca (*White trap*), la cual consiste en una cápsula de Petri con agua destilada, dentro de la cual se coloca un vidrio de reloj invertido con un papel de filtro y las larvas muertas. Los juveniles infectivos migrados de los cadáveres al agua se procesaron para microscopio electrónico de barrido (MEB). Los resultados mostraron una cutícula con pliegues longitudinales y transversales dando un aspecto cuadrículado, papilas labiales y cefálicas ausentes, sin apertura oral, apertura anfídial prominente y la presencia de un diente cuticular en el extremo anterior, características que definen esta especie.

Palabras clave: nematodos, Heterorhabditidae, juvenil infectivo, morfología anterior.

### NEMATODOS DE VIDA LIBRE Y FITOPARÁSITOS, CARACTERIZACIÓN DE GRUPOS TRÓFICOS MEDIANTE LA MORFOLOGÍA DEL APARATO BUCAL Y TRACTO DIGESTIVO

Salas A; Achinelly MF; Camino NB; Rusconi JM; Eliceche DP

Centro de Estudios Parasitológicos y de Vectores, CEPAVE- CCT. La Plata, Buenos Aires, Argentina. CONICET -UNLP- CIC.

e-mail: [nemainst@cepave.edu.ar](mailto:nemainst@cepave.edu.ar)

Los nematodos de vida libre y fitoparásitos presentan una gran sensibilidad a los disturbios ambientales que los convierte en óptimos bioindicadores. El estudio, diferenciación, caracterización y densidad de los distintos grupos tróficos, permite estimar el grado de perturbación de la superficie edáfica. En el presente trabajo se tomaron muestras de suelo en cuatro áreas dedicadas a la horticultura, en la zona de Abasto, Partido de La Plata. Los suelos fueron seleccionados de acuerdo al tipo de manejo agrario en un gradiente entre orgánicos a convencionales. Las muestras de suelo fueron llevadas al laboratorio donde se homogeneizaron y procesaron mediante el método de centrifugación y flotación en solución de sacarosa, de la cual se extrajeron las poblaciones de nematodos. Como resultado se obtuvieron representantes de los cinco grupos tróficos principales de nematodos edáficos, que fueron identificados mediante la morfología del aparato bucal y regiones del tracto digestivo. Los fitófagos, presentaron un estilete (estomaestilete) con un grado de desarrollo variable, un esófago con un bulbo medio valvado donde se insertan fibras musculares radiales y tres glándulas esofágicas; los fungívoros, con estilete con menor grado de desarrollo, un bulbo medio grande y cuadrangular característico; los bacteriófagos, con estoma cilíndrico (sin estilete ni dientes) y esófago muscular con un bulbo basal valvado y tres glándulas esofágicas; los omnívoros y predadores presentaron dientes y estiletos (odontoestiletos) y glándulas esofágicas en número de cinco.

Palabras clave: nematodos libres, fitófagos, morfología.

### VARIACIONES MORFOLÓGICAS EN EL GÉNERO *Artigasia* (NEMATODA: HYSTRIGNATHIDAE), PARÁSITO DEL GRILLOTOPO *Neocurtilla claraziana* (ORTHOPTERA: GRYLLOTALPIDAE)

Rusconi JM, Camino NB; Achinelly MF; González SE; Eliceche D; Salas A

Centro de Estudios Parasitológicos y de Vectores, CEPAVE- CCT. La Plata, Buenos Aires, Argentina. CONICET -UNLP- CIC.

e-mail: [nemainst@cepave.edu.ar](mailto:nemainst@cepave.edu.ar)

El estudio de nemátodos parásitos de insectos plaga del suelo consiste en dar con un agente patógeno que pueda servir como controlador biológico. Entre ellos, los grillotopos (Orthoptera, Gryllotalpidae), ocasionan graves daños debido a que forman galerías subterráneas, destrozando raíces, bulbos, tubérculos y el césped. Destruyen mayoritariamente plantas en suelos arenosos y viveros, donde los brotes de las plantas son arrastrados bajo la superficie del suelo y consumidos en su totalidad. Las ninfas y los adultos de grillotopo fueron hallados utilizando soluciones tensoactivas y a mano alzada en plazas y zonas de recreación de la ciudad de Pergamino. Se disectaron en el laboratorio bajo microscopio estereoscópico, con el fin de recuperar nemátodos. Los nemátodos encontrados se fijaron en solución T.A.F. y fueron fotografiados luego en microscopio óptico. Al llevar a cabo las prospecciones se registraron ejemplares del género *Artigasia* (Nematoda, Hystrignathidae). Se observaron variaciones morfológicas en la cutícula del extremo anterior de las hembras que presentaban espinas, estas fluctuaban en tamaño y presentaban una distribución regular o irregular. En algunas se diferenciaba un ala lateral prominente a la altura del bulbo basal, que se extendía hasta el nivel del ano. Los huevos eran de gran tamaño, encontrándose en número de 4 a 8. Había un marcado dimorfismo sexual entre macho y hembra, siendo el primero mucho más pequeño. No llevaban espinas en el cuerpo y portaban en la región caudal una estructura cuticular a modo de espícula.

Palabras clave: nematoda, grillotopos, espinas cuticulares, *Artigasia*.

**VARIACIÓN MORFOLÓGICA DE TRES GÉNEROS DE NEMÁTODOS DE LA FAMILIA THELASTOMATIDAE PARÁSITOS DEL INTESTINO DE CUCARACHAS EN LA CIUDAD DE LA PLATA**

González SE; Camino NB; Reboredo GR; Zanca, F; Achinelly MF; Rosales M

Centro de Estudios Parasitológicos y de Vectores, CEPAVE- CCT. La Plata, Buenos Aires, Argentina. CONICET -UNLP- CIC.

e-mail: [nemainst@cepave.edu.ar](mailto:nemainst@cepave.edu.ar)

El estudio de parásitos de cucarachas reveló gran diversidad de nemátodos. Este insecto contamina los alimentos ya que habita lugares húmedos y sucios. Las cucarachas capturadas con trampas de botella y cebo de pan, pertenecieron a la especie *Periplaneta americana*. Los insectos fueron disecados en placas de Petri llenas de agua destilada bajo un microscopio estereoscópico. Los nemátodos hallados murieron colocándolos en agua destilada a 60 ° C durante 2 min, y se fijaron en TAF. De los parásitos encontrados el género *Blaticolla* posee una vulva dispuesta en sentido perpendicular al eje mayor del cuerpo y la vagina es cilíndrica alargada en el extremo posterior del cuerpo, el esófago con un bulbo medio subcilíndrico y un bulbo basal valvado, *Leidynema* tiene una vulva de disposición paralela al eje mayor del cuerpo, con vagina cilíndrica corta ubicada en la mitad del cuerpo, el esófago está dividido en dos partes, una anterior dividida en dos porciones cilíndricas, un istmo y un bulbo basal valvado, además este género se caracteriza por la presencia de un ciego intestinal anterior, y el género *Protellus* con una vulva perpendicular al eje longitudinal del cuerpo, vagina cilíndrica larga y de posición en el extremo anterior, el esófago presenta un bulbo medio musculoso, un istmo corto y un bulbo basal valvado. Estas variaciones morfológicas observadas en los tres géneros permite diferenciarlos ya que se hallan en el mismo hospedador.

Palabras clave: variación morfológica, nematodos, cucarachas.

### ARTERIA ETMOIDAL ANTERIOR REPAROS ANATÓMICOS PARA SU ABORDAJE

Esborrat LM<sup>1,2</sup>; Alzuarde G<sup>1,3</sup>; Ufano C<sup>1,3</sup>; Schab MA<sup>1,4</sup>; Nuño M<sup>1,4</sup>; Sclarici A<sup>1,4</sup>

1- Cátedra "C" de Anatomía, Facultad de Ciencias Médicas. UNLP. 2- Médico otorrinolaringólogo de la Unidad de Cirugía de Cabeza y Cuello del Instituto del Diagnóstico de La Plata. 3- Médicos otorrinolaringólogos del HIGA Prof. Dr. R. Rossi de La Plata. 4- División Paleontología Vertebrados, Unidades de Investigación Anexo Museo, FCNyM. La Plata, Buenos Aires, Argentina.  
e-mail: [lucianoesborrat@yahoo.com.ar](mailto:lucianoesborrat@yahoo.com.ar)

Muchas epistaxis ocurren en territorio de la arteria etmoidal anterior, teniendo como expresión clínica un sangrado en el sector anterior de las fosas nasales. Estas epistaxis suelen tratarse con métodos conservadores (taponajes, cauterizaciones, etc.). Sin embargo, ciertas hemorragias son de difícil control, siendo necesaria para su tratamiento la ligadura quirúrgica del tronco arterial, antes de su ingreso a la fosa nasal. El objetivo de este trabajo es estudiar los reparos anatómicos utilizados para hallar dicho tronco arterial en la órbita, al ingresar al conducto etmoidal anterior, y presentar la técnica utilizada para la disección. Se utilizaron 16 cabezas adultas formolizadas al 10 % de ambos sexos, las cuales fueron disecadas utilizando instrumental específico de cirugía rinosinusal y microscopio quirúrgico. Se procedió a realizar una incisión de 5 cm sobre el reborde orbitario, centrada a la altura del nasion. Se decoló periostio hasta llegar hasta la arteria. Se midió mediante un calibre la distancia entre dicho vaso y el reborde orbitario. En todos los casos se logró llegar hasta la arteria etmoidal anterior. La distancia promedio fue 22,59 mm con un desvío estándar de 2,54 mm. Debido a lo constante de dicha distancia, puede accederse a ella con una incisión de solo 2,5 cm. Esto es suficiente como para poder pasar una ligadura detrás del pedículo. Se lograron confeccionar varios preparados en los que se visualizan los vasos nasales, en las fosas nasales, y antes de que penetren en ellas. Estos preparados han sido utilizados en los trabajos prácticos.

Palabras clave: arteria-etmoidal-anterior.

### REPAROS ANATÓMICOS DE LA VÍA LAGRIMAL PARA LOCALIZACIÓN EN LA CIRUGÍA LAGRIMAL Y EN ABORDAJES DEL MACIZO FACIAL

Alzuarde G<sup>1,2</sup>; Ufano C<sup>1,2</sup>; Esborrat LM<sup>1,3</sup>; Tamagnini A<sup>1</sup>; Lopez Matos M<sup>1</sup>; Lenta S<sup>1</sup>

1- Cátedra "C" de Anatomía, Facultad de Ciencias Médicas. UNLP. 2- Médicos otorrinolaringólogos del HIGA Prof. Dr. R. Rossi de La Plata. 3- Médico otorrinolaringólogo de la Unidad de Cirugía de Cabeza y Cuello del Instituto del Diagnóstico de La Plata.  
e-mail: [lucianoesborrat@yahoo.com.ar](mailto:lucianoesborrat@yahoo.com.ar)

La vía lagrimal se encuentra en un punto de encrucijada en el macizo facial. Se localiza en la trayectoria de cirugías otorrinolaringológicas, de estética facial y oftalmológicas. El objetivo del estudio es detallar reparos anatómicos constantes para la localización y abordaje o protección del mismo en el acto quirúrgico. Para realizar el presente trabajo se utilizaron 8 cabezas adultas formolizadas al 10%. Se utilizó instrumental de disección convencional, óptica rígida de 0° e instrumental específico de las especialidades mencionadas. Se realizaron abordajes externos e internos específicos de la cirugía del saco lagrimal, además del abordaje de tipo *degloving* para medición de reparos anatómicos óseos. Se localizó la vía lagrimal, más específicamente el borde anterosuperior del saco lagrimal, en una línea que une la fosita canina con la glabella por vía exonasal. Se decoló el periostio y se realizó fresado hasta localizar el saco lagrimal y la vía. Se midió, mediante un calibre, el punto al cual se localiza el borde anterosuperior del saco lagrimal en la mencionada línea de referencia, y midiendo desde la fosita canina hasta dicho borde. En todos los casos se logró localizar la vía lagrimal. La distancia promedio fue de 37,2 mm y el DS de 4,12. Se observó una distancia constante tomando esta línea de referencia, ubicando el saco lagrimal en la mitad de ella. Lo que hace de este reparo, una referencia segura en las cirugías de las tres especialidades para localización, abordaje o protección de la vía lagrimal. Los preparados fueron utilizados en los trabajos prácticos dictados por la cátedra.

Palabras clave: vía lagrimal.



### CÓMO SE PREPARA LA MORFOLOGÍA CORPORAL PARA LA REPRODUCCIÓN ENTRE LAS WICHÍ: DIÁMETRO BI-ILÍACO Y ESTATURA

Mendez MG<sup>1</sup>; Ferrarini SO<sup>2</sup>

1- CONICET. 2- Facultad de Ciencias Naturales y Museo. UNLP. La Plata, Buenos Aires, Argentina.

e-mail: [mmendez@fcnym.unlp.edu.ar](mailto:mmendez@fcnym.unlp.edu.ar)

La reproducción requiere una serie de requisitos previos que preparan a las adolescentes para alcanzar la madurez biológica. El *spurt* de crecimiento adolescente sirve como una señal importante de la madurez sexual, en el momento del pico de velocidad de la estatura, las niñas alcanzan el 91% de su estatura adulta y alrededor de un año después experimentan la primera menstruación. Se explora el ritmo de cambio estatural y pélvico en un conjunto de niñas y adolescentes Wichí del oeste formoseño. Las variables métricas utilizadas son la Estatura Total y el Diámetro Bi-ilíaco. El objetivo es realizar una estimación de la modulación de los incrementos y, a través de la comparación con otras sociedades, establecer las ventajas adaptativas de su diseño corporal. Se calculan los estadísticos descriptivos para la muestra Wichí y se confrontan con otros de poblaciones Toba y de urbanos de ancestría europea. Las diferencias encontradas se exploran en su significación estadística. Se encuentra que, en general, la pelvis femenina tiene un patrón propio de crecimiento lento que continúa por varios años después que se ha alcanzado la estatura adulta. Un diámetro bi-ilíaco de 24 cm puede representar un umbral para la menarca o para las funciones reproductivas avanzadas en las adolescentes, implicando que se puede predecir el riesgo de un embarazo sobre el desarrollo esquelético adecuado. El ancho pélvico ocurre en diferentes edades en las distintas poblaciones. Así, el cambio del crecimiento a la reproducción desfasado en las distintas poblaciones refleja modulaciones diferentes en las respectivas historias vitales.

Palabras clave: diámetro bi-ilíaco; reproducción; Wichí.

### COMPARACIÓN INTRA-REGIONAL DE MUESTRAS DEL NOROESTE ARGENTINO EN FUNCIÓN DEL ANÁLISIS MÉTRICO DENTAL

Atencio JP<sup>1,3</sup>; Bollini GA<sup>2</sup>; Méndez GA<sup>2,3</sup>

1- División Antropología, Museo de La Plata, Facultad de Ciencias Naturales y Museo. UNLP. 2- Cátedra de Antropología Biológica 2, Facultad de Ciencias Naturales y Museo. UNLP. 3- CONICET.

e-mail: [antropologiadental@gmail.com](mailto:antropologiadental@gmail.com)

El estudio de las relaciones biológicas entre las poblaciones del noroeste argentino durante el Holoceno tardío ha sido abordado desde la craneometría, la morfología craneal, y estudios de ADN. En el presente trabajo se realiza una primera aproximación al análisis de tales relaciones desde una línea de evidencia no empleada previamente; la odontometría. Se evalúan los diámetros cervicales de la arcada dental superior en cráneos de 166 individuos, de ambos sexos, todos con dentición adulta. Los mismos corresponden a un total de 9 series craneanas, las cuales han sido agrupadas en función de un criterio geográfico en cuatro sub-regiones: Puna, Quebrada de Humahuaca, Selvas Occidentales, y Región Valliserrana. Se realizó un Análisis de Componentes Principales (ACP) para resumir la variabilidad observada y posteriormente se calculó un Análisis Multivariados de la Varianza (MANOVA) con los valores resultantes del ACP, y test post-hoc de *Hotelling*, a fin de establecer la presencia de diferencias significativas entre las muestras analizadas y como estas se agrupan entre sí. Las vinculaciones observadas entre las series craneanas de las cuatro subregiones analizadas se evalúan en función de los modelos planteados previamente para el Noroeste Argentino.

Palabras clave: Odontometría, relaciones biológicas, Noroeste Argentino.

### ESTUDIO MORFOLÓGICO COMPARATIVO DE LA RED DE ACTINA EN OSTEÓBLASTOS Y ODONTOBLASTOS EN CULTIVO

Besada L; Molinuevo MS; Cortizo MC; Cortizo AM

Laboratorio de Investigaciones en Osteopatías y Metabolismo Mineral (LIOMM), Departamento de Ciencias Biológicas, Facultad de Ciencias Exactas. UNLP. La Plata, Buenos Aires, Argentina.

e-mail: [besadalucas@gmail.com](mailto:besadalucas@gmail.com)

Los odontoblastos son células derivadas de la pulpa dental que sirven como un modelo para estudiar diferentes aspectos de la diferenciación celular. En otros tipos celulares se ha asociado la correcta polimerización de la actina con la migración y diferenciación celular mediante la formación de lamelipodios, filopodios y fibras de estrés respectivamente; estos procesos están además regulados por la interacción célula-matriz. En el presente trabajo, investigamos el citoesqueleto de actina de odontoblastos primarios en comparación con osteoblastos de rata. Los odontoblastos se aislaron de la pulpa dental de ratas Wistar de 180-200 g; fueron cultivados en DMEM con 10% suero fetal bovino y replaqueados sobre cubreobjetos durante 24-48 h. En algunos casos, las células se diferenciaron durante 15 días en un medio osteogénico que contenía  $\beta$ -glicerofosfato y ácido ascórbico. Con fines comparativos empleamos una línea clonal establecida de osteoblastos que fueron cultivados de la misma forma. En todos los casos, la red de actina se estudió por microscopía de fluorescencia empleando Alexafluor-paloidina, visualizando los núcleos con yoduro de propidio. En los osteoblastos, la red de actina forma fibras de estrés dispuestas longitudinalmente; mientras que en los odontoblastos, éstas se encuentran desorganizadas y distribuidas al azar en el citoplasma. Por otro lado, en los odontoblastos crecidos sobre cubreobjetos la actina se encuentra polimerizada en las zonas de contacto intercelular, y formando lamelipodios y filopodios. En los odontoblastos diferenciados la red de actina se dispone principalmente entre los contactos intercelulares. En conclusión la disposición de la red de actina en el citoesqueleto fue diferente en osteoblastos y odontoblastos en cultivo.

Palabras clave: odontoblastos; osteoblastos; actina.

### EL FACTOR DE CRECIMIENTO FIBROBLÁSTICO BÁSICO (FGF2) Y SUS RECEPTORES FGFR1 Y FGFR2 IMPLICADOS EN EL DESARROLLO DE LA PLACENTA PORCINA

Fiorimanti MR<sup>1,2</sup>; Sanchis EG<sup>1,2</sup>; Cristofolini AL<sup>1</sup>; Díaz T<sup>1,2</sup>; González SL<sup>1</sup>; Merkis CI<sup>1</sup>

1- Área de Microscopía Electrónica, Dpto. de Patología Animal, Facultad de Agronomía y Veterinaria, UNRC. Río Cuarto, Córdoba, Argentina.

2- CONICET.

e-mail: [mfiorimanti@ayv.unrc.edu.ar](mailto:mfiorimanti@ayv.unrc.edu.ar)

En el cerdo el crecimiento y la supervivencia fetal durante la gestación dependen exclusivamente de la placenta. La formación y desarrollo del lecho vascular placentario requiere de dos procesos, la vasculogénesis y la angiogénesis. El factor de crecimiento de fibroblastos básico (FGF2) es un factor angiogénico que resulta de iniciaciones alternativas de traducción, cuatro nucleares y una isoforma citoplasmática. Esta última, es secretada al medio extracelular para actuar de manera paracrina o autocrina por activación de los receptores de superficie celular de tirosina quinaasa, FGFR1 y FGFR2. El objetivo de este trabajo fue determinar la expresión de FGF2 y sus receptores FGFR1 y FGFR2 a través de inmunohistoquímica en la placenta de cerdas mestizas en distintos periodos de gestación, temprano ( $\pm 30$  días), medio ( $\pm 60$  días) y tardío ( $\pm 114$  días) provenientes de frigoríficos de la zona de Río Cuarto, Argentina. Los datos fueron expresados a través de *High Score*. Los resultados de este estudio muestran que el FGF2 presentó niveles de expresión significativamente elevados al principio y al final de la gestación. Los receptores FGFR1 y FGFR2 aumentaron significativamente en la mitad de la gestación, esto sugiere que otros ligandos de la familia FGFs pueden unirse a los mismos. La activación FGFR1 desencadena la proliferación, migración y morfogénesis tubular, mientras que FGFR2 media la motilidad celular. El aumento de FGF2 puede atribuirse a un dinámico desarrollo angiogénico en la preñez temprana y a satisfacer las demandas exponenciales que surgen al final de la gestación por el crecimiento del feto.

Palabras clave: placenta, angiogénesis, FGF2.

### OBSERVACIONES SOBRE EL DESARROLLO DEL OVARIO EN FETOS DE 135 DÍAS POSCOITO EN EL COIPO (*Myocastor coypus bonariensis*)

Felipe AE<sup>1</sup>; Fumuso E<sup>3,4</sup>; Lombardo D<sup>2</sup>

1- Área de Ciencias Morfológicas, Facultad de Ciencias Veterinarias. UNCPBA. 2- Área de Histología y Embriología, Facultad de Ciencias Veterinarias. UBA. 3- Fisiopatología de la Reproducción. 4- CIVETAN. Tandil, Buenos Aires, Argentina.

e-mail: [afelipe@vet.unicen.edu.ar](mailto:afelipe@vet.unicen.edu.ar)

Los roedores histricomorfos presentan un patrón de desarrollo ovárico que difiere del de los miomorfos. El objetivo de este trabajo fue caracterizar la anatomía y la histología de los ovarios fetales de 3 coipos al término de la gestación (135 días poscoito). Los órganos se fijaron en formol tamponado, se procesaron e incluyeron en parafina, cortándose cada 5 µm y se colorearon con hematoxilina-eosina y PAS-hematoxilina. Los ovarios fueron estructuras alargadas y ovoides. Su diámetro céfalo-caudal fue de  $4.973,42 \pm 39,15$  µm, el diámetro dorso-ventral fue de  $1.544,67 \pm 117,49$  µm y el diámetro látero-medial de  $721,38 \pm 89,41$  µm. Su volumen medio fue de  $26,89 \pm 5,05$  mm<sup>3</sup>. Se distinguieron las regiones cortical, medular y del hilio. A nivel cortical el estroma presentó abundancia de células fusiformes alargadas y ovoidales dispuestas de manera irregular, nidos de ovocitos, folículos desde los estadios de primordiales hasta secundarios con vacuolas y acúmulos foliculares. La totalidad de los folículos secundarios con 3 o más capas y con vacuolas pequeñas, se localizaron formando parte de los acúmulos, en tanto que los estadios previos se observaron también dispersos en el estroma cortical. Todos los folículos secundarios que mostraron una única cavidad de tipo antral fueron atrésicos. En el límite de la zona medular con el hilio y en la región del polo céfalico del ovario se presentaron túbulos y glomérulos mesonéfricos remanentes. La morfología del ovario fetal del coipo al finalizar la gestación resulta similar a la del adulto.

Palabras clave: ovario; fetos; coipo.

### LOCALIZACIÓN TEMPORO-ESPACIAL DEL ANTÍGENO NUCLEAR DE PROLIFERACIÓN CELULAR EN PLACENTAS DE CABRAS

Díaz T<sup>1,3</sup>; Merkis CI<sup>2</sup>; Cristofolini AL<sup>2</sup>; Sanchis EG<sup>2,3</sup>; Fiorimanti MR<sup>2,3</sup>; Cots DS<sup>1,3</sup>; Bozzo A<sup>1</sup>; Romanini MC<sup>1</sup>; Rolando A<sup>1</sup>

1- Laboratorio de Embriología, Dpto. de Anatomía Animal. 2- Área de Microscopía Electrónica, Dpto. Patología Animal, Fac. Agron. y Vet., Universidad Nacional de Río Cuarto. 3- CONICET. Río Cuarto, Córdoba, Argentina.

e-mail: [tdiazvet@gmail.com](mailto:tdiazvet@gmail.com)

La proliferación celular juega un rol fundamental en el crecimiento y regeneración de los tejidos. Durante el desarrollo placentario este proceso es muy activo, por lo tanto un adecuado equilibrio y control es fundamental para éxito de la preñez. El objetivo del presente trabajo fue el estudio de la proliferación celular en placentas de cabras a los 50 y 100 días de gestación, mediante la inmunomarcación del antígeno nuclear de proliferación celular (PCNA). Se procesaron 10 placentas provenientes de gestaciones de 50 (n=5) y 100 (n=5) días, se fijaron en formol al 10% y se procesaron de acuerdo a la técnica histológica convencional. Parte de los cortes se colorearon con hematoxilina-eosina para el análisis de la estructura por microscopía óptica y el resto de los cortes se inmunomarcó con PCNA. Se observó el epitelio materno compuesto principalmente por células sincitiales y algunas mononucleadas ubicadas sobre un tejido conectivo denso, formando tabiques entrelazados con las vellosidades fetales. En el epitelio trofoblástico se visualizó células mononucleadas intercaladas con binucleadas (CBN) asentando sobre un tejido conectivo laxo con abundantes vasos de pequeño calibre. La inmunomarcación con PCNA reveló un mayor índice de proliferación celular para el epitelio trofoblástico comparado con el epitelio materno ( $p < 0.05$ ) para cada edad gestacional, no encontrando diferencias estadísticamente significativas entre los tiempos gestacionales. Esto indicaría que el crecimiento del epitelio materno obedece al aporte de CBN que migran del epitelio fetal, más que a la propia actividad proliferativa del tejido.

Palabras clave: cabra, placenta, PCNA.

## LA PERCEPCIÓN SOBRE LA EVALUACIÓN DE LOS ESTUDIANTES DE HISTOLOGÍA, EMBRIOLOGÍA Y TERATOLOGÍA

Herrera M; Teruel M; Felipe A

Departamento de Ciencias Biológicas. Facultad de Ciencias Veterinarias. UNCPBA. Tandil, Buenos Aires, Argentina.

e-mail: [mherrera@vet.unicen.edu.ar](mailto:mherrera@vet.unicen.edu.ar)

El objetivo de este trabajo fue caracterizar la percepción que tienen los estudiantes sobre las evaluaciones en el curso de Histología, Embriología y Teratología de Medicina Veterinaria. Para ello, se consideraron las evaluaciones de trabajos prácticos (TP), parcial (P) y final (F). Los TP fueron evaluados con tres preguntas conceptuales a desarrollar y el P y el F con un instrumento de base estructurada, respuestas de base semiestructurada e ítems abiertos. Para conocer las percepciones se aplicó un cuestionario cerrado con escala tipo *Likert* a una muestra aleatoria de 96 estudiantes que aprobaron el Curso en los años 2013 y 2014. En el cuestionario se incluyeron afirmaciones sobre la claridad de las consignas, nivel de exigencia, grado de dificultad, utilidad y otros aspectos de los instrumentos de evaluación del curso. La totalidad de los alumnos encuestados estuvo de acuerdo con que la evaluación de los TP favorece su aprendizaje. Con respecto al P, el 88,5 % afirmó que no resultó difícil aprobarlo con el formato utilizado y sólo el 2,1 % opinó que las consignas no fueron claras. El 20,8 % consideró que los temas evaluados presentaron mayor complejidad conceptual que la considerada en las clases teóricas y seminarios para el caso del P mientras que un 30,2 % coincidió con esta afirmación cuando se trató de la instancia F. Los resultados indicaron una percepción positiva de los estudiantes sobre la evaluación de los TP y permitieron profundizar o reorientar acciones de evaluación en parciales y finales.

Palabras clave: evaluación; enseñanza; aprendizaje.

## EL APRENDIZAJE BASADO EN PROBLEMAS EN LA ENSEÑANZA DE LA HISTOLOGÍA

Gonzalez Adamo A; Di Matteo AM; Lombardo DM; Soñez MC

Cátedra de Histología y Embriología, Facultad de Ciencias Veterinarias, UBA. Ciudad Autónoma de Buenos Aires, Argentina.

e-mail: [agonzaleza@fvvet.uba.ar](mailto:agonzaleza@fvvet.uba.ar)

El aprendizaje basado en problemas (ABP) es la estrategia didáctica que coloca al estudiante frente a una situación problemática real, apropiada para lograr la integración teórico-práctica, promoviendo el estudio independiente y el análisis de bibliografía. Los objetivos fueron: desarrollar las capacidades de los tutores en la implementación del ABP; evaluar la aplicación de conocimientos y habilidades de los alumnos para resolver problemas relativos a la disciplina. Se aplicó el ABP como parte de una clase de integración especial, trabajándose con grupos de alumnos a cargo de docentes tutores. Se suministraron situaciones problemáticas previamente a la clase, antes del examen parcial. Cada grupo participó en la resolución áulica, exponiéndose las soluciones arribadas, planteando y aclarando interrogantes surgidos. Se finalizó con la puesta en común, los alumnos y tutores completaron encuestas. Los datos se volcaron en planilla *Excel*, calculándose porcentajes de respuestas. Los alumnos consideraron al ABP muy útil (36 %) o útil (64 %); 75 % acuerda su participación en este tipo de clases; 68 % se mostró desinhibido para exponer; 100 % consideró muy adecuada la guía del tutor. El 60 % de los tutores no recibieron formación previa sobre el ABP, 50 % participó en la elaboración de problemas; 100 % de los alumnos consultó bibliografía; 60 % lograron resolver el problema; 70 % recomendaría clases de integración; para el 90 % fue adecuado el tiempo y número de alumnos. Se concluye que esta primera experiencia de aplicación del ABP tuvo amplia aceptación por alumnos y docentes, interpretando que es buena estrategia para lograr la integración teórico-práctica de la Histología.

Palabras clave: enseñanza, Histología, ABP.

## ESTUDIO SOBRE EL CONOCIMIENTO DE LAS INFECCIONES DE TRANSMISIÓN SEXUAL PARA DISEÑAR ESTRATEGIAS EDUCATIVAS

Mercado ML; Rom MG

Patología y Clínica Estomatológica, Facultad de Odontología. UNLP. La Plata, Buenos Aires, Argentina.

e-mail: [margaritalilianamercado@hotmail.com](mailto:margaritalilianamercado@hotmail.com)

Las infecciones de transmisión sexual (ITS) son causadas por virus, bacterias, hongos y protozoos, cuya vía de transmisión preferencial es la sexual. Los jóvenes son especialmente vulnerables, porque no están suficientemente informados. Con el propósito de identificar el nivel de conocimientos sobre las ITS, se tuvo en cuenta una muestra de 255 alumnos (n=255) de la Escuela Técnica N° 5 Gral. Salvio de La Plata. El 62 % de los encuestados eran hombres y el 38 % mujeres. Con edades entre 11 a 20 años. Como método de recolección de datos se elaboró un cuestionario diagnóstico, incluyendo las siguientes variables: si tenían conocimiento sobre las ITS, fuentes de conocimiento, quienes están en riesgo de contagiarse, vías de contagio y medidas de prevención. Del diagnóstico efectuado para conocer las necesidades de aprendizaje y diseñar estrategias, se obtuvieron los siguientes resultados: se evidenció que el 87 % refiere conocer sobre las ITS. Respecto a las fuentes de conocimientos, el 51 % señala que concurriría al médico. El 64 % considera que todos los que tengan comportamiento sexual de riesgo pueden contagiarse. El 76 % reconoce a las relaciones sexuales como la principal vía de contagio. Como medidas de prevención el 77 % señaló a los preservativos. Concluimos que este diagnóstico, permite inferir la necesidad de implementar estrategias en el área de educación que contribuyan a divulgar conocimientos sobre la importancia de cambiar actitudes para prevenir las ITS en los adolescentes y mitigar los efectos de las lesiones orales que provocan.

Palabras clave: ITS, adolescentes, educación.

## ESTUDIO RETROSPECTIVO DEL RENDIMIENTO ACADÉMICO DE LOS ALUMNOS DE ODONTOLOGÍA UNLP

Iriquin SM; Rom MG; Mercado ML

Facultad de Odontología. UNLP. La Plata, Buenos Aires, Argentina.

e-mail: [monicagrom@yahoo.com.ar](mailto:monicagrom@yahoo.com.ar)

El rendimiento académico es una de las principales variables en educación y ha sido objeto de numerosos estudios. Con el objetivo general de analizar el rendimiento académico de los estudiantes de Odontología considerando que esta carrera tiene una duración teórica de 5 años, se evaluará la cohorte 2006 con 7 años de permanencia y graduados entre marzo y abril del año 2013. Sobre una población de 120 estudiantes se analizaron un n=73. Fueron evaluadas las siguientes variables: año de la carrera, promedio académico, materias desaprobadas y puntaje. Se procedió al análisis estadístico de los datos obtenidos. Los resultados arrojaron que el promedio académico fue: en 1er. año de 6,25 % y con 68 % de materias desaprobadas, en 2do. año de 5,99 % con 115 % de materias desaprobadas, en 3er. año de 6,52 % con 66,6 % de materias desaprobadas, en 4to. año de 6,34 % con 102,7 % de materias desaprobadas y en 5to año de 7,33 % con el 5,55 % de materias desaprobadas. El rango de puntaje de los aprobados osciló entre 4 al 10 con una media de 7. Concluimos que en 2do. año tuvieron el promedio académico más bajo y el mayor porcentaje de materias desaprobadas ocasionando la dilatación de la carrera, observándose en 5to. año un marcado ascenso del promedio y escasos desaprobados. Este estudio permitió ponderar el resultado de las evaluaciones de los alumnos de esta cohorte promoviendo la elaboración de estrategias de enseñanza-aprendizaje con la finalidad de optimizar el rendimiento y aproximar el tiempo de duración real y teórico de la carrera.

Palabras clave: rendimiento académico, alumnos, odontología.

## FUNDAMENTOS DE MICROSCOPIA ÓPTICA EN EL INGRESO A LA CARRERA DE MEDICINA VETERINARIA. FAV-UNRC

Fiorimanti MR<sup>1,2</sup>; Cristofolini AL<sup>1</sup>; Sanchis EG<sup>1,2</sup>; Díaz T<sup>1,2</sup>; González SL<sup>1</sup>; Merkis CI<sup>1</sup>

1- Área de Microscopía Electrónica, Dpto. de Patología Animal, Facultad de Agronomía y Veterinaria, UNRC. Río Cuarto, Córdoba, Argentina.  
2- CONICET.

e-mail: [mfiorimanti@ayv.unrc.edu.ar](mailto:mfiorimanti@ayv.unrc.edu.ar)

En el marco del ingreso 2015 a la carrera de Medicina Veterinaria de la Facultad de Agronomía y Veterinaria de la Universidad Nacional de Río Cuarto, se realizaron los Encuentros de Integración Universitaria (EIU) para los aspirantes. Dentro del módulo Introducción a las Ciencias Morfológicas se dictó una clase teórico-práctica denominada "Fundamentos de Microscopía Óptica. Utilización y manejo del instrumental óptico" al inicio de dicho módulo, a cargo del Área de Microscopía Electrónica (AME). Se propuso como objetivo de esta actividad que el alumno reconozca cada una de las partes del microscopio óptico y adquiera destreza en el manejo y mantenimiento básico del mismo, así como también la verificación de unidades de medida. Esta actividad tuvo una duración de 2 horas, luego se realizaron encuestas de opinión anónimas acerca de conocimientos previos sobre el instrumental óptico y utilización del mismo en el futuro de la carrera, conceptos o conocimientos nuevos a incorporar y la participación del docente responsable con el fin de evaluar el grado de satisfacción del alumno con la innovación aplicada. La actividad resultó sumamente provechosa para alumnos que utilizaban por primera vez un microscopio óptico y mostraron gran interés en los objetivos planteados. En aquellos alumnos con conocimientos previos, el curso les sirvió para reforzar y corregir prácticas de utilización y cuidados que no eran adecuadas. Esta innovación pedagógica permitió una asimilación del conocimiento básico acerca del microscopio óptico, su uso y correcta manipulación redundando en la formación de Médicos Veterinarios consolidados como excelsos profesionales.

Palabras clave: ciencias morfológicas, microscopio óptico, veterinaria.

## CLASES INVERTIDAS COMO ESTRATEGIA DOCENTE COMPLEMENTARIA PARA MEJORAR EL APROVECHAMIENTO DEL TIEMPO PRESENCIAL EN LOS CURSOS DE HISTOLOGÍA

Germano PE; Soñez MC

Cátedra de Histología y Embriología, Facultad de Ciencias Veterinarias. UBA. Ciudad Autónoma de Buenos Aires, Argentina.

e-mail: [pgermano@fvvet.uba.ar](mailto:pgermano@fvvet.uba.ar)

La "clase invertida", estrategia didáctica de enseñanza semipresencial, propone el aprendizaje de los contenidos básicos a través de videos tutoriales, dejando para la clase presencial el desarrollo de actividades de aplicación de conocimientos. Las herramientas para su implementación son tecnologías de la información y de la comunicación (TICs). Aplicar esta estrategia surge de la necesidad de complementar el tiempo de estudio en asignaturas con contenidos programáticos extensos en relación al tiempo real de cursada presencial. El objetivo del trabajo es: generar una propuesta de educación virtual para la implementación de clases invertidas como complemento de las clases de Histología. Para materializarlo necesitamos: a) asegurar las competencias de los alumnos para el manejo de la tecnología virtual adecuada (Glogster), b) proponer la utilización de clases invertidas, c) analizar el grado de aceptación de la metodología por los alumnos y d) vincular la educación presencial con la educación a distancia como un modelo alternativo para la enseñanza de la histología. Los recursos son: plataforma de aprendizaje *on line* de acceso gratuito, "Glogster" acceso a internet y PC para los alumnos y cañón, PC y pizarrón para la clase presencial. Se realizarán encuentros con formato de laboratorio didáctico en Servicio Informático de Centro Multimedia; clases presenciales teórico-prácticas con realización de ejercicios, discusiones grupales, resolución de problemas y observación de preparados histológicos al microscopio óptico y entrevistas semi-estructuradas. La evaluación se realizará a través de pruebas parciales de base semiestructurada comparando los niveles de rendimiento de los alumnos que cursaron Histología con esta y otras estrategias didácticas.

Palabras clave: clases invertidas, educación virtual, Histología.

## ESTRATEGIAS DIDÁCTICAS PARA MEJORAR LA CALIDAD DE LA ENSEÑANZA Y EL APRENDIZAJE DE LOS ESTUDIANTES DEL CURSO DE HISTOLOGÍA, EMBRIOLOGÍA Y TERATOLOGÍA

Felipe A; Teruel M; Herrera M

Departamento de Ciencias Biológicas. Facultad de Ciencias Veterinarias. UNCPBA. Tandil, Buenos Aires, Argentina.

e-mail: [mherrera@vet.unicen.edu.ar](mailto:mherrera@vet.unicen.edu.ar)

Los cursos iniciales de las carreras universitarias deben trabajar conocimientos disciplinares unidos a estrategias que orienten a los estudiantes para disminuir el fracaso académico. El objetivo de este trabajo es presentar las estrategias didácticas implementadas en el período 2010-2014 para mejorar la calidad de la enseñanza y el aprendizaje en el Curso de Histología, Embriología y Teratología (FCV-UNICEN) y la valoración de las mismas considerando como indicador de impacto el porcentaje de alumnos que aprobaron la cursada y los resultados de una encuesta sobre la percepción de los estudiantes sobre dichos cambios. Se compararon los resultados con los de las cohortes 2006-2009 utilizando prueba de Chi<sup>2</sup>. Se encuestó una muestra de 182 estudiantes. Se implementaron estrategias de enseñanza preinstruccionales (objetivos y organizadores previos), coinstruccionales (detección de la información principal, conceptualización de contenidos, análisis de interrelaciones entre contenidos, representaciones icónicas y analógicas y descriptores) y posinstruccionales (preguntas de integración, resúmenes y mapas conceptuales). Los trabajos prácticos y seminarios se implementaron con premisas del aprendizaje colaborativo para establecer relaciones de interdependencia positiva entre los estudiantes. Los docentes desarrollaron una comunicación multimodal. El porcentaje de aprobación de cursada en el período 2010-2014 fue de 91,4 %, significativamente superior al porcentaje del período 2006-2009 (82,4 %) ( $P < 0,05$ ). El 96,1 % de los estudiantes estuvo de acuerdo con que la enseñanza fue estimulante, que lo ayudó a desarrollar sus habilidades (94,5 %), que se promovió la participación en clases (97,8%) y el aprendizaje autónomo (91,7 %). Los resultados indican una alta percepción positiva hacia las estrategias de enseñanza implementadas.

Palabras clave: estrategias, enseñanza, aprendizaje, Histología, Embriología.

## INTEGRACIÓN ANÁATOMO-FISIOLÓGICA DE LOS CONTENIDOS DEL APARATO REPRODUCTOR HEMBRA POR MEDIO DE REDES CONCEPTUALES

Galán A<sup>1</sup>; Moine R<sup>1</sup>; Fioretti C<sup>1</sup>; Gigena M<sup>1</sup>; Mouguelar H<sup>1</sup>; Varela M<sup>1</sup>; González Sanchez S<sup>1</sup>; Poloni L<sup>2</sup>; Binotti S<sup>2</sup>; Rodríguez N<sup>2</sup>; Natali J<sup>1</sup>

1- Anatomía Animal, Dpto. de Anatomía Animal, Facultad de Agronomía y Veterinaria. UNRC. 2- Fisiología Animal, Dpto. Biología Molecular, Facultad de Ciencias Exactas, Físico-Químicas y Naturales. UNRC. Río Cuarto, Córdoba, Argentina.

e-mail: [mgalan@ayv.unrc.edu.ar](mailto:mgalan@ayv.unrc.edu.ar)

El modelo de organización interdisciplinar constituye una alternativa superadora al problema de la fragmentación del conocimiento existente en las ciencias en general. Sin embargo, es necesario realizar cambios en diferentes momentos del proceso enseñanza y aprendizaje. Una de las dificultades observadas en los estudiantes es la falta de conexiones entre los conceptos de Anatomía y Fisiología, por este motivo, se propone el desarrollo de redes conceptuales que permitan aumentar la integración del conocimiento. Las redes conceptuales surgieron como una forma de instrumentalizar la teoría de aprendizaje significativo que resulta cuando nuevas informaciones son ancladas con conceptos o proposiciones relevantes presentes en la estructura cognitiva del alumno. Por lo expuesto anteriormente, se propone la incorporación de redes conceptuales como estrategia para favorecer el aprendizaje integrado del aparato reproductor hembra en Anatomía y Fisiología Animal. En esta experiencia se establecieron pautas para la elaboración de redes conceptuales y se realizó una red de manera conjunta alumnos y equipo docente. Además, los estudiantes elaboraron en forma grupal redes conceptuales anátomo - fisiológicas del aparato reproductor hembra, que fueron coordinadas por docentes de ambas asignaturas. En el próximo parcial, los alumnos tendrán una red y se realizará la evaluación final del nivel de integración alcanzado. La importancia del desarrollo de las redes conceptuales fue evaluado por una encuesta donde la mayoría de los estudiantes manifestó que logró relacionar conceptos anátomo - fisiológicos y admitió la utilidad de esta estrategia para sus aprendizajes.

Palabras clave: redes conceptuales, integración, aprendizaje.

## VISUALIZACIÓN DE LOS CONTENIDOS MORFOLÓGICOS MEDIANTE EL ANÁLISIS PARAMETRIZADO DE LA PRUEBA DE SELECCIÓN DE INGRESO A RESIDENCIAS ODONTOLÓGICAS DE LA PROVINCIA DE BUENOS AIRES

Llompart G<sup>1,3</sup>; Merlo L<sup>2,3</sup>; Torres Moure L<sup>4</sup>; Durso G<sup>1</sup>

1- Cátedra de Histología y Embriología. 2- Cátedra de Prótesis. Facultad de Odontología. UNLP. 3- Dirección de Capacitación de Profesionales de la Salud. Subsecretaría de Planificación de la Salud. Ministerio de Salud de la Provincia de Buenos Aires. 4- Biblioteca Central, SCBA. La Plata, Buenos Aires, Argentina.

e-mail: [gabriella.llompart@yahoo.com.ar](mailto:gabriella.llompart@yahoo.com.ar)

Para pruebas de alta trascendencia, como la de selección de postulantes para el ingreso a Residencias Odontológicas de la Provincia de Buenos Aires, los resultados deben ser razonablemente reproducibles, confiables, exactos y válidos. La importancia de los aspectos psicométricos en una evaluación está dada por los propósitos de la prueba y el tipo de decisiones que se tomarán basadas en sus resultados. La parametrización se utiliza para la construcción de indagaciones empíricas y teóricas, a partir de descomponer el objeto de estudio para diagnóstico, caracterización, validación, comprobación y constatación de datos, estableciendo indicadores observables. El análisis de las preguntas del examen, puso en evidencia la articulación entre los saberes teóricos básicos de las ciencias morfológicas con los de la clínica. Con la intención de visualizar la forma en que estos contenidos se manifiestan en dicha evaluación, se realizó la parametrización de la prueba administrada. Se analizaron 85 preguntas disciplinares, se consideraron como parámetros las troncales y accesorias y a su vez, de alta y baja complejidad. Se categorizaron como de prevención y promoción, diagnóstico, tratamiento, criterios clínicos, epidemiología y contenidos teóricos básicos. Los contenidos se distribuyeron en 76 preguntas troncales y 24 accesorias; de bajo nivel de complejidad 62 y 38 de alta complejidad. De tratamiento 30, 24 de diagnóstico, 15 de promoción y prevención, 3 de epidemiología y 15 de contenidos teóricos básicos. La parametrización permitió observar la presencia de contenidos teóricos básicos en forma directa y la necesidad de establecer nuevas categorías para recuperar los inferidos o indirectos en las categorías clínicas.

Palabras clave: prueba de selección, contenidos morfológicos, parametrización.

## ANÁLISIS DE UNA ENCUESTA DE SATISFACCIÓN REALIZADA A ALUMNOS DEL PRIMER CURSO ELECTIVO DE MODALIDAD SEMIPRESENCIAL EN LA FCV-UNLP

Jurado S; Peralta R; Faisal F; Queirel T

Facultad de Ciencias Veterinarias. UNLP. La Plata, Buenos Aires, Argentina.

e-mail: [sjurado@fcv.unlp.edu.ar](mailto:sjurado@fcv.unlp.edu.ar)

En la FCV se está dictando el primer curso electivo de la carrera con modalidad semipresencial. El curso, denominado "La microscopía electrónica aplicada a la investigación y al diagnóstico", está alojado en la plataforma Moodle. A fin de conocer el grado de adecuación de los alumnos al curso y detectar problemas, se diseñó una encuesta de satisfacción para ser respondida por los participantes. Como resultado de la experiencia, al 83,3 % de los alumnos le resultó sencillo/amigable el entorno virtual y el 66,7 % opinó que la edición gráfica de los módulos abordados acompañó el contenido de los mismos. El 70,9 % pudo resolver sin inconvenientes las actividades *on line*, aunque un 29,1 % consideró que necesita manejar mejor la herramienta tecnológica. El 100 % de los participantes opinó que la comunicación entre compañeros y con los docentes fue fluida. Además, el 41,7 % consideró que la información proporcionada en el primer encuentro presencial sobre la modalidad y metodología de trabajo del curso fue útil, el 33,3 % la consideró suficiente y al 25 % restante le resultó motivadora. El nivel de satisfacción mostrado por los alumnos se manifestó en todas las dimensiones evaluadas. Estos resultados preliminares obtenidos al haberse completado el 50 % de los contenidos del curso, nos alientan a seguir en el camino del uso de las Tecnologías de la Información y la Comunicación para la enseñanza de la microscopía electrónica, mejorando las debilidades que la modalidad posee, a partir de las opiniones de los alumnos.

Palabras clave: encuesta de satisfacción, plataforma Moodle, entorno de aprendizaje virtual.



## TRANSFORMACIÓN DE LA IMAGEN DE LA CIENCIA EN ESTUDIANTES UNIVERSITARIOS

Basal RL; Ramírez S

Facultad de Odontología. UNLP. La Plata, Buenos Aires, Argentina.

e-mail: [roxanabasal@gmail.com](mailto:roxanabasal@gmail.com)

Los estudiantes universitarios de áreas de salud basan su formación en contenidos éticos, culturales, sociales y científicos, capaces de generar cambios acerca del mundo que los rodea. La ciencia es un emergente de la cultura humana en su esfuerzo por entender al mundo y, como tal su imagen queda expuesta a transformaciones que hacen a su construcción y deconstrucción continuas. El propósito de este trabajo fue comparar la imagen de la ciencia que poseen los alumnos ingresantes en la carrera con aquellos que están próximos al egreso. La muestra estuvo representada por 100 estudiantes de primero y 100 de quinto año de la Facultad de Odontología de la Universidad Nacional de La Plata. Se tuvieron en cuenta los siguientes criterios: de inclusión: a) estudiantes que cursen únicamente asignaturas de primer año; b) alumnos que estén en condiciones de cursar el 80 % de las asignaturas de quinto año. Se utilizó como instrumento una entrevista destinada a indagar los conocimientos acerca de la temática. Del estudio exploratorio cualitativo se obtuvieron resultados que permitieron validar que la imagen de la ciencia se ve condicionada por aspectos socioculturales. La comparación de los discursos de los alumnos ingresantes y los próximos a egresar muestran cambios altamente significativos.

Palabras clave: estudiantes, imagen de la ciencia, cambios culturales.

## LAS CLASES TEÓRICAS EN LA ENSEÑANZA DE LA HISTOLOGÍA Y EMBRIOLOGÍA BUCODENTAL: VALORACIÓN Y RENDIMIENTO

Tanevitch A; Abal A; Pérez P; Felipe P; Belloni F; Dorati P; Durso G

Facultad de Odontología. UNLP. La Plata, Buenos Aires, Argentina.

e-mail: [atanevitch@yahoo.com.ar](mailto:atanevitch@yahoo.com.ar)

La clase teórica se define como una "modalidad organizativa de la enseñanza cuya estrategia didáctica es la exposición verbal por parte del profesor de los contenidos sobre la materia objeto de estudio". Se caracteriza por su unidireccionalidad, a la vez que facilita el abordaje de mucha información (teoría) a un gran número de alumnos. Si bien esta metodología se asocia a la enseñanza tradicional donde el conocimiento está centrado en el profesor y los alumnos deben escuchar y repetir, puede ser utilizada con diversos fines didácticos tales como exponer los contenidos básicos relacionados con el tema de estudio, explicar la relación entre contenidos para facilitar su comprensión y aplicación, efectuar demostraciones (de casos, resolución de problemas), ilustrar la aplicación práctica de los contenidos. El objetivo del trabajo fue relacionar la valoración que los estudiantes hicieron sobre las clases teóricas dictadas en la Asignatura Histología y Embriología Bucodental con el rendimiento académico. Se utilizó la técnica de diferencial semántico mediante escalas de calificación gráfica aplicadas a 220 cursantes de la materia. El 60 % de los estudiantes estuvo de acuerdo con que se dicten teóricos, el 67 % los consideró importantes para aprobar exámenes y facilitadores de la lectura de los libros; el 60 % (aproximadamente) consideró que ayudan a la interpretación de imágenes y la organización del estudio. De 161 estudiantes evaluados 38,5 % aprobaron y 61,5 % desaprobaron. Concluimos que la clase teórica constituye un recurso didáctico que facilita la comunicación de conceptos pero debe complementarse con otras modalidades de enseñanza para mejorar el rendimiento.

Palabras clave: clases teóricas, didáctica, odontología.

## EL USO DE MICROGRAFÍAS EN LIBROS DE TEXTO DE LA CARRERA DE ODONTOLOGÍA Y SU APLICACIÓN EN UNA EXPERIENCIA PARA EL APRENDIZAJE SIGNIFICATIVO DE CONTENIDOS

Tanevitch A; Abal A; Pérez P; Felipe P; Licata L; Torres ML; Llompart J; Llompart G; Morandi G; Durso G  
Facultad de Odontología. UNLP. La Plata, Buenos Aires, Argentina.  
e-mail: [atanevitch@yahoo.com.ar](mailto:atanevitch@yahoo.com.ar)

Los objetivos del trabajo fueron analizar la forma de presentación de las micrografías utilizadas en libros de texto del curso de Histología y Embriología (básico) y de Endodoncia (clínico) de la Carrera de Odontología y promover un aprendizaje significativo integrando contenidos básicos - clínicos mediante una experiencia de aprendizaje en la Asignatura de Histología y Embriología. Se consideraron imágenes de microscopía óptica y electrónica evaluando la calidad, el color, la técnica histológica, los aumentos, la escala (presente o no en la microfotografía) y los epígrafes aclarativos. Para la experiencia de aprendizaje se propusieron actividades donde los estudiantes debieron utilizar recursos bibliográficos de especialidades clínicas que incluyeran micrografías de un tema seleccionado, para reconocer las estructuras tisulares y el enfoque clínico del contenido histológico. En las micrografías presentadas en libros de Histología Bucodental se citaba la técnica utilizada y el tipo de microscopio electrónico; algunas fotomicrografías ópticas mencionaban los aumentos, mientras que algunas electrónicas incluían escala. Los libros de Endodoncia, en general, no mencionaban el tipo de microscopio, ni los aumentos, ni la escala y solamente algunos epígrafes contenían un texto aclaratorio de la micrografía. En la experiencia didáctica, los estudiantes valoraron la necesidad del saber básico para la aplicación clínica. Concluimos que resulta necesario el conocimiento básico para la interpretación de las microfotografías incluidas en textos de especialidades clínicas. Esta estrategia de enseñanza permitió al estudiante conocer la utilidad del saber histológico bucodental en un contexto inter-relacionado, considerando la forma en que serán recuperados esos contenidos en los cursos superiores.

Palabras clave: micrografías, enseñanza, aprendizaje.

## RECONOCIMIENTO POR PARTE DE LOS ALUMNOS DE LOS TÉRMINOS UTILIZADOS EN EL PROCESO DE ENSEÑANZA - APRENDIZAJE DE LA ANATOMÍA VETERINARIA

Pingitore C<sup>1</sup>; Villacorta A<sup>1</sup>; Castro ANC<sup>2</sup>; Domínguez MT<sup>2</sup>; Islas SL<sup>3</sup>; Carrica Illia M<sup>2</sup>; Lendez P<sup>2</sup>; Ghezzi MD<sup>2</sup>  
1- Área de Asistencia Pedagógica. 2- Laboratorio de Anatomía. 3- Personal técnico de apoyo a la investigación, Comisión de Investigaciones Científicas de la Provincia de Buenos Aires. Facultad de Ciencias Veterinarias. UNCPBA. Tandil, Buenos Aires, Argentina.  
e-mail: [mclaudia@vet.unicen.edu.ar](mailto:mclaudia@vet.unicen.edu.ar)

Es evidente que el lenguaje utilizado por los alumnos que ingresan a estudiar a la Facultad de Ciencias Veterinarias carece de la comprensión de muchos términos utilizados en forma cotidiana y habitual en las Guías de trabajos Prácticos, en los exámenes tanto orales como escritos. Esto se puede observar mediante las preguntas que necesariamente los alumnos realizan para poder comprender las consignas utilizadas durante las actividades prácticas. Atendiendo a dicha dificultad, presentada por los alumnos de la FCV en el área de Anatomía I, el equipo del Área de Aprendizajes comienza a analizar las posibles causas, recolectando datos de los resultados de parciales, comentarios de los alumnos y profesores. Con todos estos insumos se resuelve reflexionar con los alumnos la importancia del trabajo en grupo, metodología que utiliza el área de Anatomía en los Trabajos Prácticos. La actividad consistió en desarrollar los conceptos de colaboración y cooperación, claves para la organización, diferentes estilos de trabajo, funciones de los integrantes y problemas del trabajo en grupo. Atendiendo a las dificultades que se presentan al momento de interpretar las consignas, se trabajó sobre las operaciones de pensamiento, sosteniendo que en nuestro proceso de aprendizaje, necesitamos el dominio de un saber hacer con el pensamiento, el saber cómo lo utilizamos y para qué. Los resultados fueron que los alumnos pudieron expresar sus interrogantes y dificultades que se les presentan en cuanto a la modalidad de trabajo, las cuales van a ser tenidas en cuenta para las próximas clases dictadas por Anatomía I.

Palabras clave: anatomía veterinaria, enseñanza-aprendizaje, transferencia.

## ESTUDIO COMPARATIVO DE LAS CARACTERÍSTICAS MORFOLÓGICAS E HISTOQUÍMICAS DEL COLON ASCENDENTE Y DESCENDENTE DE LA VIZCACHA DE LLANURA, *Lagostomus maximus*

Tano de la Hoz MF<sup>1,2</sup>; Flamini MA<sup>3</sup>; Díaz AO<sup>2</sup>

1- CONICET. 2- Instituto de Investigaciones Marinas y Costeras (IIMyC), Dto de Biología, Facultad de Ciencias Exactas y Naturales. CONICET-UNMDP. Mar del Plata, Buenos Aires, Argentina. 3- Laboratorio de Histología y Embriología Descriptiva, Experimental y Comparada. Facultad de Ciencias Veterinarias. UNLP. La Plata, Buenos Aires, Argentina.

e-mail: [mftano@mdp.edu.ar](mailto:mftano@mdp.edu.ar)

Los roedores presentan diferencias notables en su anatomía intestinal, principalmente en el ciego y colon ascendente. El objetivo del presente trabajo fue estudiar la morfología y el patrón de glicosilación del colon ascendente y descendente de *L. maximus*. Se utilizaron vizcachas adultas de ambos sexos provenientes de la Estación de Cría de Animales Silvestres. Se realizó la descripción morfológica de la mucosa colónica y se tomaron muestras del colon ascendente y descendente para su caracterización histológica e histoquímica (H-E; PAS; KOH/PA\*S; PA/Bh/KOH/PAS; KOH/PA\*/Bh/PAS; AB pH 2,5, 1,0 y 0,5; AB pH 2,8/PAS; AB pH 1,0/PAS; AT pH 5,6 y 4,2). En toda su extensión, el colon ascendente exhibió a lo largo del lado mesentérico un surco colónico longitudinal. El surco se originó en la proximidad de la unión cecocólica y se encontró limitado en ambos extremos por crestas no papilíferas. El perfil histoquímico de las células caliciformes varió considerablemente entre el colon ascendente y descendente. Aunque ambas regiones anatómicas exhibieron glicoconjugados carboxilados, el colon descendente presentó una mayor cantidad de sulfomucinas. El análisis histoquímico también permitió establecer diferencias significativas entre el patrón de glicosilación de las células caliciformes del surco y aquellas presentes en el resto de la mucosa del colon ascendente. Estos resultados demuestran que el patrón de glicosilación de las mucinas varía según la región anatómica. Además, el cambio abrupto en el perfil histoquímico de las células caliciformes del colon ascendente de *L. maximus* sugiere que el mucus tiene un rol fundamental en el funcionamiento del surco colónico.

Palabras clave: *Lagostomus maximus*, colon, histoquímica.

## HISTOQUÍMICA Y MORFOMETRÍA DEL MÚSCULO ADUCTOR DE LAS ALETAS PECTORALES DE LA CORVINA RUBIA *Micropogonias furnieri*. HEMBRA EN POSTDESOVE

Hernández MS; Devinenti CV; Longo MV; Díaz AO

Instituto de Investigaciones Marinas y Costeras (IIMyC), Dto de Biología, Facultad de Ciencias Exactas y Naturales. CONICET- UNMDP. Mar del Plata, Buenos Aires, Argentina.

e-mail: [hernandezmariasol@gmail.com](mailto:hernandezmariasol@gmail.com)

La corvina rubia, *Micropogonias furnieri* es un pez de natación subcarangiforme que utiliza las aletas pectorales para realizar maniobras de giro y estabilidad del cuerpo, involucrando músculos abductores y aductores. El objetivo de este estudio fue analizar histoquímicamente y morfométricamente el músculo aductor de las aletas pectorales de hembras de *M. furnieri* en postdesove. Se determinaron los tipos de fibras y la irrigación del músculo aductor mediante las técnicas histoquímicas: Succinodeshidrogenasa (SDH), ácido periódico Schiff (PAS), miosina ATPasa (mATPasa) sin preincubar y con preincubaciones alcalinas y ácidas y mATPasa modificada para capilares. Para comparar estadísticamente los diámetros medios de las fibras y el número de capilares entre los tipos de éstas, se realizó el test de Kruskal-Wallis ( $P < 0,001$ ). Se evidenciaron fibras rojas, rosas y blancas, con un predominio de estas últimas. Las fibras rojas y rosas fueron SDH y PAS positivas, las fibras blancas dieron reacción negativa para SDH y débil para PAS. La actividad de mATPasa de todos los tipos de fibras fue intensa y estable luego de realizar preincubaciones alcalinas. Las preincubaciones ácidas permitieron diferenciar varios subtipos de fibras blancas. Los diámetros de las fibras rojas, rosas y blancas fueron significativamente diferentes. El número de capilares disminuyó desde las fibras rojas a las blancas. La homogeneidad en la tinción del músculo blanco observada en este estudio, se correspondería con el estadio gonadal de postdesove estudiado. El predominio de músculo blanco estaría relacionado con movimientos rápidos y discontinuos, y con la estabilización del cuerpo requeridos durante la natación subcarangiforme.

Palabras clave: *Micropogonias furnieri*, músculo aductor de aletas pectorales, histoquímica.

## ANÁLISIS DE LA ULTRAMORFOLOGÍA DEL ESMALTE DENTAL DEL PERRO POR MICROSCOPIA ELECTRÓNICA DE BARRIDO

de Puch G; Negro VB; Hernández SZ

Cátedra de Cirugía, Servicio de Cirugía del Hospital Escuela y Servicio de Odontología. Facultad de Ciencias Veterinarias. UBA. Ciudad Autónoma de Buenos Aires, Argentina.

e-mail: [georgeinadp@gmail.com](mailto:georgeinadp@gmail.com)

El esmalte humano está formado en un 90 % por cristales de hidroxiapatita organizados en forma de "prismas". Éstos presentan forma de "ojo de cerradura", miden 4-5  $\mu\text{m}$  de espesor y están rodeados por sustancia interprismática. Se organizan en algunas regiones en forma casi paralela (generando bandas de *Hunter-Scherger*), y en otras de manera entrecruzada. Además, existe una sustancia aprismática que cubre parte de la corona. En el perro existe escasa información al respecto, por lo que el objetivo de este estudio fue determinar la ultramorfoología del esmalte en el perro utilizando el microscopio electrónico de barrido (MEB). Se seleccionaron 35 dientes (incisivos, premolares y molares) sanos, permanentes de perro. Se seccionaron en sentido longitudinal, con escoplo o con disco de diamante (en este caso se adicionó un grabado con ácido cítrico). Luego se procesaron para ser analizados al MEB, con el que se observaron y se tomaron microfotografías. Se evidenció que los prismas del perro, al corte transversal, presentaron forma casi hexagonal, estando rodeados por sustancia interprismática, presentando un espesor de 3,73  $\pm$  0,63  $\mu\text{m}$ . Se observó la presencia de sustancia aprismática en la superficie de la corona. Se encontraron sectores de prismas prácticamente paralelos con la presencia de bandas de *Hunter-Scherger*, y sectores de prismas entrecruzados. Se concluye que el esmalte del perro presentaría una estructura prismática similar a la del hombre, tanto en la organización y espesor de sus prismas, como en la presencia de sustancia interprismática, superficies aprismáticas, y de bandas de *Hunter-Scherger*, aunque diferiría en la morfología de los prismas.

Palabras clave: esmalte, diente, perro.

## UTILIZACIÓN DE MUCOSA LINGUAL EN CIRUGÍA RECONSTRUCTIVA DE URETRA

Colaci P; Baldarena C; García M; Errecalde AL

Servicio de Urología del Hospital Zgad "Evita Pueblo", Cátedra de Histología y Embriología "A", Facultad de Ciencias Médicas. UNLP. La Plata, Buenos Aires, Argentina.

e-mail: [pablocolaci@hotmail.com](mailto:pablocolaci@hotmail.com)

Las técnicas de uretroplastia han evolucionado en forma cuantiosa en los últimos años, debido al mayor conocimiento en las técnicas de transferencia tisular. La utilización de injertos de mucosa de la cavidad oral para reparar estenosis uretrales, está ganando adeptos debido a sus buenos resultados. La resistencia inmunológica y mecánica de la mucosa lingual, junto a su capacidad regenerativa, reúne características que la hacen apta como donante de injertos. Se presenta la técnica quirúrgica para obtener tejido mucoso lingual para ser implante en uretra. Se recolecta material audiovisual y fotográfico de 10 pacientes intervenidos quirúrgicamente por estenosis de uretra. Las uretroplastias fueron realizadas en el Hospital "Evita Pueblo", durante el año 2014. Las mismas, fueron utilizadas para describir la técnica quirúrgica. Los diagnósticos de estenosis se obtuvieron mediante la realización de una uretrocistografía. El tejido extraído del lecho lingual fue menor a 4 cm en todos los casos. Técnica: luego de la antisepsia regional, se realiza la medición del tejido mucoso donante, delimitación y marcación con fibra dermo-gráfica, con posterior infiltración submucosa con lidocaína y epinefrina. Exéresis de mucosa lingual ventral con bisturí frío, control de hemostasia y posterior sutura. Dicho implante es colocado a nivel de la uretra bulbar y suturado, para reemplazar la mucosa dañada. Se constata luego de 20 días, que la mucosa lingual es reconstituida *ad integrum*. La técnica quirúrgica utilizada, permite realizar reconstrucciones de uretra, cuando debido a una estrechez uretral (pos-traumática, infecciosa, posquirúrgica, etc.) parte del tejido es dañado en forma irreversible.

Palabras clave: injerto mucosa lingual.

## IMPLEMENTACIÓN DE LA TÉCNICA MODIFICADA DE "CLARITY" PARA LA IDENTIFICACIÓN INMUNOFLUORESCENTE DE COMPONENTES DE LA MÉDULA ESPINAL DE RATA

Sisti MS; Nishida F, Zanuzzi CN, Portiansky EL

Laboratorio de Análisis de Imágenes. Facultad de Ciencias Veterinarias. UNLP. La Plata, Buenos Aires, Argentina.

e-mail: [msusanasisti@gmail.com](mailto:msusanasisti@gmail.com)

El mayor desafío en el estudio de los sistemas biológicos mediante técnicas de inmunofluorescencia es la limitada accesibilidad de los diferentes reactivos a estructuras moleculares presentes en el tejido intacto, debido a que deben atravesar diferentes membranas fosfolípicas, como la plasmática y otras intracelulares. La dispersión que se verifica en la interfase lípido/agua determina que el tejido intacto sea opaco, limitando la resolución de la imagen obtenible al microscopio. CLARITY (*Clear Lipid-exchanged Acrylamide-hybridized Rigid Imaging/Immunostaining/In situ hybridization-compatible Tissue-hydrogel*) es una técnica que permite la remoción de la bicapa lipídica, preservando la información molecular y la estructura nativa del tejido. La técnica original consiste en la fijación del tejido con una mezcla de paraformaldehído y acrilamida, a fin de obtener una malla que preserva la estructura del tejido, y permite la remoción de lípidos a través de una electroforesis en solución de dodecilsulfato de sodio. Nuestro objetivo fue implementar una adaptación de esta técnica, en la que se prescinde de la electroforesis. El material de estudio fue la médula espinal de ratas sanas. Como resultado, se obtuvieron los órganos intactos, transparentes y aptos para la aplicación de análisis inmunofluorescentes y morfométricos. Las muestras obtenidas fueron seccionadas en segmentos de hasta 1 mm de grosor, e incubadas con anticuerpos acoplados a fluorocromos, permitiendo la adquisición de imágenes de mayor resolución, en comparación con las técnicas convencionales. Esta técnica modificada es una herramienta simple, reproducible y que requiere escaso equipamiento. La simplificación de CLARITY incrementará su uso en el estudio de estructuras nerviosas.

Palabras clave: CLARITY, médula espinal, inmunofluorescencia.

## OBSERVACIONES SOBRE LA HISTOLOGÍA DEL ESTÓMAGO DE *Myocastor coypus bonariensis* (COIPO)

Eyheramendy V; Teruel M; Felipe AE

Área de Ciencias Morfológicas, Facultad de Ciencias Veterinarias. UNCPBA. Tandil, Buenos Aires, Argentina.

e-mail: [veyheramendy@yahoo.com.ar](mailto:veyheramendy@yahoo.com.ar)

El conocimiento de la estructura histológica del sistema digestivo del coipo es importante para el desarrollo de ensayos asociados a su dieta. El objetivo de este trabajo fue describirla histología de tres sectores (cardial, medio y pilórico) del estómago en animales adultos. Las muestras fueron fijadas en formol tamponado, procesadas hasta su inclusión en parafina, cortadas cada 5  $\mu\text{m}$  y coloreadas con hematoxilina/eosina. Se observaron las túnicas y capas propias de un órgano tubular del sistema digestivo. El grosor medio de la pared fue de  $1474,4 \pm 169,31 \mu\text{m}$ . Se observó que la túnica mucosa presentaba glándulas y era más gruesa en el sector medio ( $445,67 \pm 96,37 \mu\text{m}$ ), comparada con los sectores cardinal ( $423,33 \pm 118,21 \mu\text{m}$ ) ( $P < 0,05$ ) y pilórico ( $352,66 \pm 67,92 \mu\text{m}$ ) ( $P < 0,01$ ). El epitelio de revestimiento era cilíndrico simple mucosecretor en los sectores cardinal y medio y cúbico bajo en el pilórico. Su altura mostró diferencias entre el sector cardinal ( $20,17 \pm 4,95 \mu\text{m}$ ), medio ( $13,33 \pm 1,89 \mu\text{m}$ ) y pilórico ( $9,42 \pm 2,14 \mu\text{m}$ ) ( $P < 0,001$ ). La submucosa, de tejido conectivo laxo, presentó el mayor espesor en el sector pilórico ( $193,66 \pm 69,2 \mu\text{m}$ ). La túnica muscular, de tejido muscular liso, presentó tres capas: circular interna, oblicua media y longitudinal externa. Esta túnica fue de menor espesor en el sector cardinal ( $698,33 \pm 217,07 \mu\text{m}$ ) y mostró diferencias con los sectores medio ( $879,67 \pm 147,26 \mu\text{m}$ ) ( $P < 0,001$ ) y pilórico ( $847,33 \pm 182,62 \mu\text{m}$ ) ( $P < 0,01$ ). El patrón histológico del estómago del coipo fue similar al encontrado en otros roedores.

Palabras clave: estómago, histología, coipo.

### CARACTERÍSTICAS HISTOLÓGICAS DE LOS FOLÍCULOS PILOSOS SENSITIVOS DE FETOS DE COIPO (*Myocastor coypus*)

Torres VV<sup>1</sup>; Felipe AE<sup>2</sup>; González NV<sup>1</sup>; Barbeito CG<sup>1,3</sup>; Flamini MA<sup>1</sup>

1-Laboratorio de Histología y Embriología Descriptiva, Experimental y Comparada. Facultad de Ciencias Veterinarias. UNLP. La Plata, Buenos Aires, Argentina. 2- Área de Ciencias Morfológicas, Facultad de Ciencias Veterinarias. UNCPBA. Tandil, Buenos Aires, Argentina. 3- Cátedra de Patología General Veterinaria, Facultad de Ciencias Veterinarias. UNLP. La Plata, Buenos Aires, Argentina.  
e-mail: [vicky83@hotmail.com](mailto:vicky83@hotmail.com)

El conocimiento de la estructura histológica del sistema digestivo del coipo es importante para el desarrollo de ensayos asociados a su dieta. El objetivo de este trabajo fue describir la histología de tres sectores (cardial, medio y pilórico) del estómago en animales adultos. Las muestras fueron fijadas en formol tamponado, procesadas hasta su inclusión en parafina, cortadas cada 5 µm y coloreadas con hematoxilina/eosina. Se observaron las tunicas y capas propias de un órgano tubular del sistema digestivo. El grosor medio de la pared fue de 1474,4 ± 169,31 µm. Se observó que la túnica mucosa presentaba glándulas y era más gruesa en el sector medio (445,67 ± 96,37 µm), comparada con los sectores cardinal (423,33 ± 118,21 µm) (P<0.05) y pilórico (352,66 ± 67,92 µm) (P<0.01). El epitelio de revestimiento era cilíndrico simple mucosecretor en los sectores cardinal y medio y cúbico bajo en el pilórico. Su altura mostró diferencias entre el sector cardinal (20,17 ± 4,95 µm), medio (13,33 ± 1,89 µm) y pilórico (9,42 ± 2,14 µm) (P<0.001). La submucosa, de tejido conectivo laxo, presentó el mayor espesor en el sector pilórico (193,66 ± 69,2 µm). La túnica muscular, de tejido muscular liso, presentó tres capas: circular interna, oblicua media y longitudinal externa. Esta túnica fue de menor espesor en el sector cardinal (698,33 ± 217,07 µm) y mostró diferencias con los sectores medio (879,67 ± 147,26 µm) (P<0.001) y pilórico (847,33 ± 182,62 µm) (P<0.01). El patrón histológico del estómago del coipo fue similar al encontrado en otros roedores.

Palabras clave: pelos sinusales, pelos táctiles, Histricomorfo.

### SÍNTESIS DE ADN EN LAS CÉLULAS TUBULARES DEL RIÑÓN DE RATONES ADULTOS NEFRECTOMIZADOS

García AL; Errecalde AL

Cátedra de Citología, Histología y Embriología "A", Facultad de Ciencias Médicas, UNLP. La Plata, Buenos Aires, Argentina.  
e-mail: [algarcia@med.unlp.edu.ar](mailto:algarcia@med.unlp.edu.ar)

Ha sido demostrado que durante el crecimiento compensatorio renal (CCR) después de una nefrectomía unilateral, ocurre una proliferación transitoria en las células tubulares del riñón contra lateral. El objetivo del presente trabajo fue analizar la síntesis de ADN de las células tubulares de la corteza (CTC) y de la médula externa (CTM) del riñón de ratones machos y hembras intactos, a las 50 horas y a los 7 días de la nefrectomía. Se utilizaron 20 ratones machos y 20 hembras de la cepa C3HS, de 90 días de edad, estandarizados para análisis de periodicidad. Un grupo de machos y uno de hembras permanecieron intactos, otro se sometió a una nefrectomía unilateral izquierda (Nx) y se sacrificó a las 50 horas, y un tercer grupo de Nx se sacrificó a los 7 días de la cirugía, previa inyección (1 hora antes) de una solución de 5-bromodeoxiuridina. Los riñones derechos extraídos fueron procesados para la técnica inmunohistoquímica de Brdu. En cada preparado histológico se calculó el porcentaje de núcleos marcados en las CTC y CTM. Los resultados se expresan como X ± ESM (n), para cada grupo y se analizaron estadísticamente con el "t-test" de Student o ANOVA y el post-test de Tukey-Kramer. Cuando comparamos los valores de ADNs de los animales Nx con los intactos no observamos diferencias significativas en ninguno de los sexos ni tiempos post-cirugía analizados. Por lo tanto, podemos concluir que en estos puntos horarios el CCR no presenta un componente de tipo proliferativo.

Palabras clave: ADNs, nefrectomía, ratón.

## ESTUDIO DE LA EXPRESIÓN DEL FACTOR DE CRECIMIENTO DEL ENDOTELIO VASCULAR EN EL HÍGADO DE RATONES PORTADORES DE UN TUMOR DURANTE LA REGENERACIÓN HEPÁTICA

Andrini LB; Fernández Blanco A; Inda AM; Errecalde AL

Cátedra de Citología, Histología y Embriología "A". Facultad de Ciencias Médicas. UNLP. La Plata, Buenos Aires, Argentina.

e-mail: [andrini@med.unlp.edu.ar](mailto:andrini@med.unlp.edu.ar)

La angiogénesis es estimulada principalmente por el factor de crecimiento del endotelio vascular (VEGF) y es un requerimiento fundamental para la regeneración hepática y formación de tumores. El presente trabajo estudia la expresión del VEGF a lo largo de un período circadiano en hígado de ratones de 28 y de 90 días de edad, hepatectomizados y portadores del tumor ES2. Se utilizaron ratones machos de la cepa C3HS endocriados y estandarizados para análisis de periodicidad. Tanto los animales de 28 como de 90 días fueron divididos en dos grupos, a la mitad de los animales de ambos grupos se les injertó el tumor ES2. Todos fueron sometidos a una hepatectomía parcial del 70 % y sacrificados desde las 12/26 y cada 4 horas hasta las 08/46 (hora del día/horas poshepatectomía). Muestras de hígado fueron procesadas para la técnica de inmunohistoquímica para la detección del VEGF. Se estableció un índice de expresión del VEGF para cada animal. Se calculó la  $X \pm ES$  de cada lote y grupo. Se analizaron estadísticamente mediante Anova y las diferencias significativas se determinaron con el Test de Tuckey. Los resultados muestran ritmos circadianos evidentes en ambos grupos, con valores promedio de expresión del VEGF superiores en adultos, mientras que en animales portadores los valores máximos se observaron en ratones de 28 días de edad. En base a los resultados podemos concluir que el tumor ES2 genera cambios en la intensidad y distribución temporal en la expresión del VEGF del hígado en ambos grupos.

Palabras clave: VEGF, regeneración hepática, angiogénesis.

## REABSORCIÓN EMBRIONARIA EN *Lagostomus maximus* CON PLACENTACIÓN AVANZADA

Flamini MA<sup>1</sup>, Favaron P<sup>2</sup>, Portiansky EL<sup>3</sup>, Miglino MA<sup>2</sup>, Barbeito CC<sup>1,3</sup>

1-Laboratorio de Histología y Embriología Descriptiva, Experimental y Comparada. Facultad de Ciencias Veterinarias. UNLP. La Plata, Buenos Aires, Argentina. 2- Facultad de Medicina Veterinaria. Universidad de São Paulo. Brasil. 3- Cátedra de Patología General Veterinaria, Facultad de Ciencias Veterinarias. UNLP. La Plata, Buenos Aires, Argentina.

e-mail: [amflamini@gmail.com](mailto:amflamini@gmail.com)

La vizcacha de llanura (*Lagostomus maximus*) es un roedor histricomorfo con características reproductivas particulares. Posee poliovulación con liberación de entre 200 a 800 ovocitos, de los cuales, tras implantarse alrededor de 12 embriones, nacen 1 a 3 crías precociales. Los embriones implantados cerca del cérvix son los que sobreviven, mientras que los restantes se reabsorben. Nuestro objetivo fue describir las características estructurales de las reabsorciones embrionarias. Se utilizaron tres úteros con gestación temprana los que se procesaron, incluyeron y colorearon con la técnica de rutina. Las reabsorciones presentaron una disposición típica: varias por cuerno uterino, su tamaño iba aumentando desde el extremo tubárico al cervical, que contenía el conceptus viable. Las implantaciones más pequeñas contenían solamente material necrótico. Hacia el cuello se observaron restos placentarios. En la reabsorción más cercana al cérvix, el embrión poseía una placenta corioalantoidea formada por lóbulos de laberinto rodeados por trofoespongio. Esta estructura se interrumpía por áreas con necrosis. En el tejido placentario se observaron células muertas y áreas con células inflamatorias. El presente estudio permite aseverar que la reabsorción puede ocurrir en embriones de vizcacha cuya placenta ha alcanzado un desarrollo avanzado, excluyendo una insuficiencia en la placentación como causa de las reabsorciones.

Palabras clave: placentación, reabsorción, Histricognathi.

## USO DE LA TÉCNICA DE MICROMATRICES DE TEJIDO EN HISTOLOGÍA VETERINARIA

Sanz Ressel BL<sup>1</sup>; Barbeito CG<sup>1</sup>; Massone AR<sup>2</sup>

1-Laboratorio de Histología y Embriología Descriptiva, Experimental y Comparada. Facultad de Ciencias Veterinarias. UNLP. 2- Cátedra de Patología General y Laboratorio de Patología Especial "Dr. Bernardo Epstein", Facultad de Ciencias Veterinarias. UNLP. La Plata, Buenos Aires, Argentina.

e-mail: [liyaresanzressel@hotmail.com](mailto:liyaresanzressel@hotmail.com)

Una limitante para la aplicación de técnicas de inmunohistoquímica es el tiempo necesario para realizar estudios sobre múltiples muestras de tejido en las que la expresión de marcadores moleculares relevantes pueda ser estudiada en forma simultánea. Para superar esta limitación, han surgido nuevas tecnologías, una de las más ampliamente utilizadas es la construcción de micromatrices de tejidos (MMT). A partir de bloques de parafina donantes que contienen los tejidos de interés, se procede a la toma de biopsias cilíndricas, las cuales posteriormente se incorporan a un único bloque de parafina receptor, que constituirá la micromatriz de tejido. A partir de esta última, se obtienen una gran cantidad de secciones sobre las que podrán ser aplicadas técnicas como la inmunohistoquímica. En el presente trabajo, se explora el uso de MMT en morfología veterinaria, mediante la construcción de micromatrices de tejido a partir de muestras de piel normal prenatal y posnatal de caninos y felinos, y la posterior aplicación de técnicas de histología convencional y de inmunohistoquímica. Los resultados nos muestran la eficiencia de la técnica para realizar el análisis morfológico y molecular de decenas a cientos de muestras de tejido normal en forma simultánea. Esto permite, en un solo experimento, la evaluación más estandarizada de biomoléculas, reduciendo así la variabilidad que puede ocurrir cuando se realizan ensayos sobre muestras individuales.

Palabras clave: micromatrices de tejido, inmunohistoquímica, ontogenia de caninos y felinos

## ESTUDIO MORFOMÉTRICO ENDOMETRIAL EN PERRAS CON Y SIN ENDOMETRITIS

Praderio RG<sup>1,2</sup>; Flamini MA<sup>2</sup>; Stornelli MC<sup>2</sup>; Massone AR<sup>2</sup>; de la Sota RL<sup>1,2</sup>; Stornelli MA<sup>2</sup>

1- CONICET. 2- Facultad de Ciencias Veterinarias. UNLP. La Plata, Buenos Aires, Argentina.

e-mail: [rominapradeiro@hotmail.com](mailto:rominapradeiro@hotmail.com)

La morfometría permite, mediante un análisis cuantitativo, evaluar objetivamente las variaciones celulares. Existen escasos trabajos sobre la morfometría uterina en hembras caninas. El objetivo fue evaluar morfométricamente las células del epitelio y las glándulas del endometrio normal y con endometritis subclínica crónica en caninos. Se analizaron biopsias uterinas de 8 perras mestizas (4 con histología uterina normal y 4 con endometritis crónica), de entre 1 y 10 años de edad y con un peso entre 5 y 30 kg. Las hembras eran clínicamente sanas, sin tratamientos anticonceptivos previos, pospúberes, cíclicas y en diestro. Las perras fueron ovario histerectomizadas en un plan de control urbano de la reproducción. Se capturaron imágenes utilizando un microscopio óptico (MO) (Olympus BX53, Japón), con objetivo de 40 aumentos. Se utilizó una cámara digital (Olympus DP73, Japón) montada sobre el MO y conectada a una computadora que contiene el programa de análisis de imagen *Image ProPlus6.3* (Media Cybernetics). Se midió la altura de las células del epitelio endometrial y glandular, y el diámetro glandular. Los datos fueron analizados utilizando Análisis de Varianza con el procedimiento GLM de SAS®. Se observaron diferencias significativas en la altura de las células del epitelio endometrial superficial y glandular entre las perras normales y con endometritis crónica ( $10,68 \pm 0,32$  vs  $9,38 \pm 0,32$   $\mu\text{m}$ ;  $14,49 \pm 0,97$  vs  $9,69 \pm 0,84$   $\mu\text{m}$ ,  $p > 0,001$ ). No se observaron diferencias en el diámetro glandular entre perras con y sin endometritis. El estudio morfométrico celular del epitelio endometrial y glandular podría ser utilizado como método complementario para el diagnóstico en muestras uterinas biopsiales de perras infértiles.

Palabras clave: perra, útero, morfometría.



### CARACTERÍSTICAS HISTOLÓGICAS DEL OVARIO DEL PEZ DULCEACUÍCOLA *Cnesterodon decemmaculatus* (CYPRINODONTIFORMES: POECILIDAE)

Santamaría Martín CJ; Barbeito CG; Plaul SE

Laboratorio de Histología y Embriología Descriptiva, Experimental y Comparada. Facultad de Ciencias Veterinarias. UNLP. La Plata, Buenos Aires, Argentina.

e-mail: [cjsantamar@gmail.com](mailto:cjsantamar@gmail.com)

*Cnesterodon decemmaculatus* (Cyprinodontiformes: Poeciliidae), es un pez dulceacuícola, ovovivíparo, con marcada diferenciación sexual. Este teleosteo conocido como “madrecita de agua” es una especie nativa de Sudamérica que se encuentra distribuida en gran parte de la Cuenca del Plata. En la actualidad es considerado un importante bioindicador acuático por lo que es muy utilizado en diversos estudios tanto ecológicos como toxicológicos. El presente trabajo tiene por objetivo describir las características histológicas del ovario de *C. decemmaculatus*. Para ello se utilizaron ejemplares adultos en diferentes etapas del ciclo reproductivo. Se obtuvieron muestras de ovario que fueron fijadas en formol bufferado al 10% o en solución de Bouin y procesadas para su inclusión en parafina. Se efectuaron cortes transversales y longitudinales de 3 a 4 µm de espesor, que posteriormente fueron coloreados mediante las técnicas de Hematoxilina-Eosina y tricrómico de Masson. En base al análisis microscópico y a las técnicas histológicas utilizadas se ha podido realizar una descripción detallada de este órgano. En las hembras maduras se observaron grupos de folículos ováricos en un estadio similar de desarrollo, cada uno rodeado por un epitelio plano simple. En los ovarios de las hembras gestantes se observaron embriones dentro de los folículos, representando el proceso conocido como gestación intrafolicular. Los resultados de este análisis sugieren que *C. decemmaculatus* presenta un desarrollo gonádico de tipo sincrónico, lo que queda evidenciado por la presencia de folículos ováricos o embriones que se encuentran en un estadio del desarrollo similar dentro del mismo ovario.

Palabras clave: *Cnesterodon decemmaculatus*, ovovivíparo, gestación intrafolicular.

### ESTUDIO DE LA MICROMORFOLOGÍA DE OSTEODERMOS DE DISTINTOS DASYPODIDAE (XENRATHRA, MAMMALIA) MEDIANTE SU CARACTERIZACIÓN HISTOLÓGICA ASOCIADA A RECONSTRUCCIONES TRIDIMENSIONALES A PARTIR DE MICROTOMOGRAFÍAS

Krmpotic CM<sup>1,2</sup>; Ciancio MR<sup>1,2</sup>; Scarano AC<sup>2,3</sup>; Barbeito CG<sup>1,4</sup>; Carlini AA<sup>1,2</sup>

1- CONICET. 2- División de Paleontología Vertebrados, Museo de La Plata, Facultad de Ciencias Veterinarias. UNLP. La Plata, Buenos Aires, Argentina. 3- Departamento de Ciencias Ambientales, Universidad Nacional de Avellaneda. 4- Laboratorio de Histología y Embriología Descriptiva, Experimental y Comparada. Facultad de Ciencias Veterinarias. UNLP. La Plata, Buenos Aires, Argentina.

e-mail: [ckrmpotic\\_pv@fcnym.unlp.edu.ar](mailto:ckrmpotic_pv@fcnym.unlp.edu.ar)

Entre los mamíferos actuales la presencia de osteodermos está limitada a los armadillos (*Xenarthra*, Dasypodidae), grupo en que representa una característica distintiva. Dentro de los osteodermos se observan grandes cavidades que alojan distintos tejidos (adiposo, médula roja, glándulas sebáceas, glándulas sudoríparas y folículos pilosos). Hasta el momento la anatomía interna de los osteodermos fue abordada sólo a través de estudios histológicos, lo cual limita la descripción a la dimensión del plano de corte. El objetivo de este trabajo fue asociar un estudio histológico de la estructura interna de los osteodermos con una reconstrucción tridimensional completa de estos, a partir de microtomografías computadas. Se utilizaron osteodermos de *Dasyus hybridus* (Dasypodinae) y *Chaetophractus villosus* (Eupractinae) para evaluar posible diferencias. Los osteodermos fueron descalcificados, deshidratados y embebidos en parafina. Se realizaron cortes seriados longitudinales de 3-5 µm coloreados con H-E. Por otra parte, se tomaron microtomografías de osteodermos secos cada 20 micras de espesor para las reconstrucciones en 3D. Las microtomografías se realizaron en un equipo Skyscan 1173 y las reconstrucciones a través de diversos programas: *ImageJ*, *Avizo* y *Geomagic*. Se observaron grandes diferencias tisulares dentro de las cavidades óseas así como en el volumen, tamaño, disposición y conexiones de las cavidades glandulares y foliculares entre ambas especies.

Palabras clave: osteodermos, histología, microanatomía.

**EFLUVIO TELOGÉNICO EN UN CANINO TRATADO CON DOXORRUBICINA**

Grandinetti JAB; Santelices Iglesias OA; Wright C; Paulovich FB; Nishida F; Saturno PD; Migliorisi AL; Denzoin Vulcano L; Magallanes V; Portiansky EL; Gimeno EJ

Cátedra Patología General Veterinaria, Facultad de Ciencias Veterinarias, UNLP. La Plata, Buenos Aires, Argentina.

e-mail: [jgrandinetti@hotmail.com](mailto:jgrandinetti@hotmail.com)

La alopecia inducida por terapias antineoplásicas es una afección ampliamente documentada en humanos, pero escasamente diagnosticada en caninos y felinos. En estos últimos, se produce efluvio telogénico debido al uso de protocolos que incluyen doxorubicina. Se presentó a consulta una hembra caniche, de 9 años de edad. La anamnesis reveló que las lesiones eran apruríticas y que la paciente había recibido tratamiento antineoplásico con doxorubicina debido a un carcinoma mamario ductal. En el examen clínico se observó alopecia completa localizada en el área fronto-parietal e incompleta en las regiones de la nuca y dorsal del cuello. Se tomaron muestras cutáneas para el estudio histopatológico que fueron procesadas según la técnica histológica de rutina, incluidas en parafina y cortadas en láminas de 5 µm de espesor. Posteriormente, fueron coloreadas con Hematoxilina y Eosina y se realizó la técnica de PAS (*Periodic Acid-Schiff*). La histopatología mostró epidermis delgada sin alteraciones en sus estratos celulares. Folículos pilosos en fase de telogenia sin pelo en su interior, algunos con distorsión de la morfología, dilatación infundibular y queratosis infundibular moderada. Atrofia de glándulas sebáceas. Tejido conectivo abundante en la vaina radicular externa, siendo esto compatible con alopecia inducida por doxorubicina. El efluvio telogénico inducido por tratamientos antineoplásicos es poco frecuente en perros. La bibliografía consultada no registra casos en el país. Debido a que no es frecuente la obtención de biopsias para estudios histopatológicos, este tipo de casos podrían estar siendo subdiagnosticados. Por este motivo, cabría resaltar la importancia del estudio histopatológico en las dermatopatías.

Palabras clave: efluvio telogénico, alopecia, doxorubicina.

LEÑO DE UNA LIANA SIN VARIANTES CAMBIALES *Anchietea pyrifolia* G. DON (VIOLACEAE)

Cabanillas PA

Cátedra de Morfología Vegetal, Facultad de Ciencias Naturales y Museo. UNLP. La Plata, Buenos Aires, Argentina. CIC-BA  
e-mail: [cabanillaspablo@gmail.com](mailto:cabanillaspablo@gmail.com)

El género *Anchietea* (Violaceae) está constituido por ocho especies sudamericanas de zonas tropicales y subtropicales. En la ribera rioplatense crece únicamente *A. pyrifolia*, liana cuyos vástagos volubles alcanzan los diez metros de altura. Se estudiaron leños de 0,3 - 2 cm de diámetro colectados en Isla Martín García (Pcia. Buenos Aires) mediante cortes seriados transversales, tangenciales y longitudinales teñidos por doble coloración safranina-*fast green*. Tallos con cambium típico (regular). Leño de porosidad difusa, anillos de crecimiento demarcados por la reducción gradual en el diámetro de las fibras. Dimorfismo vascular presente. Vasos de gran calibre aislados. Vasos de pequeño calibre aislados, a veces en grupos de 4 - 6 asociados a 1 - 2 vasos de gran calibre. Ambos presentan placa de perforación simple, transversal a inclinada, y punteaduras circulares alternas. Parénquima paratraqueal vasicéntrico solo asociado a los vasos de gran calibre, series parenquimáticas de 4 - 6 células de altura. Parénquima apotraqueal difuso a veces agregado, abundante, series parenquimáticas de 10 - 20 células de altura. Fibras libriformes. Radios 1 - 2 seriados. Radios multiseriados, de hasta 14 células de ancho y centenares de células de alto. Cuerpo del radio compuesto por células procumbentes, generalmente con una o más líneas marginales de células erectas, ocasionalmente rodeado por una vaina de células erectas. La anatomía caulinar de *A. pyrifolia* concuerda con el síndrome vascular lianescente (conjunto de rasgos anatómicos caulinares muy recurrentes en trepadoras) como vasos de gran calibre, dimorfismo vascular (vasos de dos clases diamétricas no asociadas a la demarcación de anillos), abundante parénquima, radios altos y anchos.

Palabras clave: liana, anatomía, leño.

ESTUDIO MICROGRÁFICO DE LA PLANTA TÓXICA *Pascalía glauca* (ORT.) HOFFM. EXHICKEN) ("SUNCHILLO") SOMETIDA A DIGESTIÓN RUMINAL IN VITROBarberón J<sup>1</sup>; Becerra V<sup>2</sup>; Palacios A<sup>1</sup>; Leaden P<sup>1</sup>; Zeinsteger P<sup>1</sup>1- Facultad de Ciencias Veterinarias. UNLP. La Plata, Buenos Aires, Argentina. 2- Facultad de Ciencias Médicas. UNCUYO Sede San Luis.  
e-mail: [jbarberon@fcv.unlp.edu.ar](mailto:jbarberon@fcv.unlp.edu.ar)

Las plantas tóxicas constituyen un riesgo para los animales de producción. En Argentina existen malezas hepatotóxicas como el "sunchillo" (*Pascalía glauca* (Ort.) Hoffm. ex. Hicken), cuyos principios activos producen necrosis coagulativa. El curso de la intoxicación es agudo, culminando en 12 - 24 horas con la muerte del animal. Si bien las lesiones macro y microscópicas son características, es posible confundir la etiología debido a que otras plantas producen el mismo efecto, como el "duraznillo negro" (*Cestrum parqui* L'Her.) o *Xanthium* sp. ("abrojo"), entre otras. Cuando muere un número importante de animales, o bien un único individuo de gran valor económico, el veterinario debe emitir un diagnóstico e informe lo más fidedigno posible. El estudio micrográfico del contenido ruminal involucra el análisis mediante microscopía óptica para identificar la planta involucrada. Con el objeto de generar patrones de referencia, hojas de "sunchillo" fueron sometidas a digestión ruminal in vitro durante 12 y 24 horas para determinar los efectos mecánicos y enzimáticos sobre estructuras epidérmicas. Luego las muestras fueron colocadas en portaobjeto con cubreobjeto y se observaron con microscopio óptico con cámara digital acoplada. Se comprobó que las estructuras epidérmicas características de *P. glauca* son estomas anomocíticos y anisocíticos, y tricomastectores con base de células en roseta, cuerpo de varias células y célula apical triangular. Debido a que los efectos mecánicos y enzimáticos no modifican las estructuras epidérmicas que permiten el reconocimiento del "sunchillo", se concluye que el estudio micrográfico del contenido ruminal constituye un método de diagnóstico complementario para la intoxicación.

Palabras clave: sunchillo, intoxicación, micrografía.

**PROPAGACIÓN EX SITU Y DESARROLLO GAMETOFÍTICO DE *Pleopeltis macrocarpa*  
(POLYPODIACEAE): UN HELECHO EPIFITO DE LA RESERVA NATURAL PUNTA LARA (PROVINCIA  
DE BUENOS AIRES)**

Gorrer DA<sup>1</sup>; Ramos Giacosa JP<sup>1,2</sup>; Giudice GE<sup>1</sup>; Luna ML<sup>1,3</sup>; Berrueta PC<sup>1</sup>

1- Cátedra de Morfología Vegetal, Facultad de Ciencias Naturales y Museo. UNLP. La Plata, Buenos Aires, Argentina. 2- CONICET. 3- CIC-BA.  
e-mail: [daniel.ale.gorrer@gmail.com](mailto:daniel.ale.gorrer@gmail.com)

Los helechos tienen un ciclo reproductivo con dos fases independientes y de vida libre, la esporofítica usualmente con número cromosómico diploide y la gametofítica, con número cromosómico haploide. Una estrategia de conservación de plantas vulnerables es la propagación *ex situ* y posterior reinscripción de los individuos en su hábitat natural. En los helechos, la propagación se realiza a partir de la germinación de esporas y cultivo de gametofitos. *Pleopeltis macrocarpa* se detecta como poco frecuente en la Reserva Natural Punta Lara, por lo que se ha encarado su propagación *ex situ*. Las esporas se sembraron en medio de Dyer, con fotoperíodo de 12 hs y temperatura de  $22 \pm 2^\circ$  C. La germinación de las esporas se produjo a los 6 días de la siembra y a los 8 días se observa el 100 % de germinación. El patrón de germinación es de tipo Vittaria y el desarrollo gametofítico tipo Drynaria, con escamas dispuestas en el margen. El gametofito adulto es cordiforme con 2 alas simétricas. A los 70 días se observaron arquegonios y a los 237 anteridios en gametofitos unisexuales. Los esporofitos aparecen a los 504 días y presentan pelos glandulares y escamas en ambas caras de la lámina. La demora en la formación de esporofitos, a través de la reproducción sexual, permite inferir que el éxito de su propagación *in situ*, estaría dado por la reproducción vegetativa a través de rizomas rastreros. Los esporofitos obtenidos se encuentran bajo rusticación para su plantación en la Reserva como refuerzo de las poblaciones.

Palabras clave: *Pleopeltis*, propagación, gametofito.

**ESTADIFICACIÓN DEL PROCESO ERUPTIVO EN LOS DIENTES DE REEMPLAZO**

Lazo G; Segatto R; Bustamante C; Fingermann G; Gauzellino G; García M; D'úva O; Gentile I; Caserio J  
Asignatura Anatomía. Facultad de odontología. UNLP. La Plata, Buenos Aires, Argentina.  
e-mail: [carlosbustamante1000@yahoo.com.ar](mailto:carlosbustamante1000@yahoo.com.ar)

En el presente trabajo se realizó una estadificación del proceso eruptivo de las piezas dentarias permanentes de reemplazo, con el fin de determinar una relación entre el estadio evolutivo y la edad de erupción de los dientes. Los resultados serán utilizados como parámetro para la investigación de la erupción dentaria. Para este fin, se utilizaron 60 ortopantomografías de individuos de 4 a 14 años de la ciudad de La Plata. Se pudieron establecer cuatro estadios según el desarrollo dentario. Los estadios fueron los siguientes: I) corona totalmente formada, no hay esbozo de raíz; II) desarrollo del tercio cervical de la raíz; III) el tercio medio de la raíz se encuentra desarrollado IV) rizogénesis completa. En los dientes de reemplazo, se pudo determinar una relación entre los mencionados estadios y el grado de resorción de la raíz del diente temporario que ha de ser reemplazado. De esta manera, en el estadio I la raíz del temporario no presentó signos de resorción; en el estadio II hubo resorción parcial de la raíz temporaria; el estadio III fue coincidente con la etapa de exfoliación de la pieza temporaria y la aparición en la arcada del diente permanente y en el estadio IV la corona permanente alcanzó el nivel del plano oclusal.

Palabras clave: estadificación, erupción, dientes, reemplazo.

**ESTADIFICACIÓN DEL PROCESO ERUPTIVO EN LOS MOLARES PERMANENTES**

Lazo G; Segatto R; Bustamante C; Fingermann G; Gauzellino G; García M; D'úva O; Gentile I; Caserio J  
Asignatura Anatomía, Facultad de odontología. UNLP. La Plata, Buenos Aires, Argentina.  
e-mail: [carlosbustamante1000@yahoo.com.ar](mailto:carlosbustamante1000@yahoo.com.ar)

En el presente trabajo se realizó una estadificación del proceso eruptivo de los molares permanentes, con el fin de determinar una relación entre el estadio evolutivo y la edad de erupción de los dientes. Los resultados serán utilizados como parámetro para la investigación de la erupción dentaria. Para este fin, se utilizaron 60 ortopantomografías de individuos de 4 a 14 años de la ciudad de La Plata. Se pudo establecer cuatro estadios según el desarrollo dentario. Los estadios fueron los siguientes: I) corona totalmente formada, no hay esbozo de raíz; II) desarrollo del tercio cervical de la raíz; III) el tercio medio de la raíz se encontró desarrollado IV) rizogénesis completa. En los molares permanentes, se pudo determinar una relación entre los mencionados estadios y la ubicación con respecto a la arcada dentaria. De esta manera, en el estadio I el germen se encontró en el interior del maxilar cubierto por una capa ósea; en el estadio II el germen se aproximó al reborde óseo pero éste mantuvo su continuidad; el estadio III fue coincidente con la resorción del tejido óseo subyacente y la aparición en la arcada del diente permanente y en el estadio IV la corona del molar alcanzó el nivel del plano oclusal.

Palabras clave: estadificación, erupción, molares permanentes.

**PREMOLAR INFERIOR CON TRES CONDUCTOS: REPORTE DE DOS CASOS CLÍNICOS**

Sapienza ME; Zaracho H; Jara Ortiz M

Facultad de odontología. UNLP. La Plata, Buenos Aires, Argentina.

e-mail: [zarachoh@hotmail.com](mailto:zarachoh@hotmail.com), [majaor74@hotmail.com](mailto:majaor74@hotmail.com)

Para alcanzar el éxito en el tratamiento endodóntico, uno de los grandes desafíos es acceder, conformar y sellar la totalidad de los conductos radiculares. El clínico no sólo deberá tener conocimiento básico de la morfología interna del sistema de conductos, sino conocer las variaciones anatómicas de los conductos de las piezas dentarias. Estadísticamente, la posibilidad de un tercer conducto en el primer premolar es de 0,5 %. El objetivo del siguiente trabajo es demostrar, dos casos clínicos de primeros premolares inferiores con tres conductos realizados en la Facultad de Odontología de la Universidad Nacional de la Plata. Reporte de caso clínico Número uno. Paciente: femenino Diagnóstico: Pulpitis irreversible en pieza dentaria N°34. Tratamiento: Biopulpectomía total. Fecha de intervención: 28/07/2013. Reporte de caso clínico Numero 2 Paciente: masculino Diagnóstico: necrosis pulpar séptica en pieza dentaria N° 44 Tratamiento: tratamiento de conducto. Fecha de intervención: 28/05/2010. Resultados: se encontraron tres conductos principales en la pieza núm. 44. y tres conductos principales en la pieza núm. 34. Conclusión: el conocimiento de la morfología interna y externa de la pieza dentaria nos permitirá, junto a la correcta interpretación radiográfica y el estudio de la casuística, permite resolver variaciones anatómicas y morfológicas complejas, y así mejorar el pronóstico del tratamiento.

Palabras clave: anatomía, premolares, conductos.

**ESTRUCTURA DE LA BIOPELÍCULA SOBRE DOS BIOMATERIALES "IN VITRO"**

Butler T; Basal RL; Lazo G; Lazo S; Escudero E; Friso E; Bentivenga N; Pasos F; Amaro E; Viscovik C; Alfaro G; Ivanov M; Belloni F; Cucchetti D; Merlo D

Histología y Embriología, Facultad de odontología. UNLP. La Plata, Buenos Aires, Argentina.

e-mail: [dikybutler@yahoo.com.ar](mailto:dikybutler@yahoo.com.ar)

La superficie de los biomateriales para la fabricación de los implantes dentarios como zirconio y peak, presentan irregularidades que favorecen la adhesión de gérmenes anaerobios Gram negativos debido a la accesibilidad, a los nutrientes, y a los cambios físico químicos. El objetivo de este trabajo fue observar la estructura del biofilm "in vitro" sobre la superficie de dos biomateriales (zirconio y peak) que se utilizan para la elaboración de los implantes dentarios. 10 discos de zirconio y 10 discos de peak, de 5 mm de diámetro cada uno fueron sumergidos en una suspensión de 1 ml de fluido crevicular y saliva en 9 ml de solución fisiológica, durante 12 horas. Luego fueron colocados en medio sólido agar sangre de carnero al 5 %, a 37 ° C durante 48 hs en condiciones de anaerobiosis. El recuento de las UFC/ml se realizó en forma logarítmica. Se observaron por microscopía electrónica de barrido a baja temperatura. Los resultados arrojaron un número de UFC/ml significativo de  $p < 0,04$ , entre ambos materiales, con diferencias estructurales de la biopelícula. Se infiere que el desarrollo microbiano fue más organizado sobre la superficie de peak, que de la de zirconio, habiendo influido a las irregularidades del material y la presencia de crestas profundas. Lo cual indica que el zirconio es el material más indicado para la elaboración de los implantes.

Palabras clave: biopelícula, adhesión, biomateriales.

## PREVALENCIA DE LESIONES ADQUIRIDAS DE LOS TEJIDOS DUROS DENTARIOS EN ADULTOS

Crimaldi D; Armendano A; Rasse N; Paleo MA; Obiols C; Sala Espiell R; Mastrancioli M; Castelli P  
Facultad de odontología. UNLP. La Plata, Buenos Aires, Argentina.  
e-mail: [patocastelli@gmail.com](mailto:patocastelli@gmail.com)

Se denomina lesiones de tejidos duros dentarios a cambios patológicos sufridos por esmalte, dentina o cemento, luego de completada la odontogénesis normal. Se incluye desgastes, modificaciones del color y modificaciones cuantitativas de los tejidos dentarios originadas en cambios biológicos o patológicos locales. La nómina de lesiones más importantes incluye: fracturas, atrición, abrasión, erosión, reabsorciones, pigmentaciones, hipercementosis y anquilosis. El presente trabajo se realizó en una población de 100 pacientes adultos que asistieron al servicio de prácticas integradas de la Facultad de Odontología de La Plata. Se realizó el examen del estado dentario y su registro, como así también la observación visual de cambios de color, presencia de edema, fístulas y lesiones adquiridas. Sobre 80 pacientes examinados se identificaron los siguientes resultados: 26 presentaron atrición, 3 presentaron abrasión, 18 erosiones ácidas, 14 pigmentaciones exógenas, 6 fracturas coronarias y 2 presentaron fracturas radiculares. Con respecto a caries dental, se observaron 29 pacientes con caries de corona asociadas a erosiones ácidas y pigmentaciones. Las lesiones prevalentes fueron: atrición y erosiones ácidas asociadas a caries dental, ocasionando alteraciones funcionales de gran importancia.

Palabras clave: prevalencia, lesiones adquiridas, tejidos dentarios.

## BIOPSIA ESCISIÓN DE UNA LESIÓN DE MUCOSA BUCAL. ASPECTOS MORFOLÓGICOS DE UN CASO CLÍNICO

Di Franco P; Santángelo GV; Celis Z; Prada G; Cacciola SE; Teixeira Pocas MA  
Facultad de odontología. UNLP. La Plata, Buenos Aires, Argentina.  
e-mail: [gesan26@hotmail.com](mailto:gesan26@hotmail.com)

Los quistes mucoides son lesiones pseudotumorales benignas que resultan de la acumulación de saliva en el corion mucoso o dentro del sistema de conductos; pueden tener diversas apariencias y se originan a partir de las glándulas salivales. Su tamaño es variable y se presentan en todos los grupos de edad con más frecuencia en el labio inferior (74%) pudiendo presentarse en otras zonas de la mucosa bucal. Se presentó a la consulta un paciente de género femenino de 32 años de edad con una lesión única de tipo tumoral ubicada en la cara interna del labio inferior. Clínicamente la lesión se ve elevada, hemiesférica, de base amplia, indolora, de aproximadamente 15 mm de diámetro, cubierta de mucosa sana con características normales. A la palpación se revela blanda y fluctuante. El tiempo de evolución de la lesión es de aproximadamente 3 meses. Diagnóstico presuntivo: Quiste mucoide. Tratamiento: biopsia escisión. Pasos: anestesia, incisión, extirpación, sutura, acondicionamiento de la muestra para su estudio. Diagnóstico histopatológico: Quiste de extravasación mucosa. Cavity pseudoquística con acumulación de moco, tejido de granulación y neovascularización periférica. Hiperplasia pseudoepiteliomatosa en el epitelio de revestimiento mucoso

Palabras clave: biopsia, lesión morfología.

## ESTUDIO COMPARATIVO DE LOS DESINFECTANTES DUCTALES A NIVEL DEL BIOFILM ENDODÓNTICO

Varela J; Sapienza ME

Endodoncia, Facultad de odontología. UNLP. La Plata, Buenos Aires, Argentina.

e-mail: [juliv2008@hotmail.com](mailto:juliv2008@hotmail.com)

La patogenia de la pulpa dental y de los tejidos periapicales depende en gran medida de las bacterias, por lo que es necesario conocer las situaciones que permiten a los microorganismos sobrevivir o prevalecer dentro del sistema de conductos radiculares y su medio y así mejorar el criterio clínico en el tratamiento de las infecciones pulpares y de las regiones de influencia. El objetivo de este trabajo fue comparar el grado de efectividad antimicrobiana alcanzado al usar como irrigantes el hipoclorito de sodio y la clorhexidina en la desinfección de conductos. Es una investigación de tipo descriptiva y experimental y de campo. La población estuvo formada por todas las piezas unirradiculares con diagnóstico de necrosis pulpar. Se trataron 60 pacientes. Se tomaron muestras previo a la irrigación de los conductos. A continuación se observó el crecimiento de las colonias microbianas y se estudió la conformación de las mismas para determinar el tipo de microorganismos desarrollados. Después de completados los pasos anteriores, se procedió a seleccionar al azar un grupo de 30 piezas a las cuales se les realizó la irrigación de los conductos radiculares con hipoclorito y las restantes con digluconato de clorhexidina. Todas las piezas dentarias fueron preparadas quirúrgicamente hasta una lima de calibre 60. Irrigando entre cada lima con 5 ml del agente antiséptico durante 15 segundos cada uno. Al finalizar se secó el conducto radicular y se tomó nuevamente la muestra cultivo. Se analizaron los datos: Estos se calcularon mediante el test t de *Student*. Como resultados de esta primera parte del trabajo se observó que el hipoclorito de sodio tiene mayor efectividad que el digluconato de clorhexidina, siendo este de elección para el tratamiento de infecciones dentales

Palabras clave: ecología, conductos radiculares, tejidos periapicales.



## A

ABAL A.	64, 65
ACHINELLY MF.	52, 53, 54
ACOSTA WG.	45
ADAMI M.	49
ALFARO G.	77
ALZUARTE G.	55
AMARO E.	77
ANDRINI LB.	70
ARMENDANO A.	78
ARZONE CA.	45
ATENCIO JP.	56
AUDAP R.	44

## B

BALDANERA C.	67
BARBEITO CG.	69, 70, 71, 72
BARBERÓN J.	74
BARGO MS.	45
BASAL RL.	64, 77
BECCERRA V.	74
BELLONI F.	64, 77
BENTIVENGA N.	77
BERRUETA PC.	75
BESADA L.	57
BINOTTI S.	62
BOLLINI GA.	56
BONAURA NC.	46
BONINO F.	44
BOZZO A.	58
BRUSA F.	49, 50
BUSTAMANTE C.	76
BUSTOS RL.	47
BUTLER T.	77

## C

CABANILLAS PA.	74
CABRERA C.	52
CACCIOLA SE.	78
CAMINO NB.	52, 53, 54
CARLINI AA.	72
CARRICA ILLIA M.	65
CASERIO J.	76
CASSINI GH.	45
CASTELLI P.	78
CASTRO ANC.	65
CASTRO MOLINA JM.	45

CELIS Z.	78
CHAVES E.	42
CIANCIO MR.	72
COLACI P.	67
CORTIZO AM.	57
CORTIZO MC.	57
COTS DS.	58
CRIMALDI D.	78
CRISTOFOLINI AL.	57, 58, 61
CUCCHETTI D.	77

## D

DAMBORENEA C.	49, 50
DANERI GA.	47
de la SOTA RL.	71
de LUCÍA M.	49
DENZOIN VULCANO L.	73
de PUCH G.	67
de SANTIS LJM.	47
DEVINCENTI CV.	66
DIAMBRA L.	51
DÍAZ AO.	66
DÍAZ F.	48
DÍAZ T	57, 58, 61
DI FRANCO P.	78
DI MATEO AM.	59
DOMÍNGUEZ MT.	65
DORATI P.	64
DURSO G.	63, 64, 65
D'UVA O.	76

## E

ELICECHE DP.	52, 53
ERRECALDE AL.	67, 69, 70
ESBORRAT LM.	55
ESCUDERO E.	77
EYHERAMENDY V.	68

## F

FAISAL F.	63
FAVARON P.	70
FELIPE AE.	58, 59, 62, 68, 69
FELIPE P.	64, 65
FERNÁNDEZ M.	45
FERNÁNDEZ BLANCO A.	70
FERRARINI SO.	56
FERRARO J.	45

FERREIRA-KEPPLER R.	48		
FINGERMANN G.	76		
FIORETTI C.	44, 62		
FIORIMANTI MR.	57, 58, 61	JARA ORTIZ M.	77
FLAMINI MA.	66, 69, 70, 71	JURADO SB.	46, 63
FRISO E.	77		
FUMUSO E.	58		
FUNES A.	48		
		<b>J</b>	
<b>G</b>			
		<b>K</b>	
		KRMPOTIC CM.	72
		<b>L</b>	
GALAN AM.	44, 62		
GARCÍA AL.	69	LAZO G.	76, 77
GARCÍA M.	67, 76	LAZO S.	77
GARCÍA MF.	46	LEADEN P.	74
GAUZELLINO G.	76	LENDEZ P.	65
GENOUD P.	45	LENGUAS FRANCAVILLA M.	50
GENTILE I.	76	LENTA S.	55
GERMANO PE.	61	LICATA L.	65
GHEZZI MD.	65	LLOMPART G.	63, 65
GIGENA S.	44	LLOMPART J.	65
GIGENA M.	44, 62	LOMBARDO D.	58
GIMENO EJ.	46, 73	LOMBARDO DM.	59
GIUDICE GE.	75	LONGO MV.	66
GONZÁLEZ NV.	69	LÓPEZ MATO M.	55
GONZALEZ SE.	52, 53, 54	LOPRETTO EC.	51
GONZÁLEZ SL.	57, 61	LUNA ML.	75
GONZÁLEZ ADAMO A.	59		
GONZÁLEZ SÁNCHEZ S.	62		
GORRER DA.	75	<b>M</b>	
GRANDINETTI JAB.	73		
GULLO BS.	51	MAGALLANES V.	73
GUTIERREZ GREGORIC DE.	49	MARINO PI.	48
		MARTÍNEZ D.	45
<b>H</b>		MASSONE AR.	46, 71
		MASTRANCIOLI M.	78
HARRIGTON A.	47	MENDEZ MG.	56
HERNÁNDEZ MS.	66	MENDEZ GA.	56
HERNÁNDEZ SZ.	67	MERCADO ML.	60
HERNÁNDEZ del PINO S.	45	MERINO G.	43
HERRERA M.	59, 62	MERKIS CI.	57, 58, 61
HOCHMAN S.	48	MERLO D.	77
		MERLO L.	63
<b>I</b>		MIGLINO MA.	70
		MIGLIORISI AL.	73
INDA AM.	70	MOINE R.	44, 62
IRIQUÍN SM.	60	MOLINUEVO MS.	57
ISLAS SL.	65	MORANDI G.	65
IVANOV M.	77	MOUGUELAR H.	44, 62
		MUÑOZ NA.	45

<b>N</b>		RONDEROS JR.	49, 51
NACCARA TO.	45	RONDEROS MM.	48
NATALI J.	44	ROSALES M.	54
NEGRETE L.	50	RUSCONI JM.	53
NEGRO VB.	67	<b>S</b>	
NISHIDA F.	68, 73	SALAS A..	53
NUÑEZ FAVRE R.	46	SALA ESPIELL R.	78
NUÑO M.	55	SALVI M.	44
<b>O</b>		SANCHIS EG.	57, 58, 61
OBIOLS C.	78	SANTAMARÍA MARTÍN CJ.	72
<b>P</b>		SANTÁNGELO GV.	78
PACHAMÉ AV.	46	SANTELICES IGLESIAS OA.	73
PALACIOS A.	74	SANZ RESSEL BL.	71
PALEO MA.	78	SAPIENZA ME.	77, 79
PASOS F.	77	SEGATTO R.	70
PAULOVICH FB.	73	SATURNO PD.	73
PERALTAR R.	63	SCARANO AC.	72
PÉREZ P.	64, 65	SCHAB MA.	55
PINGITORE M.	65	SCOLARISI A.	55
PLA L.	47	SEGATTO R.	76
PLAUL SE.	72	SISTI MS.	68
POLONI L.	62	SOÑEZ MC.	59, 61
PORTIANSKY EL.	68, 70, 73	STORNELLI MA.	46, 71
PRADA G.	78	STORNELLI MC.	71
PRADEIRO RG.	71	<b>T</b>	
<b>Q</b>		TAGMANINI A.	55
QUEIREL T.	63	TANEVITCH A.	64, 65
QUINTEROS R.	44	TANO de LA HOZ MF.	66
<b>R</b>		TEXEIRA POCAS MA.	78
RAMÍREZ S.	64	TERUEL M.	59, 62, 68
RAMOS GIACOSA JP.	75	TORRES ML.	65
RAPELA F.	45	TORRES VV.	69
RASSE N.	78	TORRES MOURE L.	63
REBOREDO GR.	54	<b>U</b>	
RICCILLO FL.	51	UFANO C.	55
RODRÍGUEZ N.	62	<b>V</b>	
ROLANDO A.	58	VARELA EA.	47
ROM MG.	60	VARELA J.	79
ROMANINI MC.	58	VARELA M.	44, 62
		VEGA M.	45
		VIDAL FIGUEREDO R.	45
		VILLACORTA A.	65

VILLALOBOS SAMBUCARO MJ.	51
VIRGOLINI MB.	51
VISCOVIK C.	77
VIVAS A.	44
VIZCAÍNO SF.	41, 45

## W

WRIGHT C.	73
-----------	----

## Z

ZANCA FM.	52, 54
ZANUZZI CN.	68
ZARACHO H.	77
ZEINSTEGER P.	74
ZIVANO A.	50