



ANALISIS HISTOLOGICO DEL ESMALTE DENTARIO: EVALUACION DE LA TECNICA DE CORTE DELGADO PARA MICROSCOPIA OPTICA

Petrone, S; Garizoain, G; García Mancuso, R; Andrini, L; García, A; Inda, AM

Universidad Nacional de La Plata, Cátedra de Citología, Histología y Embriología "A", Facultad de Ciencias Médicas. Calle 60 y 120 s/n. C.P 1900.

Email: petroneselene@gmail.com

Introducción

El estudio de la morfología y desarrollo de la dentición interesa en estudios paleoantropológicos, arqueológicos y forenses debido a que su gran preservación en distintos contextos, permite obtener información sobre aspectos biológicos y culturales de las poblaciones humanas.

La depositación del esmalte durante la formación de la pieza dentaria ocurre en un ciclo con periodicidad recurrente que tiene como correlato la formación de distintos tipos de marcadores de crecimiento (estrías diarias y semanales o de Retzius) que permiten que la cronología y su historia de desarrollo puedan ser reconstruidas.

La técnica que ha mostrado mejores resultados para el análisis microestructural de los tejidos dentarios es la obtención de corte delgado para microscopía óptica, aunque también se han observado grandes dificultades en su aplicación que se discuten en este trabajo.

Objetivo

El objetivo de este trabajo es discutir la problemática de la elección y aplicación de técnicas de preparación de cortes histológicos de tejidos duros para microscopía óptica.

Resultados

Pudieron observarse los cortes histológicos al microscopio óptico y reconocer las estructuras básicas de la formación de la corona dentaria (Figura 1), sin embargo se encontraron dificultades en la aplicación de la técnica:

- no pudo replicarse la obtención del plano de corte para la correcta visualización de las estructuras en la longitud de la corona de los diferentes dientes (Figuras 2 a 5).
- artefactos relacionados con el proceso de corte, desbaste y pulido (Figuras 2-4).
- el espesor del corte fue inadecuado imposibilitando la distinción de los marcadores de crecimiento (Figura 3 y 4).
- artefactos producto de la preparación de la resina (Figura 5).

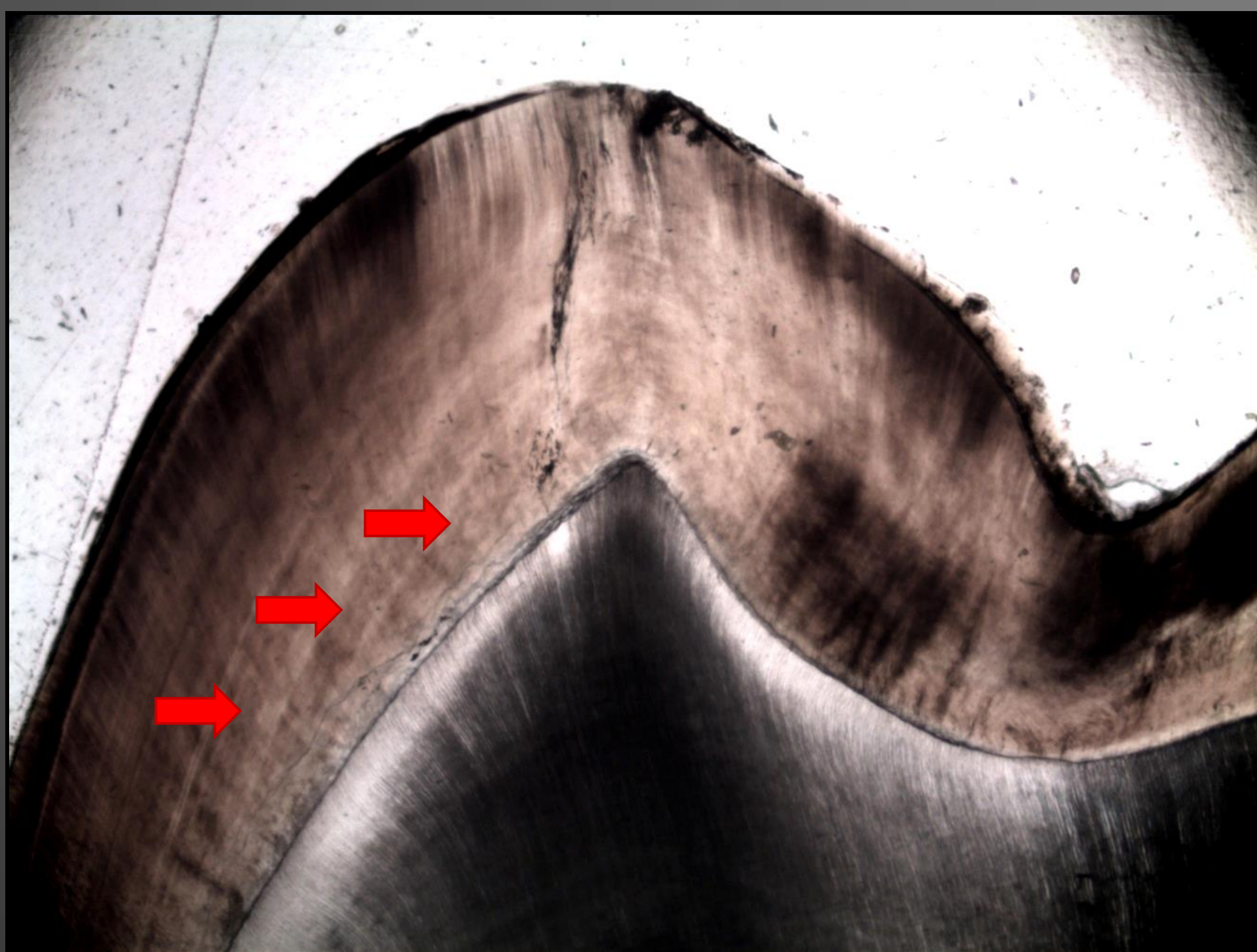


Figura 1. Corte histológico de molar decíduo donde se pueden observar las estrías de Retzius de crecimiento semanal como bandas claras (microscopio óptico de transmisión 4x)



Figura 2. Artefacto de la técnica en corte histológico de molar decíduo (microscopio óptico de transmisión 10x)




Figura 3. Corte histológico de canino decíduo con un espesor incorrecto y artefactos de la técnica que impiden la visualización de las bandas de crecimiento (microscopio óptico de transmisión 4x)

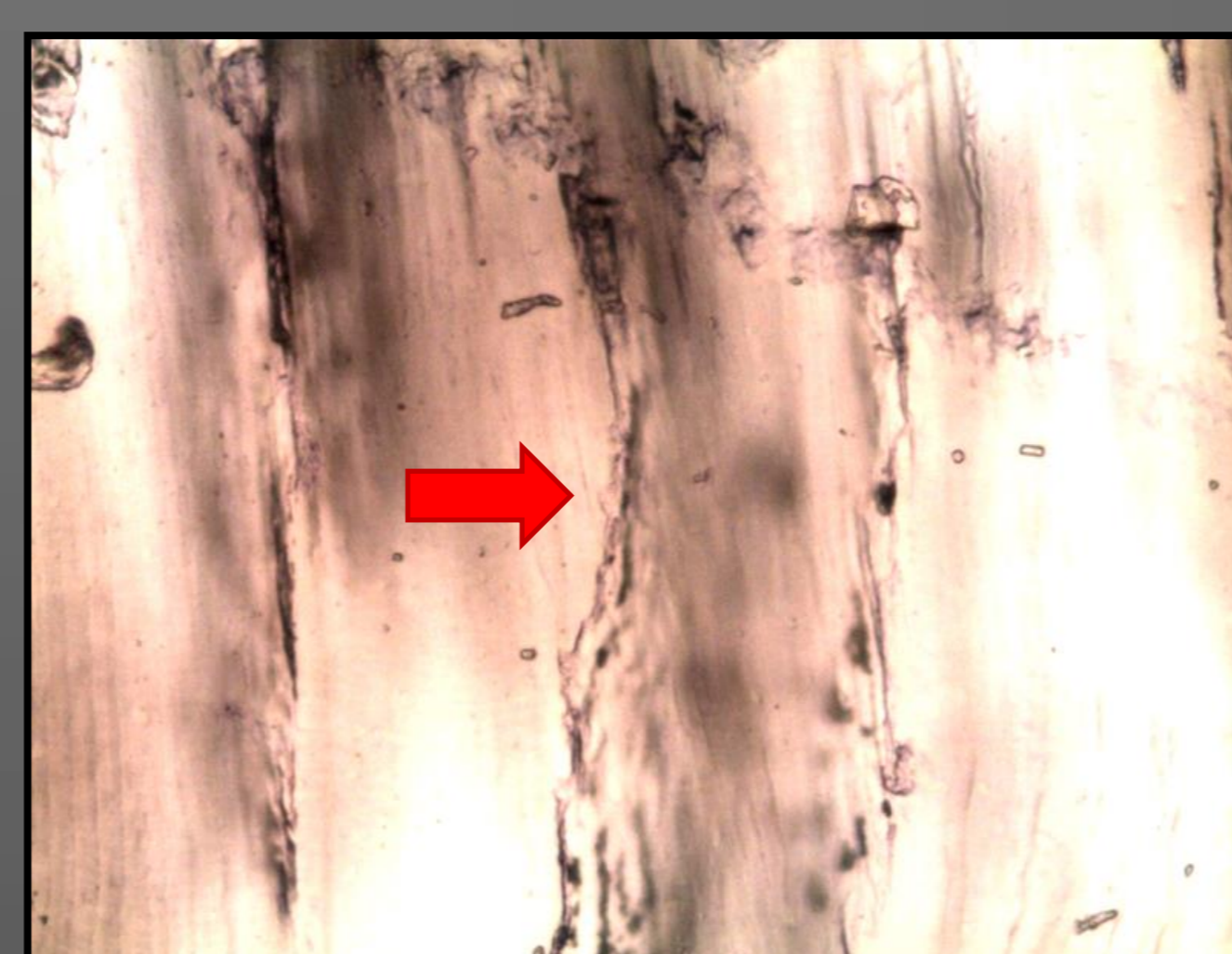

Figura 4. Corte histológico de molar con fracturas, plano de corte y espesor incorrectos lo que imposibilita la observación de las estructuras histológicas del esmalte (microscopio óptico de transmisión 40x)




Figura 5. Corte histológico de molar con burbujas producto de la preparación de la resina epoxi (microscopio óptico de transmisión 4x)

Discusión y Conclusiones

El análisis de las estructuras dentarias permite observar marcadores cronológicos que reflejan el proceso global de crecimiento y desarrollo de un individuo. A partir de esta experiencia observamos que la aplicación de la técnica descrita puede no llegar a conseguir los resultados buscados, y las dificultades relacionadas con dicha preparación deben ser tenidas en consideración dado que el procedimiento implica la destrucción del material de estudio muchas veces proveniente de contextos forenses y arqueológicos de colecciones resguardadas en instituciones responsables de su guarda y conservación. Por este motivo se propone explorar la utilización de otro tipo de equipamiento para la obtención de los cortes y la observación de los materiales en microscopía electrónica con el objeto de maximizar las posibilidades de estudio de los marcadores de crecimiento en los materiales disponibles, minimizando la destrucción de los mismos.

Bibliografía

- Antoine, D.; Hillson, S.; Dean, M.C. (2009). "The developmental clock of dental enamel: a test for the periodicity of prism cross-striations in modern humans and an evaluation of the most likely sources of error in histological studies of this kind". *J Anat* **214**: 45-55
- Birch, W.; Dean, M.C. (2014). "A method of calculating human deciduous crown formation times and of estimating the chronological ages of stressful events occurring during deciduous enamel formation". *J Forensic Leg Med* **22**: 127-144.
- Mahoney, P. (2012). "Incremental enamel development in modern human deciduous anterior teeth". *Am J Phys Anthropol* **147**: 637-651.
- Reid, DJ.; Schwartz, GT.; Dean, C.; Chandrasekera, MS. (1998). "A histological reconstruction of dental development in the common chimpanzee, *Pan troglodytes*". *J Hum Evol* **35**(4-5): 427-48

Materiales y Métodos

Se realizaron cortes histológicos de tres molares y un canino deciduos de exfoliación siguiendo el procedimiento estándar para la obtención de cortes delgados para microscopía óptica de transmisión (Tabla 1). Los preparados fueron realizados en el servicio de Petrotomía del Instituto de Recursos Minerales (INREMI, UNLP) y se evaluaron las características de los cortes histológicos al microscopio óptico.

Protocolo estándar para obtención de corte Delgado (Tejidos duros)

- 1) Limpieza del material
- 2) Inclusión en resina epoxi
- 3) Corte en sección longitudinal (disco de diamante)
- 4) Desbaste (Abrasivos)
- 5) Pulido (Pastas diamantadas)
- 6) Montaje

Tabla 1. Síntesis del protocolo estándar para la obtención de corte delgado para microscopía óptica de transmisión. (Reid et al.1998)