

LA DESFACIALIZACION: UNA PRACTICA MUTILATORIA *POST MORTEM*

Alberto J. Marcellino^{1,2}

Juan M. Bajo¹

Sonia E. Colantonio^{1,2}

PALABRAS CLAVE: Ablación facial, Aborígenes prehispánicos, Córdoba, Argentina

RESUMEN: Se da a conocer una práctica mutilatoria *post mortem* que hasta el presente nunca fuera reportada en cráneos de aborígenes del territorio nacional, consistente en la ablación completa de la cara. Se describen tres ejemplares que la presentan, todos procedentes de un sector de las márgenes de la laguna Mar Chiquita (Córdoba). Dos de ellos difieren netamente de los cráneos de los aborígenes que habitaban en la región a la llegada de los españoles, tanto por su morfología normal como por presentar una rara variedad de la deformación circular intencional del neurocráneo. Rev. Arg. Antrop. Biol. 8(1): 111-120, 2006.

1 Cátedra de Antropología. Facultad de Ciencias Exactas, Físicas y Naturales. Universidad Nacional de Córdoba. Argentina.

2 Consejo Nacional de Investigaciones Científicas y Técnicas (CONICET). Argentina.
e-mail: cabyc@efn.uncor.edu

Correspondencia a: Dr. Alberto J. Marcellino. Rondeau 488. 5000 Córdoba. Argentina. Tel: 54-351-468-0360.

e-mail: cabyc@efn.uncor.edu

Recibido 30 Abril 2006; aceptado 28 Diciembre 2006.

KEY WORDS: Facial ablation, Pre-Hispanic aborigines, Córdoba, Argentina

ABSTRACT: A post mortem mutilating practice consisting of the total ablation of the face, which has not been reported so far in skulls of aborigines of the national territory, is reported. Three examples from the Mar Chiquita lake banks (Córdoba) are described. Due to their morphology two of them are clearly different from aborigines from this region up to the Spaniard arriving by their morphology and by their exrange variety of intentional circular deformation of the neurocranium. *Rev. Arg. Antrop. Biol.* 8(1): 111-120, 2006.

INTRODUCCION

En una publicación anterior se dio a conocer la presencia de deformación intencional neurocraneana en once ejemplares de cráneos aborígenes procedentes del territorio de la provincia de Córdoba, nueve de los cuales provienen de las márgenes de la laguna Mar Chiquita (Córdoba) y los tres restantes de lugares surcados por ríos que afluyen a esa gran cuenca interior. Casi sin excepción tales ejemplares tenían en común: a) presentar la rara variedad deformatoria neurocraneana tipo "Opa" que Weiss detectara en Perú y considerara como muy escasamente presente en el área andina meridional (Weiss, 1961); b) proceder de sepulturas efectuadas en unidades geológicas de alta antigüedad y c) mostrar características morfológicas con marcadas diferencias respecto de las de los grupos aborígenes todavía vivientes al tiempo de la entrada de los primeros españoles al territorio cordobés, en el siglo XVI (Marcellino, 1997).

Varios años después de esa publicación se hallaron dos nuevos ejemplares, también por los efectos denudatorios del oleaje y en el mismo sector de la costa sur de la laguna. Uno de ellos coincidía en todo con los antes publicados; el otro carecía de deformación intencional y sus datos acerca de la inhumación eran menos precisos. La observación minuciosa reveló, sin embargo, que ambos habían sido sometidos a una singular y casi idéntica práctica, hasta hoy desconocida y por lo tanto ausente en la larga nómina de las mutilaciones post mortem: la ablación intencional total del macizo facial.

Luego de confirmada la existencia del nuevo modelo mutilatorio -al que conviene el nombre de desfacialización que en adelante se utilizará- para salvar la posibilidad de que hubiera pasado inadvertido en antiguas observaciones, se revisaron varias decenas de cráneos integrantes de la colección existente en la unidad de investigación. Así se determinó que, en efecto, había entre ellos un ejemplar con indiscutibles señales de haber sido desfacializado y que al igual que los recientemente conocidos, el mismo procedía de la margen sur de la laguna Mar Chiquita.

MATERIAL Y METODOS

Los tres ejemplares citados en último término son los que ahora se presentan. Como antes se expuso, todos fueron puestos al descubierto por la acción del oleaje, lo cual sucedió en distintos tiempos sobre la parte inferior de las bajas barrancas de la costa hasta poner al descubierto, y aún erosionar, unidades geológicas presumiblemente correspondientes al Holoceno temprano en la provincia de Córdoba. La ubicación geográfica del sector de los hallazgos es entre las latitudes de La Para (Departamento Río Primero) y Miramar (Departamento San Justo). La identificación de catálogo de los ejemplares es como sigue: 1) CA-010 (incorporado a las colecciones del Museo "Aníbal Montes" de Miramar como "ZPG13"): calvaria (sin cara pero con los huesos de la base), masculino, adulto *maturus*, con deformación intencional del "tipo Opa"; 2) CA-020 (en aquel mismo museo "ZPG14"): calota (sin cara ni huesos de la base), masculino, adulto *maturus*, sin deformación intencional del neurocráneo y 3) CA-60 (colección de la Cátedra de Antropología, Universidad Nacional de Córdoba): calota, masculino, adulto *maturus*, con deformación intencional del "tipo Opa".

La técnica

El procedimiento para ablacionar la cara ha sido básicamente idéntico en los ejemplares CA-010 (Figura 1) y CA-020 (Figura 3): el macizo facial fue separado de la porción anterior de la base del cráneo desarticulando y/o rompiendo, mediante golpes aplicados con un objeto duro provisto de filo, las suturas frontomaxilares y frontonasales de la región interorbitaria por delante (Figura 2" a") y, a cada lado, la sutura frontocigomática (Figura 2" b") con extensión por la pared externa de la órbita casi exactamente sobre el trazado de la esfenocigomática (Figura 2" c"). El corte de los arcos cigomáticos revela la intención de obtener el macizo facial lo más ampliamente posible: no fue realizado a nivel de la sutura temporo-cigomática - donde habría sido más fácil- sino mucho más atrás, cerca de la raíz del arco, casi en contigüidad con la fosa glenoidea del temporal (Figura 2" d"). De tal manera la inserción superior del músculo masetero quedaría incluida en el colgajo y la cara se obtendría en totalidad, es decir, incluyendo la mandíbula. Este procedimiento resulta indicativo, además, de que la operación no se realizó con los huesos despojados de las partes blandas sino sobre la cabeza "en fresco" y que después de abrir las suturas y fracturar los huesos en los puntos antes señalados, para obtener la cara in toto solamente restaría cortar los músculos temporales, abrir la articulación temporo-mandibular y escindir y/o desinsertar los componentes blandos del suelo de la boca.

Rotos los huesos en los sitios de mayor solidez, debió ser relativamente fácil fracturar longitudinalmente las frágiles semiceldas del hueso etmoides (Figura 2“e”), la articulación del vómer con el cuerpo del esfenoides (Figura 2“f”) y las bases de las apófisis pterigoides de este último hueso (Figuras 2,4“g”). Para ello bastaría con introducir un instrumento de hoja larga y delgada por la abertura practicada en la región del nasion y ejercer palanca hacia abajo ayudando con movimientos de tracción.

Entre los ejemplares CA-010 y CA-020 no hay diferencia alguna en lo que se refiere a la técnica de la desfacialización, pero en tanto que en el primero es la única mutilación presente, en el segundo se acompaña de otra igualmente intencional: la apertura de la base del cráneo. Esta última se ha realizado ablacionando el cuerpo del esfenoides y toda la porción del hueso occipital situada por debajo y por delante de su línea curva inferior (Figura 4“h”). Los golpes para conseguirlo están claramente marcados en los bordes óseos y la figura de la extracción es muy semejante a la que presentan los “cráneos trofeo” registrados en la bibliografía nacional (Vignati, 1953a).

En el ejemplar CA-60 se siguió un procedimiento diferente y todavía más claramente expresivo de la intencionalidad ablatoria para con el segmento facial. En lugar de escindir los huesos siguiendo las líneas suturales, el hueso frontal fue cortado transversalmente a aproximadamente un centímetro por encima del borde superior de las órbitas, continuando luego por los lados hasta conseguir la extracción de las alas mayores del esfenoides y la porción más anterior de las escamas temporales. Todo mediante un prolijo tallado, simétrico y de parejo bisel, lo que pone de manifiesto tanto la preocupación en la tarea como la habilidad del operador (Figura 5“a”, “b”). Al igual que en el ejemplar CA-020, no sólo se ha extraído el macizo facial sino también una amplia porción de la base del cráneo: totalmente el hueso esfenoides y el peñasco de los temporales y parcialmente el occipital en el área comprendida entre el borde posterior del foramen magnum por detrás y las apófisis mastoides por los lados.

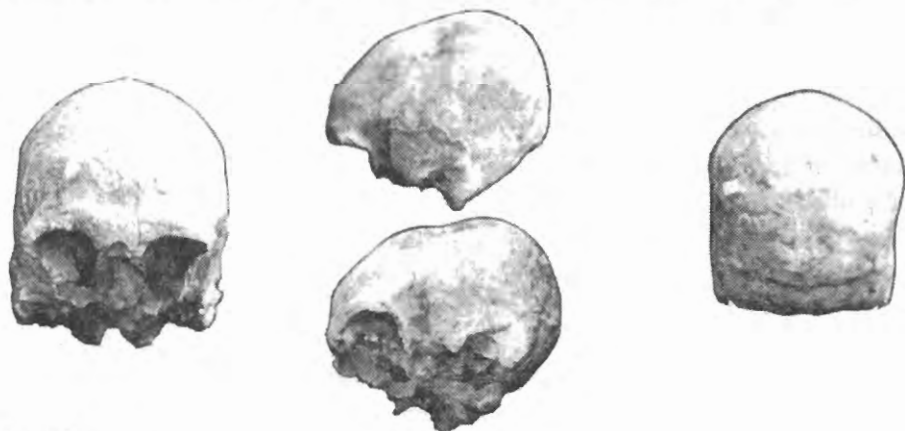

Figura 1
Calvaria CA-010 en las distintas normas de observación.

LA DESFACIALIZACION

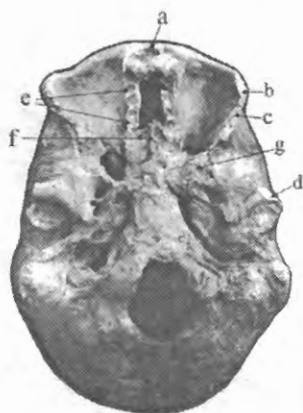


Figura 2
Calvaria CA-010 en norma basal, (explicación en el texto).

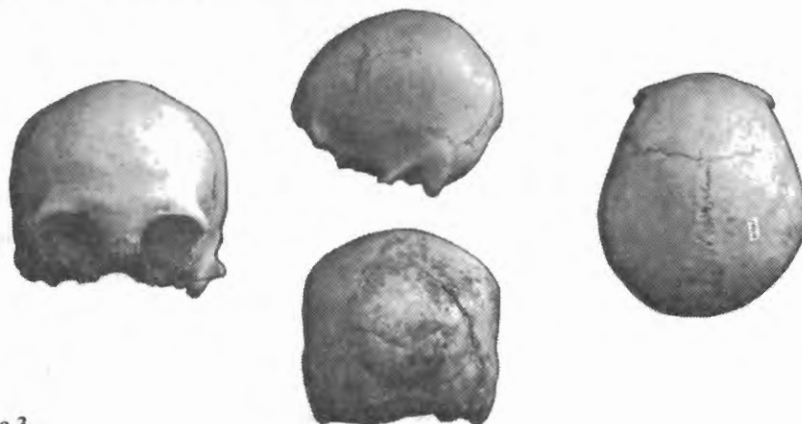


Figura 3
Calota CA-020 en las distintas normas de observación.

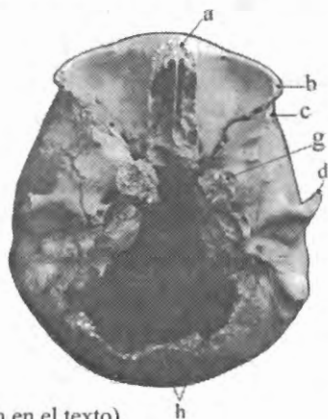


Figura 4
Calota CA-020, (explicación en el texto).

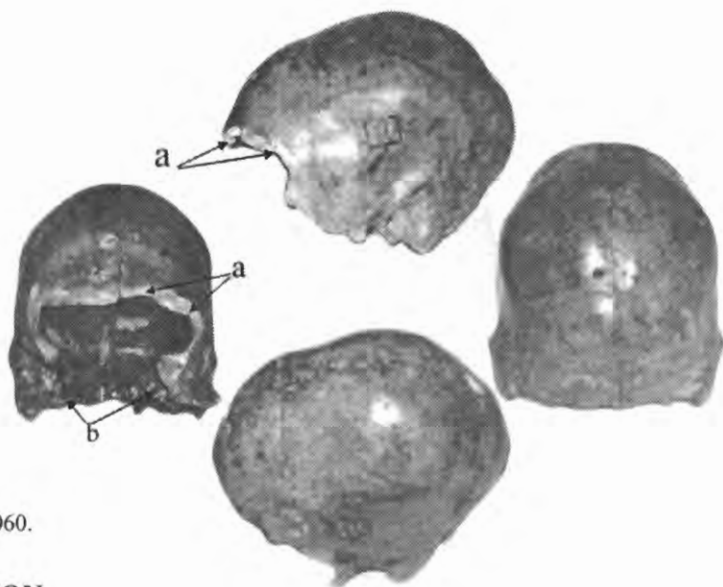


Figura 5
Calota CA-060.

DISCUSION

La desfacialización, tal como se presenta en los ejemplares descritos, es decir asociada o no a la ablación de gran parte de la base del cráneo, plantea interrogantes que merecen ser comentados. En lo que se refiere al significado de la práctica, muy poco o nada ayudan las fuentes etnohistóricas ya que en ellas no se encuentran menciones taxativas acerca de este tipo mutilatorio entre los aborígenes del Chaco boreal que es donde geográficamente se ubica Mar Chiquita. Todo lo que puede aproximarse es la alusión de Charlevoix (1825) a la ablación de las orejas de los vencidos como trofeo de guerra, práctica que Vignati consideró centrada en el Gran Chaco y que entre los Chiriguano persistiría todavía a fines del siglo XIX (Vignati, 1953b). Este último autor la asoció culturalmente -aunque sin pruebas fehacientes- con el desollamiento de la cara del vencido que, según versiones orales, habrían practicado los araucanos hasta mediados del mismo siglo (Vignati, 1953c).

La escasez de referencias en crónicas y documentos de época no invalida la real existencia de la desfacialización entre los aborígenes del Gran Chaco, cuando menos en algún momento de su larga historia. En ese sentido, debe tenerse en cuenta lo poco anotadas que fueron por los cronistas y viajeros las deformaciones intencionales del cráneo, pese a ser de mucha más fácil percepción y de conspicua presencia en el área andina de nuestro país hasta los tiempos históricos.

Tampoco es invalidante el hecho de que los antropólogos tardaran en descubrir este tipo mutilatorio, lo cual bien puede atribuirse a causas meramente circunstanciales como el desconocimiento de la posibilidad de su existencia y/o la escasez cuando no ausencia de ejemplares desfacializados en las colecciones analizadas.

Respecto de la difusión témporo-espacial y la intensidad de la práctica de la desfacialización entre las etnias que habitaron el Gran Chaco, esos son interrogantes que en el momento actual no pueden responderse. Lo que puede aceptarse sin vacilar es que se trata de una más, en la amplia gama de prácticas tanatofílicas, a las que eran afectos la mayor parte de los pueblos aborígenes de América del Sur, aún en el siglo XVI según pudo comprobarlo personalmente Cieza de León (Cieza de León, 1941). Pero hasta donde parecen indicar los datos aportados por los ejemplares de Mar Chiquita, es factible que la desfacialización fuera allí practicada por algún grupo que habitó en el lugar en tiempos muy anteriores a los protohistóricos. Se carece de información, siquiera indiciaria, para abonar una hipótesis acerca de la filiación cultural de este grupo, ni de dónde el mismo procedería.

La asociación de la desfacialización con la ablación intencional de la base del cráneo, tal como se manifiesta en dos de los ejemplares descriptos, plantea distintas posibilidades en cuanto a las causas o motivaciones. La conservación del rostro del muerto pudo hacerse ya en términos de reverencia o, por el contrario, de ostentación y escarnio, pero en cualquiera de ambos casos resulta evidente que mereció especial valoración.

La extracción de la masa encefálica pudo responder tanto a la intención de conservar lo más posible el segmento neurocraneano evitando una rápida putrefacción, como a la de ser objeto de prácticas antropofágicas. El canibalismo, ritual o alimentario, no debe descartarse a priori en función del pensamiento moderno. *Numerosas son las evidencias de su gran difusión témporo-espacial en los tiempos pre-, proto- e históricos.* A propósito de ello debe recordarse que en los restos esqueléticos del "hombre fósil de Miramar" -también exhumado en la margen sur de Mar Chiquita, muy cerca de los tres cráneos que ahora se dan a conocer y aparentemente en el mismo nivel de yacencia- se encontraron francos rastros de que el cadáver había sido sometido a la antropofagia (Montes, 1960).

Otro aspecto pasible de consideración es la secuencia de procedimientos durante el desarrollo de la técnica desfacializante. Que ella tuvo lugar con los huesos todavía en fresco, es decir al poco tiempo de la muerte, lo demuestran las escasas y cortas líneas de propagación de las fracturas causadas por las percusiones y, cuando existen, siguen las vías de menor resistencia ósea, principalmente por las

sinartrosis naturales y/o por las zonas más débiles entre los arbotantes craneanos. Más difícil de develar es el procedimiento para con las estructuras blandas (piel, músculos, aponeurosis, tendones). No se sabe si fueron cortadas y despegadas solamente en las proximidades de las zonas óseas a fracturar, o se hizo un previo y completo descarte de la cabeza. De haberse realizado de la manera mencionada en primer término habría sido inevitable que en la superficie de los huesos subyacentes quedaran marcados los cortes producidos por el instrumento utilizado. Pero esto no ha podido evidenciarse en ninguno de los ejemplares desfacializados, ni a simple vista ni con lente de aumento. En consecuencia, debe pensarse que fueron despegadas con facilidad, lo cual solamente pudo hacerse estando los tejidos considerablemente reblandecidos.

¿De qué modo se obtuvo el reblandecimiento de las partes blandas? Lo más sencillo sería esperar a que se iniciara la espontánea putrefacción *post mortem*, pero ello significaría perder lo que posiblemente se deseaba conservar por más tiempo: las facciones naturales del rostro.

La única alternativa para salvar ese inconveniente sería someter la cabeza a algún tipo de tratamiento que a la vez de evitar la putrefacción, o al menos retardarla, facilitase el despegue de las partes blandas. Es decir, se trataría de un procedimiento si no enteramente momificadorio, muy próximo a él en lo sustancial y en lo procesal. El conocimiento empírico de especies naturales con propiedades deshidratantes, particularmente las de origen vegetal y mineral, ha demostrado ser muy amplio entre los aborígenes sudamericanos y correlativamente, las prácticas momificadorias se encuentran difundidas por todo el subcontinente casi sin excepción étnica (Comas, 1976; Kleiss, 1976; Marcellino, 1998). Ello indicaría que su origen se ubica en tiempos remotos y que en algunas etnias perduraron hasta el presente. De esto último pueden citarse como ejemplos -aunque no sean los únicos-, las *tzanzas* elaboradas por determinados grupos jíbaros y las cabezas disecadas-adornadas por los *mundurucús* del Brasil (Kleiss, 1976; Reverte, 1981).

Lo que emerge con seguridad es que a diferencia del desollamiento de la cara, el rebanamiento de las orejas o el escapelamiento, la desfacialización difícilmente pudo ser realizada sobre los campos de lucha ya que debió requerir del tiempo, la tranquilidad y los implementos instrumentales necesarios para llevarla a cabo con éxito. De hecho, tales exigencias operativas sólo se justificarían mediando una imprescindible alta valoración cultural de la práctica, condicionamiento axiológico que con el correr del tiempo y en aras de la acentuada dinámica de fisión-fusión interétnica que caracterizó a las poblaciones chaquenses, bien pudo disminuir progresivamente hasta el punto de haber desaparecido por completo en los tiempos cercanos a la conquista.

CONCLUSIONES

La desfacialización o ablación total de la cara (partes blandas y esqueleto facial) fue practicada por un grupo aborigen que habitó la margen sur de la laguna Mar Chiquita, en el noroeste de la provincia de Córdoba. La cronología de ocupación del lugar por parte del referido grupo es todavía imprecisa en razón de la condición ocasional de los hallazgos, no obstante la morfología natural de los ejemplares desfacializados, la rara variedad de la deformación intencional del neurocráneo que afecta a dos de ellos y la antigüedad holocénica temprana de las unidades geológicas de yacencia, la sindicamos como muy anterior a la de los aborígenes que habitaron la región en los tiempos protohistóricos. Los datos aportados por la observación de los ejemplares permiten suponer que la técnica de desfacialización incluyó un tratamiento previo que cabe considerar como semi-momificadorio de las partes blandas de la cabeza. En dos de los ejemplares, la desfacialización se presentó acompañada de la ablación de los huesos de la base del neurocráneo -similar a la que presentan los "cráneos-trofeo"- aunque todo indica que una y otra respondieron a distintas finalidades.

AGRADECIMIENTOS

Al Sr. Hugo Giraudo y a los directivos del Museo "Aníbal Montes" de la ciudad de Miramar (Córdoba, Argentina), por habernos facilitado dos de los tres cráneos descriptos en este trabajo.

BIBLIOGRAFIA CITADA

- Cieza de León P de (1941) *La Crónica del Perú*. Madrid, Espasa-Calpe S.A.
- Comas J (1976) Orígenes de la momificación prehistórica en América. *Archivos de Anatomía e Antropología*. Instituto de Antropología "Professor Souza Marques" I(1):21-36.
- Charlevoix PFX (1825) *Histoire du Paraguay*. Paris.
- Kleiss E (1976) La momificación natural y artificial. *Archivos de Anatomía e Antropología*. Instituto de Antropología "Professor Souza Marques" I(1):41-53.
- Marcellino AJ (1997) La práctica cultural aborigen de la deformación cefálica circular en el territorio de Córdoba. *Libro de Trabajos*. 3ras. Jornadas de Historia de Córdoba, pp.265-284.
- Marcellino AJ (1998) Cadáveres aborígenes de la Gruta 1 de Morrillos de Ansilta (San Juan, Argentina). *Revista Xama* 6-11:193-221.

- Montes A (1960) El hombre fósil de Miramar. Revista de la Facultad de Ciencias Exactas, Físicas y Naturales. UNC XXI(1-2):1-29.
- Reverte JM (1981) Antropología Médica. Vol.I. Madrid, Editorial Rueda.
- Vignati MA (1953a) Nuevos trofeos en cráneos humanos del territorio argentino. I: Taza trofeo en la región cuyana. Notas del Museo de La Plata. Sección Antropología N°64:321-329.
- Vignati MA (1953b) Nuevos trofeos en cráneos humanos del territorio argentino. II: Trofeos con ablación del hueso malar. Notas del Museo de La Plata. Sección Antropología N°65:331-335.
- Vignati MA (1953c) Nuevos trofeos en cráneos humanos del territorio argentino. III: Cráneos-trofeo del Noroeste. Notas del Museo de La Plata. Sección Antropología N°66:337-355.
- Weiss P (1961) Osteología Cultural. Prácticas Cefálicas. 2da. Parte. Lima, Perú.