

2016, Volumen 1, Número 2: 117-158

---

## Nomenclatura osteológica y accidentes de la región ótica de pinnípedos, y sinónimos

Cleopatra Mara Loza

División Paleontología Vertebrados, Museo de La Plata, Facultad de Ciencias Naturales y Museo, Universidad Nacional de La Plata, La Plata, Argentina. E-mail: cleopatramara@yahoo.com.ar



## **Nomenclatura osteológica y accidentes de la región ótica de pinnípedos, y sinónimos**

**Cleopatra Mara Loza**

División Paleontología de Vertebrados, Museo de La Plata, Facultad de Ciencias Naturales y Museo, Universidad Nacional de La Plata, La Plata, Argentina. E-mail: cleopatramara@yahoo.com.ar

**RESUMEN.** La región ótica es una parte del complejo temporal del cráneo, que está conformada por diferentes huesos en íntima asociación, el petroso, el mastoideo, el ectotimpánico, el endotimpánico, los huesecillos del oído medio y, parcialmente, el escamoso. Esta región ha sido extensamente estudiada en los mamíferos y se han propuesto gran cantidad de términos para estructuras homólogas. Con respecto a la anatomía de la región ótica de los pinnípedos, ha sido estudiada de manera general en algunas especies. El objetivo de esta contribución es describir esta región principalmente en especies de pinnípedos australes, comparándolas y homologando sus estructuras con las de otros mamíferos, unificando la terminología tan variada y compleja utilizada. Los resultados de este trabajo se reflejan en un glosario de sinónimos que abarca los accidentes y estructuras más relevantes.

**Palabras clave:** *Oído, región ótica, petroso, pinnípedos*

**ABSTRACT. Osteological nomenclature and accidents of the otic region pinnipeds, and its synonyms.** The otic region is part of the temporal complex of the skull, and is made up different bones in intimate association, the petrosal, the mastoid, the ectotympanic, the endotympanic, the ossicles of the middle ear and, partially, the squamosal. This region has been widely studied in mammals, and several terms have been proposed for homologous structures. The anatomy of the auditory region of the southern pinnipeds was studied briefly in some species. The aim of this work is to describe the auditory region of the southern pinnipeds mainly, comparing it and performing homologies of this structures with that of the other mammals, in order to unify the diverse and complex terminology. Results are presented in this glossary, which comprises additional structures.

**Key words:** *Ear, otic region, petrosal bone, pinnipeds*

## Antecedentes

El órgano del oído se aloja dentro de una serie de estructuras óseas, que incluyen el hueso petroso, donde está el oído interno (laberinto óseo y membranoso), encargado de la función auditiva y también del control del equilibrio y posición del animal en el espacio (Sauvage *et al.* 2000). Pero además este órgano involucra al timpánico e incluso abarca partes del escamoso, donde se encuentran alojadas las estructuras del oído medio (bulla timpánica y huesecillos) y del oído externo (meato acústico externo).

La región auditiva de los mamíferos ha sido extensamente estudiada por diferentes autores; con respecto al oído interno, no sólo en cuestiones netamente anatómicas y comparativas (e.g. Hyrtl 1845; Macrini *et al.* 2010; Billet *et al.* 2015) si no que se han postulado además inferencias preliminares acerca de su valor en interpretaciones ecomorfológicas, asociadas a diferencias anatómicas (e.g. Schmelzle *et al.* 2007; Solnsteva 2010; Jeffery *et al.* 2008; Spoor *et al.* 2002), a locomotoras (e.g. Silcox 2009; Malinzak *et al.* 2012;), o a sistemático-taxonómicas y ontogenéticas (Jeffery y Spoor 2006; Spoor *et al.* 1994, 2007b; Sánchez-Villagra y Schmelzle 2007; Solntseva 2009, 2010, 2011; Silcox *et al.* 2009), e inclusive a cuestiones evolutivas y filogenéticas (Macrini *et al.* 2010; Benoit *et al.* 2014; Fleischer 2013; Spoor *et al.* 2002). En cuanto al petroso se describió también en varias especies de mamíferos, (Wible 2010; Ladavèze *et al.* 2008; Luo 1989; Luo y Eastman 1995; Luo Marsh 1996) y ha sido utilizado como fuente de caracteres en estudios filogenéticos en pinnípedos, ya que provee caracteres que permiten diferenciar a las tres familias (e.g. grado de separación del meato acústico interno) (Wyss 1987). Sin embargo, hasta el momento no hay descripciones detalladas de las especies australes.

El oído medio también ha sido utilizado, en su conjunto, en la sistemática de géneros y especies de mamíferos, particularmente en carnívoros, como por ejemplo en los trabajos de Pocock (1916,1929), Wible (1990), Macrini *et al.* (2010), Solntseva (2006), y Arnaudo *et al.* (2014). Los trabajos consistieron principalmente en descripciones comparativas, estructura por estructura, sin considerar la región auditiva completa de cada grupo (e.g. Thenius 1949; Hough 1952; Ginsburg 1966; Beaumont 1968; Hunt 1974; Ivanoff 2001).

Además se han realizado estudios sobre evolución, embriología, morfología descriptiva y comparada (Doran 1879) de los huesecillos del oído medio y vinculados a la función auditiva (e.g. Mohl 1964, Terhune y Ronald 1971, 1972; Schusterman *et al.* 1972, Schusterman 1974). También existen publicaciones en relación con aspectos ecológicos de diferentes grupos y con énfasis en especies marinas (eg. Solnsteva 1972; 1973 a, b, 1975, 1987; Hyrtl 1848).

En los pinnípedos, y en relación con su adaptación a la vida acuática, hay modificaciones en el oído medio que se asocian con las altas presiones que deben resistir durante las inmersiones a grandes profundidades (e.g. acortamiento y reforzamiento de los huesecillos del oído medio; véase King 1964; Poulter 1966; Mohl 1967, 1968; Solnsteva 1973a, 1975).

Debido a la gran variedad de términos que se han utilizado para describir la región ótica en los diferentes mamíferos el objetivo de este trabajo es unificar esta nomenclatura principalmente en pinnípedos de la Argentina y Antártida, tal como fue propuesta por Loza (2016).

## Materiales y métodos

Se utilizaron un total de 131 petrosos de pinnípedos (79 de fócidos, 50 de otáridos y 2 de odobénidos) de ejemplares de las siguientes especies: 30 ejemplares de *Mirounga leonina*, 7 de *Hydrurga leptonyx*, 11 de *Leptonychotes weddellii*, 15 de *Lobodon carcinophagus*, y 2 de *Ommatophoca rossii*, 15 de *Otaria byronia*, 18 de *Arctocephalus australis*, 12 de *A. tropicalis*, 5 de

*A. gazella* (Hemisferio Sur); a los que se adicionaron ejemplares de especies del Hemisferio Norte: 1 de *Mirounga angustirostris*, 3 de *Cystophora cristata*, y 9 del género *Phoca*, 1 de *Halichoerus gripus*, y 2 de *Odobenus rosmarus*. El análisis del petroso incluyó la observación directa del material óseo, tanto de petrosos completos, como de fragmentos, y se lo estudió a través de TACs, microCTs, y de desgastes seriados, que permitió su descripción tanto externa como interna.

Adicionalmente, se analizaron los petrosos de otros mamíferos, incluyendo *Conepatus chinga*, *Puma concolor*, *Chrysocyon brachyurus*, *Canis*, *Vulpes vulpes*, *Lama guanicoe*, *Lagostomus maximus*, *Hydrochoerus hydrochaeris*, *Castor canadenses*. para realizar comparaciones.

Para el estudio descriptivo, de la bulla timpánica se utilizaron un total de 1386 ejemplares (546 fócidos, 827 otáridos y 13 odobénidos): 117 ejemplares de *Mirounga leonina*, 48 de *Hydrurga leptonyx*, 75 *Leptonychotes weddellii*, 49 *Lobodon carcinophagus*, y 7 *Ommatophoca rossii*. Adicionalmente también se estudiaron ejemplares de especies del hemisferio norte como 3 ejemplares de *Mirounga angustirostris*, 49 de *Cystophora cristata*, 36 de *Erignathus barbatus*, 28 de *Halichoerus gripus*, 17 de *Monachus monachus*, 8 de *Monachus schuuislandii*, 19 de *Monachus tropicalis*, 21 de *Pagophilus groenlandicus*, 3 de *Phoca caspica*, 6 de *P. fasciata*, 19 de *P. hispida*, 41 de *P. vitulina*, 242 de *Otaria byronia*, 278 de *Arctocephalus australis*, 110 de *A. gazella*, 88 de *A. tropicalis*, 43 de *Zalophus californianus*, 12 de *Phocarcetos hookeri*, 5 de *Neophoca cinerea*, 21 de *Eumetopias jubatus*, 18 de *Callorhynchus ursinus*, 9 de *A. pusillus*, 1 de *A. forsteri* y 13 de *Odobenus rosmarus*.

El análisis de la región del oído medio incluyó la observación directa del material óseo, tanto de cráneos completos como de fragmentos, además se realizaron observaciones a través de TACs, de microCTs y de desgastes seriados, y sus correspondientes análisis de morfometría geométrica y tradicional.

Con respecto a los huesecillos del oído medio, se analizaron un total de 30 ejemplares aislados que se describieron sobre la observación directa y bajo lupa. Además, se realizaron reconstrucciones sobre TACs de alta resolución de aquellos huesecillos que se conservaron dentro de la cavidad del oído medio en los cráneos estudiados. Adicionalmente, se realizó una disección de un oído medio que conservaba el material blando, permitiendo efectuar descripciones anatómicas de los músculos y de las articulaciones entre los huesecillos.

Para la descripción de detalle se tomó como modelo a *Mirounga leonina* por ser la especie más estudiada y por contar con la muestra más numerosa, y luego se realizaron las comparaciones correspondientes con el resto de las especies de la familia; se aplicó el mismo procedimiento para los otáridos utilizando como modelo a *Otaria byronia*.

Para la descripción se utilizó como base la terminología de la Nomenclatura Anatómica Veterinaria (2012), y se tomaron las descripciones hechas por Gray (1858), McIntyre (1972), Ivanoff (2001), Wible (2010), y Loza (2016).

## Resultados

### Oído Interno

#### Petroso

La descripción se basa en la caracterización hecha por Wible (2010), y se siguen además las descripciones de McIntyre (1972), Wible (1990, 2010). Además, se utiliza la terminología anatómica de la Nomenclatura Anatómica Veterinaria (2012) y la de Gray (1858).

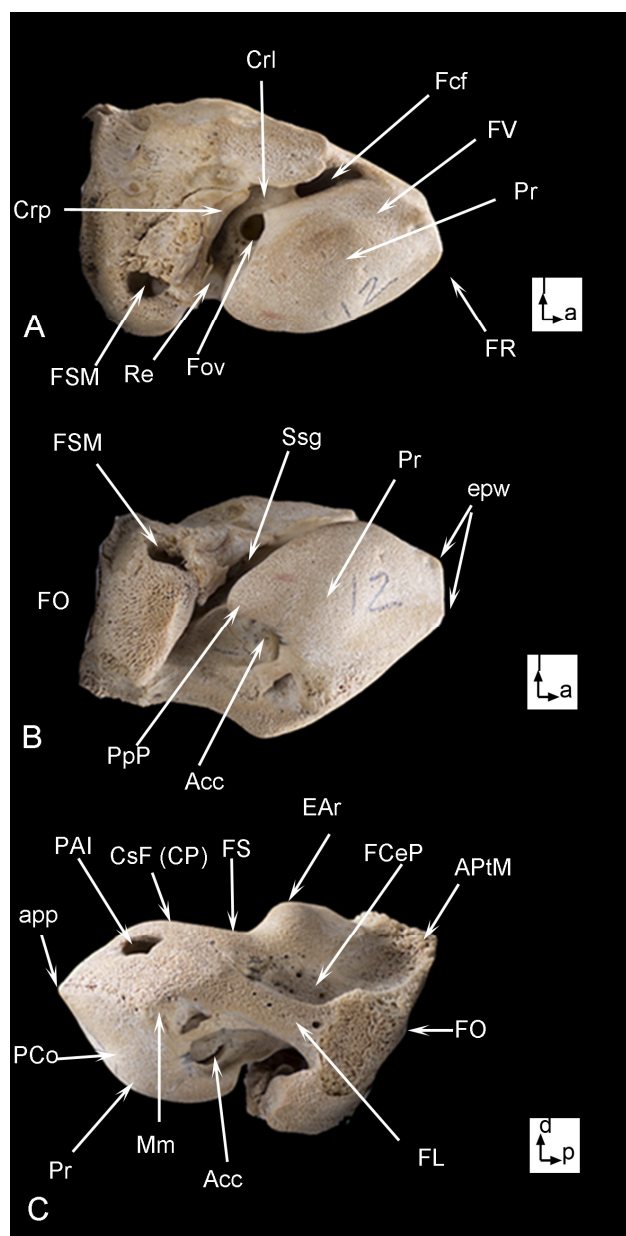
Es posible observar seis caras, de las cuales solo cuatro son libres (debido a que las otras dos presentan una fuerte fusión con otros huesos del cráneo): *Facies cerebellaris partis petrosae* (FC) (dorsal); *Facies ventralis partis petrosae* (FV) (ventral o timpánica); *Facies medialis partis petrosae*

(FM) (medial); *Facies lateralis partis petrosae* (FL) (lateral); *Facies occipitalis partis petrosae* (FO) (posterior, o mastoidea); y *Facies rostralis partis petrosae* (FR) (anterior).

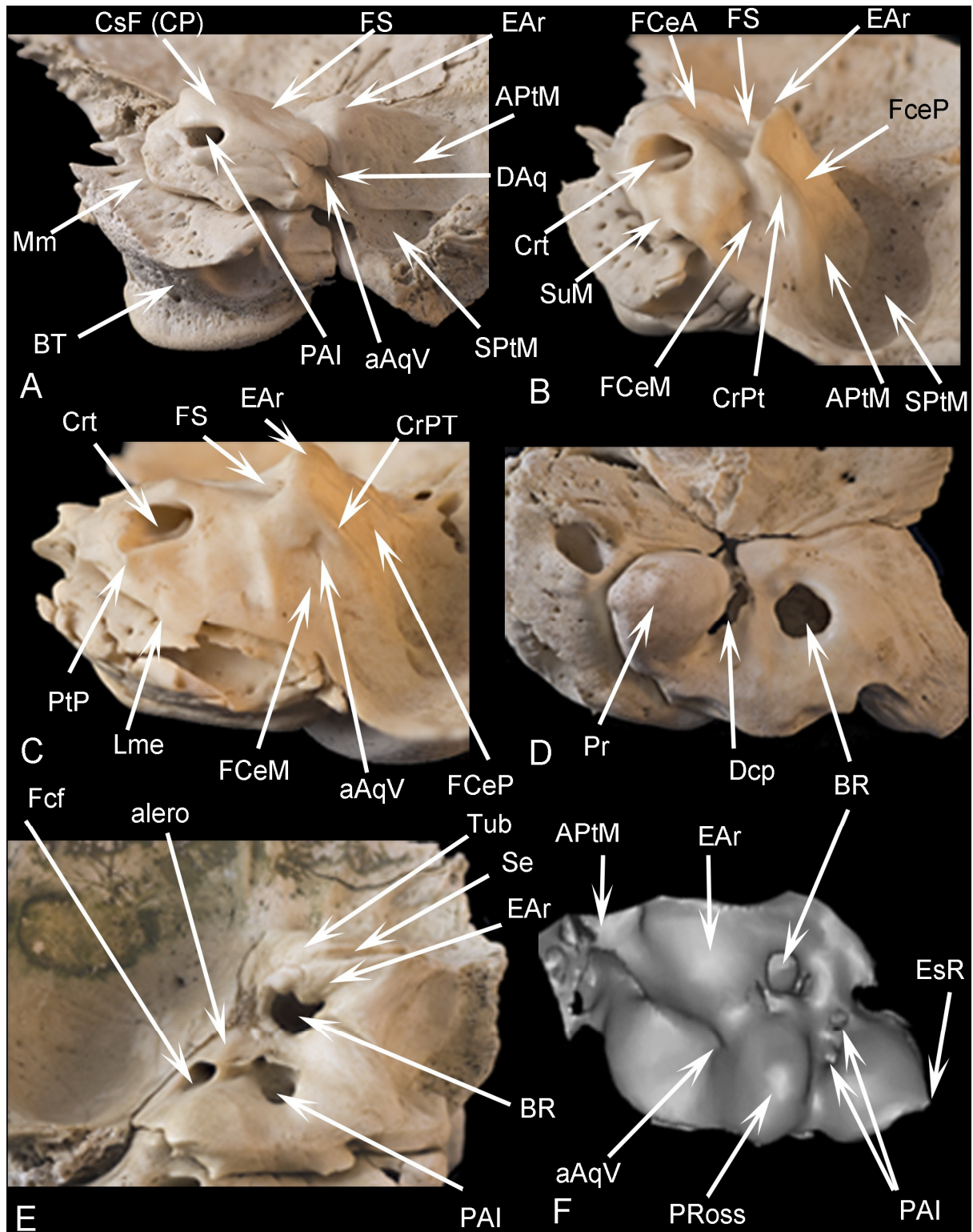
Anatomía externa:

***Facies cerebellaris partis petrosae* (dorsal)**

• *Porus acusticus internus* (PAI) del *meatus acusticus internus* (MAI): de orientación medial a dorsal en otáridos o bien dorsal en fócidos; puede estar sin septar como en *Otaria byronia*, o bien en *Arctocephalus australis*, *A. tropicalis* y *A. gazella* el poro puede estar septado parcialmente por un septo insipiente o “pliegue del poro” (Pp), y en el fondo del MAI es posible observar una cresta falciforme o transversa (Crt), que lo divide y que separa una placa cribosa de otra serie de forámenes. (Gaupp y Semon 1908) (Figs.1 y 2). En la base puede existir un pliegue en la entrada del poro bien conspicua en *A. australis* (Fig. 2 B y C). En los fócidos en general, el fondo del meato no es profundo, y presentan dos orificios; uno que abre a la parte vestibular por medio de una placa cribosa y otro que abre a nivel de la cóclea. En el caso de *M. leonina* lo puede preceder una depresión curva (Dcp) (Fig. 2D, E y F).



**Figura 1.** *Otaria byronia*, petroso derecho aislado de un neonato, en vista: A- cara ventro-lateral, B- cara ventro-medial, C- cara medial; a: anterior, d: dorsal, l: lateral, p: posterior.



**Figura 2.** Regiones temporales aisladas con detalle del petroso de A: *Otaria byronia* en vista antero-medial, B- *Arctocephalus australis* en vista medial, C- *Arctocephalus tropicalis* en vista medial, D- *Mirounga leonina* en vista dorsal, E- *Lobodon carcinophagus* en vista dorsal, F- reconstrucción en 3D de petroso de *Ommatophoca rossii*, mostrando la cara dorsal.

- *Fossa subarcuata* (FS): es una leve depresión en *Otaria byronia*, que está respaldada en su parte dorso-lateral por la eminencia arqueada (Figs.1 y 2A); esta fosa, puede ser más profunda en el género *Arctocephalus*, o más aún en fócidos llegando a conformar una bolsa profunda o búrsula, (BR). (Fig. 2 A,B y C)

- **Eminencia arqueada (EAR):** es la elevación más notoria de la parte dorsal, rodea a la *Fossa subarcuata* en su parte dorso-lateral y es recorrida internamente por el canal semicircular anterior o superior (Fig.1); esta estructura también puede variar siendo levemente pronunciada en *Otaria byronia* y más elevada y angulosa en las especies del género *Arctocephalus* o bien es las prominente y redondeada como en las especies de la familia Phocidae, particularmente en *Lobodon carcinophagus* alcanza un gran desarrollo y forma un tubérculo (Tub), que a su vez puede estar atravesado por un surco (Se).

- ***Crista partis petrosae* (cresta petrosa) (CP):** se encuentra entre el *meatus acusticus internus* y la *Fossa subarcuata*, y está representada por una pequeña elevación que es parte de la comisura suprafacial (CsF) que forma el techo del meato (Fig.1 y 2A).

- **Proceso del *Tegmen tympani* (Ptg):** fue descrito como un elemento que forma el techo de la cavidad timpánica (Fig. 1), que se continúa posteriormente con la cresta parótica (Crp) de la parte canalicular; por otro lado, forma la parte medial del receso epitimpánico, y en su conexión con la parte lateral del petroso, forma la comisura suprafacial (CsF) descrita anteriormente, como parte del *tegmen tympani*, y como su nombre lo indica está por encima del paso del nervio facial (VII), es decir que está formando parte del techo del meato acústico interno y estas estructuras se diferencian en los otáridos (Figs.1 y 2A). En los fócidos no se observa ni comisura suprafacial, ni *tegmen tympani*.

- ***Fossa cerebellaris posterior* (FCeP) o petro-mastoidea:** en la parte más posterior de esta cara, existe una segunda depresión que contacta con el mastoideo, y se extiende posteriormente formando un “ala” que denominaremos “ala petro-mastoidea” (APtM) que se suelda completamente al mastoideo; a su vez, en su contorno látero-posterior está bordeada por un “surco petro-mastoideo” (SPtM) (Figs.1 y 2). En el género *Arctocephalus* existe además una fosa cerebelar anterior (FCeA) y una fosa cerebelar media (FCeM), que se diferencian claramente (Fig. 2 B y C). en el caso de *Ommatophoca rossii*, existe una prominencia más ubicada entre la eminencia arqueada y el poro acústico interno (PRoss), (Fig. 2F).

- **Cresta del ala petromastoidea (CrPT),** es una estructura que se observa en la cara dorsal de los petrosos del género *Arctocephalus*, y es una elevación angulosa conformada en el ala petromastoidea, (Fig. 2 B y C).

#### ***Facies ventralis partis petrosae* (ventral o timpánica)**

La cara ventral es un poco más compleja que las otras, y ha sido dividida a su vez en *Pars cochlearis* (PCo) anterior y *Pars canalicularis* (PCa) posterior.

En la *Pars cochlearis*, se observan las siguientes estructuras:

- ***Promontorium* o promontorio (Pr):** aloja a la cóclea y tiene una proyección papilar en su margen posterior ó “papila posterior del promontorio” (PpP), en *Otaria byronia* y en *M. leonina* anteriormente se aprecian las dos puntas que fueron descritas para la cara dorsal en las “alas epitimpánicas” (epw), (Fig.1A y B).

- ***Apertura externa del canaliculo cochleae* o abertura del canal coclear (Acc):** es una excavación por debajo de la proyección papilar, por la que pasan ramas del nervio facial (VII); se puede observar en la superficie la primera vuelta de la cóclea (Fig.1)

- ***Canaliculo cochleae*, o acueducto o canaliculo coclear (Cc):** es un pequeño orificio y corresponde a la abertura del canal óseo que contiene al conducto endolinfático.

- ***Sulcus sigmoideus sinus* ó surco sigmoideo (Ssg):** es la división entre la *pars canalicularis* y *cochlearis*, este surco recorre ventralmente al petroso en sentido, ántero-lateral a póstero-medial, y sobre él se ubican una serie de forámenes (Fig.1).

- **Foramen del *Canalis facialis* o *Aqueducto de Falopio* o foramen facial (Fcf):** se origina en meato acústico interno y termina en el Foramen stylomastoideo del petroso (FSM), y da paso a una rama del nervio facial (VII) (Fig.1).

- *Fenestra vestibuli* o foramen oval o vestibular (Fv): está separada del foramen anterior (Fcf) por la *cresta interfenestralis* (CrI) (Fig.1).

- *Recessus epitimpanico* (Re): concavidad a continuación de la *fenestra ovalis* (Fov) (Fig.1).

En la *pars canalicularis* se identifican:

- *Tegmen tympani*: una fina pared del petroso donde se excava el *recessus epitimpanicus* (Re) (Fig.1).

- *Crista parótica* (Crp): que bordea la parte lateral de la parte canalicular (Fig.1).

- Abertura del forámen estilomastoideo del petroso (FSM): ubicado en su parte más posterior, que da paso a parte del nervio facial (VII) y a la vena estilomastoidea que atraviesan juntos el oído interno (Fig.1A).

- Existen además una serie de perforaciones que probablemente den paso a ramas del nervio facial (VII), en su entrada por el foramen facial (Fcf).

#### ***Facies medialis partis petrosae (medial)***

Esta cara, la cual limita con el basioccipital (Bocc), presenta:

- “*Margo medialis*” (Mm), reborde que delimita las caras ventral y dorsal del petroso. En esta vista es posible también identificar con claridad las estructuras que mencionamos anteriormente, tanto para la cara dorsal como para la cara ventral. Particularmente el reborde medial presenta al menos un par de puntas, que se desarrollan más en los ejemplares adultos de *Otaria byronia* (Fig.2 A), este margen también puede ser bilaminar con un surco en medio, quedando delimitadas un “ala ventral” y un “ala dorsal” del surco medial del petroso y esto ocurren en *A. australis* (Fig. 2 B), o bien puede tener existir una única lámina medial (Lme), como ocurre en *A. tropicalis* (Fig. 2C).

- Apertura externa del *Aqueductus vestibuli* (aAqV), que es una depresión en los neonatos y en los adultos es un pequeño foramen, pero que se aloja en el fondo de una depresión la “depresión del acueducto” (DAq), que presenta forma de embudo, en cuyo fondo de ubica en aAqV (Fig.2 A). En el caso del género *Arctocephalus*, esta estructura profunda no debe confundirse con la FCeM, la cual abarca un área más amplia y es menos profunda y se encuentra adyacente el DAq.

Es posible observar también desde esta cara el *meatus acusticus internus*, que es ovalado y de orientación ántero-medial,

- Apertura externa del *canaliculo cochleae* (apertura coclear), un foramen vascular, y la primera parte de *recessus epitimpanicus*. En esta cara hay una depresión a la salida de la *apertura del Aqueducto Vestibuli* en neonatos, pero en adultos se cierra formando una estría que posteriormente termina en contacto con el mastoides. Dorsalmente, se aprecia la eminencia arqueada.

#### ***Facies lateralis partis petrosae (lateral)***

Esta cara limita con el escamoso y el mastoides, es solo visible en los estadios fetales cuando aún no está soldado al resto del cráneo. Sobre esta parte se observan:

- Forámen facial (nervio VII) en su parte coclear, que es visible también desde otras caras (dorsal, lateral y ventral);

- *Promontorium*, ventral, con su papila posterior y proceso del tegmen (Ptg);

- Dorsalmente, la cresta petrosa, la *fossa subarcuata*, la eminencia arqueada, y la fosa cerebelaris posterior o petro-mastoidea; posteriormente, su contacto con el mastoides;

- Anteriormente, su *ápex partis petrosae* (app) o ápice del petroso (Fig.1).

#### ***Facies occipitalis partis petrosae (posterior, o mastoidea)***

Esta cara solo es visible en estadios prematuros, cuando aún el hueso no se ha soldado, que permite observar un área plana, de sección cuadrangular, de superficie porosa, y que no presenta ningún accidente. En los adultos se fusiona completamente al mastoides (Fig.1).



### ***Facies rostralis partis petrosae (anterior)***

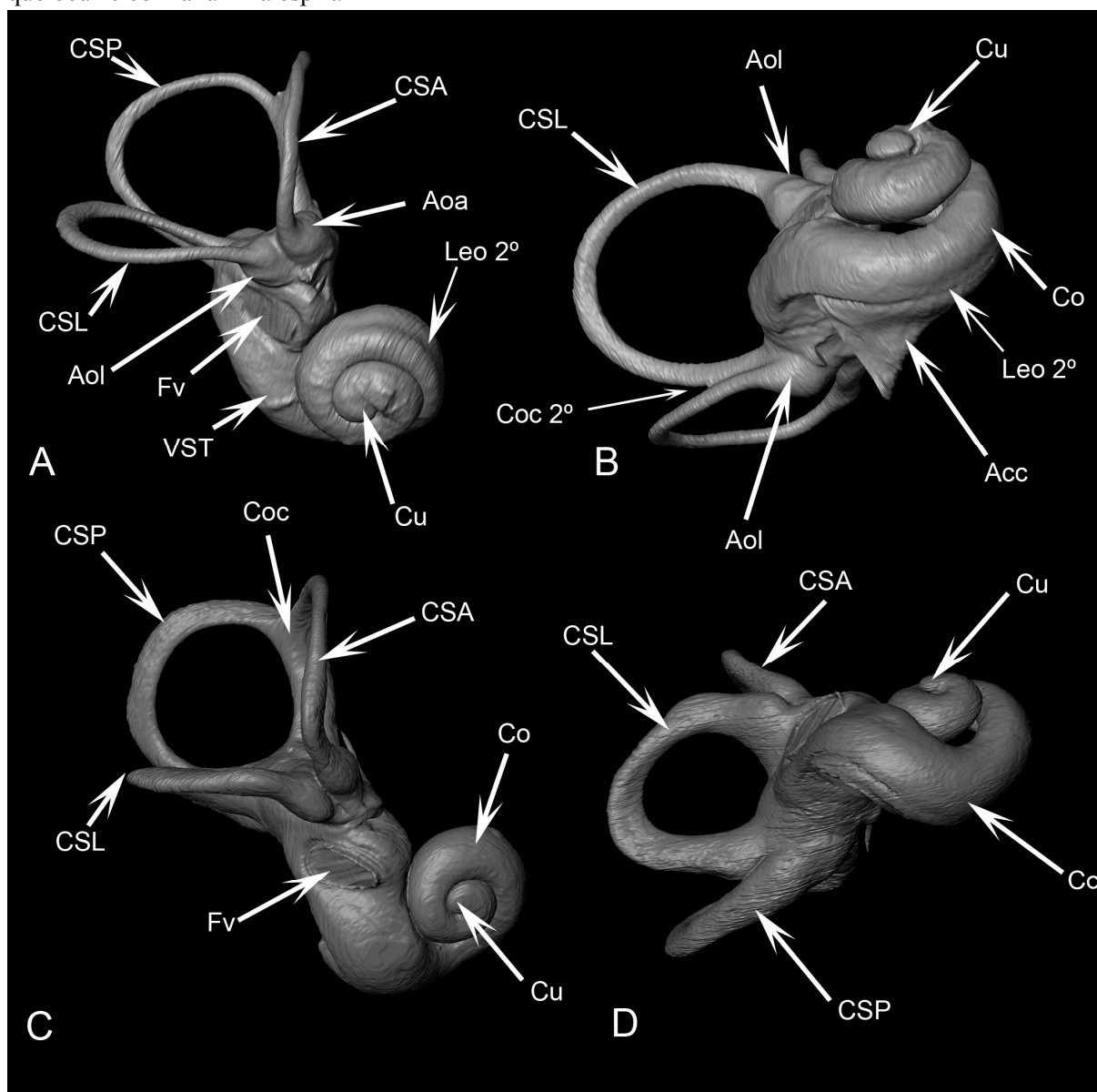
- *ápex partis petrosae* (app), y puede presentar uno o dos puntas (*epitympanic wing*), que ya fueron mencionadas en las descripciones anteriores. En su borde lateral presenta una excavación que corresponde a la entrada de las ramas del nervio facial y del proceso del *tegmen tympani* (TgT) (Fig. 2). El *ápex* más desarrollado se observó en *O. rossii*, (Fig. 2 F).

### **Laberinto óseo**

#### ***Cochlea***

La cóclea (Co), tiene dos vueltas y media, con una base ancha, un canal coclear con su primera vuelta separada de las restantes, y una cúpula redondeada; es de ubicación antero-ventral con respecto al resto del laberinto (vestíbulo y canales), y se ubica dentro del promontorio del petroso. La cóclea está levemente dirigida hacia su parte lateral (Fig. 3).

En la primera vuelta de la cóclea es posible observar una lámina espiral ósea secundaria (Leo 2°), que se proyecta desde la cara externa del conducto coclear hacia el interior, de manera opuesta a lo que ocurre con la lámina espiral



**Figura 3.** Reconstrucción en 3D a través de microtomografías de laberintos óseos de A- un otárido (*Otaria byronia*) y B- un fócido (*Lobodon carcinophagus*).

### ***Vestibulum***

Es una estructura alargada y se identifican seis caras:

**Cara lateral:** es convexa, pero presenta una concavidad justo donde se encuentra la *fenestra vestibuli* (Fv) (donde apoya la platina o base del estribo) y también el orificio anterior con la *ampulla ossea lateral* (Aol) (Figs.3).

**Cara superior o dorsal:** contiene el orificio de la *ampulla osseae anterior* (Aoa) del *canalis semicircularis anterior* (CSA) y el orificio de la *crus osseum commune* (Coc), o pilar óseo común entre los *canalis semicircularis anterior* (CSA) y *posterior* (CSP) (Fig.3).

**Cara posterior:** aloja al orificio de la *ampulla osseae posterior* (Aop) del *canalis semicircularis posterior* (CSP) (Fig. 3).

**Cara medial:** es convexa, y es el lugar donde se identifica el meato auditivo interno (MAI), que da paso a las ramas vestibular y coclear del nervio estatoacústico (VIII) (Fig.3).

**Cara anterior:** contacta con la cóclea (Fig.3).

**Cara inferior:** con la ventana redonda. La primera vuelta de la cóclea presenta una leve curvatura en su contacto con el vestíbulo (Fig. 3).

### ***Canalis semicircularis ossei***

Los canales semicirculares son de fino calibre, midiendo entre de 0,2 a 0,5 mm de diámetro en otáridos y de hasta 3 mm en fócidos. Se asientan posterior y dorsalmente al vestíbulo, (Fig. 3).

Los tres canales entre sí adquieren la típica angularidad en los tres planos funcionales del espacio, el *canalis semicircularis horizontalis* (CSH), está levemente curvado en su recorrido; los tres presentan prácticamente el mismo perímetro, pero el *canalis semicircularis anterior* es levemente mayor (Fig. 3).

La *crus osseum commune* (Coc): o pilar óseo común entre los *canalis semicircularis anterior* (CSA) y *posterior* (CSP), es larga y delgada. Las *ampullae osseae* son leves dilataciones (Fig. 3). Esta estructura varía en grosor y longitud, siendo más ancha y corta en los del género *Arctocephalus* y más aún en los fócidos.

La *crus osseum commune* secundaria (Coc 2°): o pilar óseo común entre los *canalis semicircularis posterior* (CSP) y *lateral* (CSL), la cual se observa en las especies de otáridos analizadas.

## **Oído medio**

### **Bulla timpánica**

#### Morfología externa

La forma general del contorno de la bulla es subtriangular, aunque con variaciones en machos y hembras de las especies que presentan un marcado dimorfismo y en las diferentes clases de edad. La superficie puede ser irregular y rugosa en otáridos o bien lisa y globosa en los fócidos, con desarrollo diferencial del ectotimpánico (EcT) y entotimpánico (EnT), vinculado al sexo y al estadio ontogenético.

Siempre el EcT es de mayor superficie que el endotimpánico (EnT), en otáridos, y en contraposición a lo observado en *M. leonina* y otros fócidos en los cuales el EnT presenta un desarrollo mayor o igual (Loza *et al.* 2015). De la misma manera la sutura entre ambos huesos en los otáridos está bien definida en las primeras clases de edad, mientras que en las subsiguientes queda enmascarada por el crecimiento del EcT sobre ella; mientras que en los fócidos la sutura siempre es visible. (Figs. 4 y 5)

### **Forámenes**

Los siguientes forámenes, conductos y pasajes (característicos de la mayoría de los Arctoidea) fueron reconocidos (Figs.4 A y 5 A)

-*Meatus acusticus externus* (MAE): de posición lateral, comunica la cavidad del oído medio con el exterior, es de tamaño moderado a simple vista y es relativamente más grande que el de las especies estudiadas de *Arctocephalus*. Ubicado entre la cavidad glenoidea y el *proessus mastoideus* (PM).

-*Sulcus tubae auditivae* (STA): o Foramen externo del tubo de Eustaquio *sensu* Pocock (1916), es la abertura anterior ósea de la cavidad del oído medio que se continua con la trompa de Eustaquio. En otros carnívoros (*e.g.* prociónidos, hiénidos, úrsidos) se lo denomina “*abertura anterior del tubo auditivo*” (véase Ivanoff 2001), es pequeño respecto al resto de los forámenes, y suele ser uno de los de menor diámetro.

-Foramen anterior del *canalis caroticus* (CCAF) o *foramen lacerum*: se encuentra por detrás del aliesfenoides, da paso a una rama de la carótida interna. En algunos grupos (*e.g.* primates) este foramen es llamado “foramen lacerado medio”. En esta especie se abre superficialmente en la base del cráneo, es observable en vista palatal. Este foramen en los fócidos no abre a la superficie ventral del cráneo salvo algunos ejemplares de *Leptonychotes weddellii*

-Foramen posterior del *canalis caroticus* (CCPF): es una abertura posterior sobre el entotimpánico por donde pasa la carótida. A veces, este foramen no es identificado como tal ya que en algunos otros mamíferos abre en un vestíbulo común con el *foramen jugulare* (FJ), por lo que se lo incluye junto a este. Puede ser de contorno rasgado como en *Otaria*; mientras que en *Arctocephalus* y en fócidos es redondeado adoptando diferentes orientaciones, ya sea bien posterior como en *M. leonina* y en *O. rossii*, medial-posterior como el *L. weddellii* y *L. carcinophagus*, ventral como en *H. leptonyx*.

-*Foramen jugulare* (FJ): ubicado entre la *bulla timpánica* (BT) y el hueso occipital da lugar al paso de los nervios glossofaríngeo (IX), vago (X), accesorio (XI), y la vena yugular interna; En algunos textos se lo menciona como “foramen lacerado posterior” para carnívoros terrestres (*e.g.* cánidos, úrsidos, prociónidos).

-*Foramen stylomastoideum* (FSM): ubicado póstero-látero-dorsalmente a la *bulla timpánica*, y posterior al *meatus acusticus externus*, entre la *bulla timpánica* y el proceso mastoideo; por el pasan el nervio facial (VII) y la vena estilomastoidea (que atraviesa el oído interno); está siempre presente.

-*Foramen post-glenoideum* (FPG): se encuentra inmediatamente por detrás del ángulo póstero-medial de la cavidad glenoidea, por delante de la *bulla timpánica*, y a través de él pasa la vena yugular externa; es uno de los menores y es de ubicación posterior al ángulo póstero-medial de la cavidad glenoidea y anterior a la *bulla timpánica*.

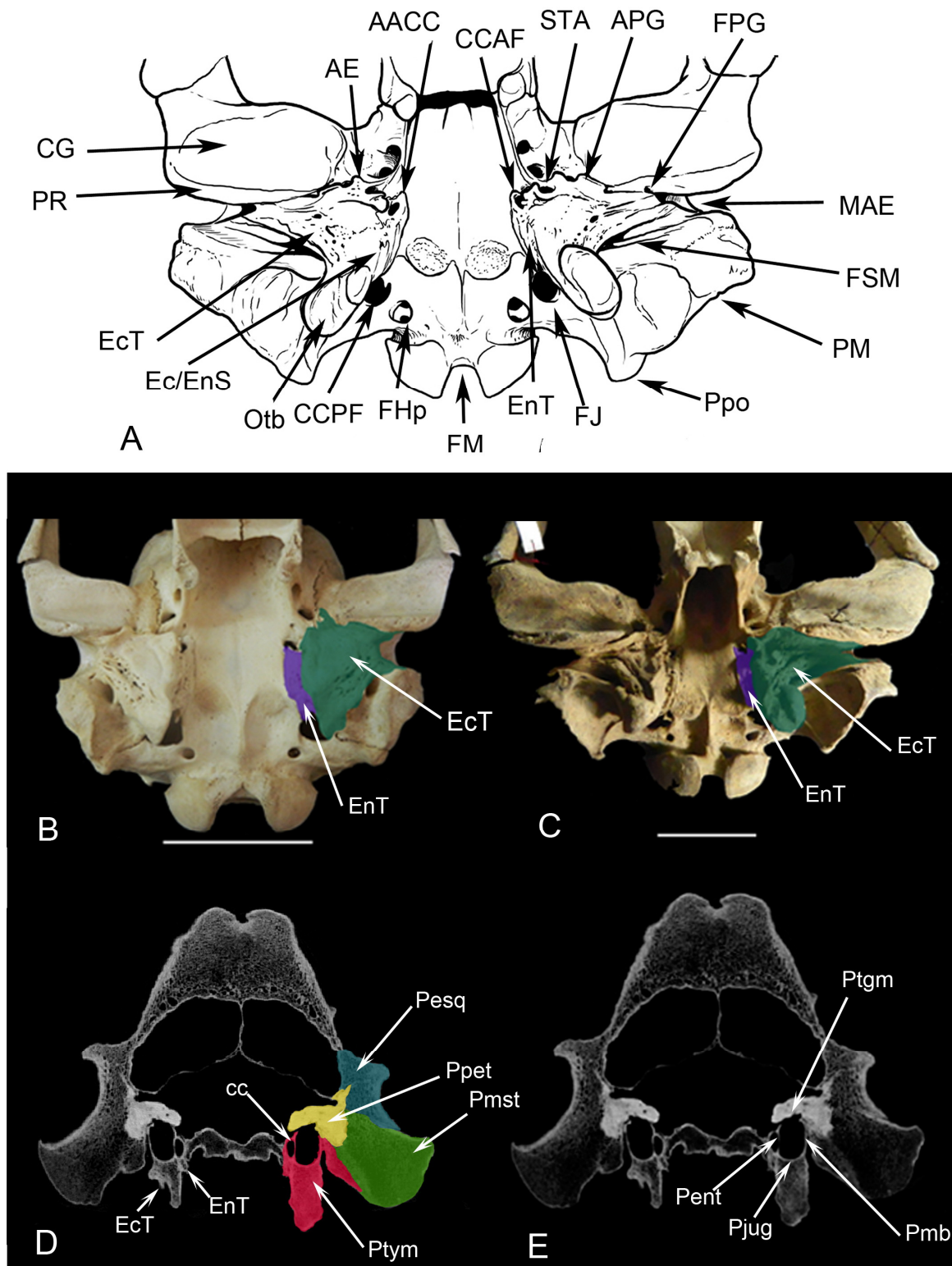
-Foramen “A” (F“A”): se encuentra ubicado látero-posteriormente al *foramen stylomastoideum*; probablemente se corresponda con el foramen vagal, puede estar separado de él y ser evidente, estar unido, o ser solamente una depresión ciega.

-*Foramen hypoglossus* (FHp): da paso al nervio hipogloso (XII), por su ubicación cercana a los cóndilos occipitales, es llamado también “foramen condilar”; es bien evidente en la mayoría de los ejemplares, aunque en algunos se asocia al FJ.

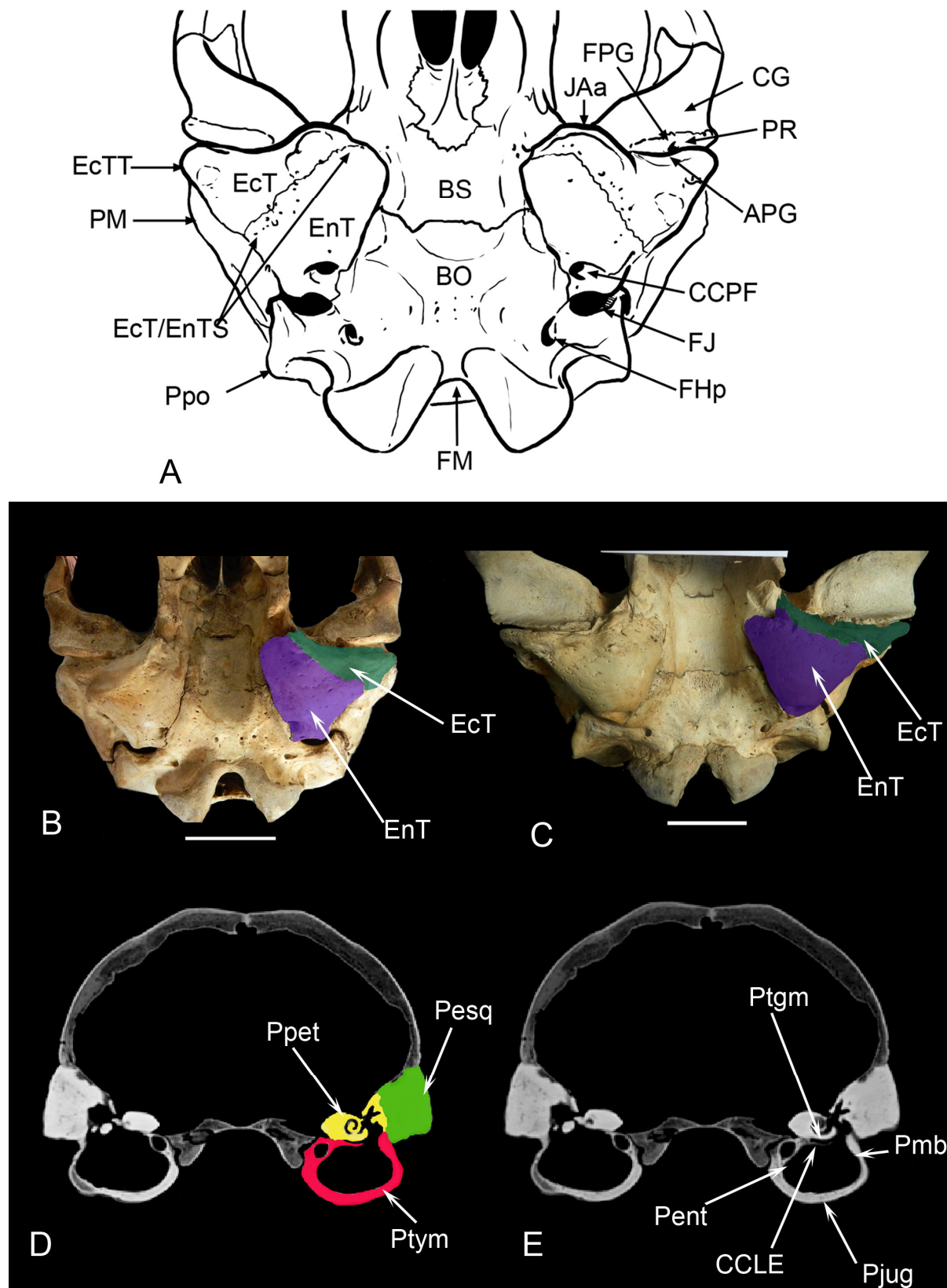
### **Apófisis**

A pesar de ser una *bulla timpánica* de forma variable, se puede apreciar un modelo básico, para otáridos y otro para fócidos de la misma manera que para odobenidos. El accidente más grande y evidente en otáridos, es la *apofisis jugulare* (AJ), claramente identificable desde los primeros estadios post-natales. Si se estudia en detalle, esta “apófisis” se puede dividir en dos secciones que podemos describir como crestas (o porciones) de la “*apofisis jugulare*”, una anterior (AJa) que es similar en ambos sexos y de menor tamaño, y otra posterior (AJp), que varía con el sexo y la edad del ejemplar. Esta AJp es muy variable y llega a convertirse en una proyección en la subfamilia Otariinae, que denominaremos

“Oto-tubérculo” (Otb) que es la porción más notoria de la superficie de la *bulla timpánica*. La AJp no solo crece en largo y ancho, sino también en altura, en las sucesivas clases de edad, y en especial en los machos, (Fig. 4); en los fócidos esta apófisis está reducida y es sólo una estría incipiente (Fig. 5).



**Figura 4.** Oído medio de *Otaria byronia* (otárido generalizado) mostrando los principales accidentes y apófisis. A- Esquema de una vista ventral de la región occipital de un cráneo, B- vista ventral del cráneo de una hembra, C- vista ventral del cráneo de un macho, D- vista a través de TACs en corte transversal mostrando las *pars* que componen la región y E- vista a través de TACs en corte transversal mostrando algunas de las *paries* que componen la región del oído medio.



**Figura 5.** Oído medio de *Mirounga leonina* (fócido generalizado) mostrando los principales accidentes y apófisis. A- Esquema de una vista ventral de la región occipital de un cráneo, B- vista ventral del cráneo de una hembra, C- vista ventral del cráneo de un macho, D- vista a través de TACs en corte transversal mostrando las *pars* que componen la región y E- vista a través de TACs en corte transversal mostrando algunas de las *paries* que componen la región del oído medio.

Rodeando al foramen anterior del *canalis caroticus* (CCAF) y aplicada sobre la base de la región occipital hay una lámina del EnT, proyectada como una apófisis anterior del *canalis caroticus* (AACC). Posteriormente, existe otra apófisis en el mismo foramen posterior del *canalis caroticus* (APCC), es menor que la anterior, está soldada a la base del cráneo y es tapada por el EcT, esta apófisis puede estar ausente.

Rodeando ventralmente al STA, la apófisis de Eustaquio (AE), es de forma variable, desde saliente y espinosa, a plano-triangular, inclusive bifurcada y elongada. Recorriendo el ancho de la cavidad glenoidea (CG), la apófisis postglenoidea (APG) es alargada transversalmente pero puede tener una disposición más restringida y desarrollarse solo en la parte media. También puede existir una apófisis estilomastoidea (ASM), bordeando el foramen estilomastoideo (FSM).

Finalmente, el *processus mastoideus* (PM), es grande, con ornamentaciones y crestas que varían con la edad y el sexo, y los *processus paraoccipitalis* (Ppo) que son muy pequeños o ausentes (quizás estén fusionados al PM, perdiendo su independencia y generando una estructura densa y compleja).

En los odobénidos es posible observar la presencia de una apófisis larga, que se forma a partir de la apófisis de Eustaquio y la apófisis posglenoidea.

### Morfología interna

Desde el punto de vista anatómico y funcional, el oído medio puede ser diferenciado en tres partes bien definidas: los anexos mastoideos o *annexae mastoideae*, la cavidad timpánica o *cavum tympani* (CT) y el tubo de Eustaquio (TE) o *Tuba pharyngotympanica* (Thomassin, 2008). A su vez la parte ósea está conformada, por la *pars petrosa* (Ppet) la *pars tympanica* (Ptym) y la *pars squamosa* (Pesq) que en conjunto contribuyen tanto al oído medio como al oído externo e interno. En los fócidos, las tres *pars* son claramente identificables y poseen un desarrollo similar y además en los otáridos es posible observar una *pars mastoidea* (Pmst), que se diferencia de la *pars petrosa* por la densidad ósea, y de la *pars escamosa* por una sutura nítida (Fig. 4 y 5 D y E).

Se describen a continuación las seis caras que delimitan el *cavum tympani* de la *bulla timpanica* (Figs. 4 y 5 C y D).

*Pariet Tegmentalis* o Techo (Ptgm): en su parte anterior está formada por la cara ventral del petroso, con un *recessus epitympanicus* (Re) muy pequeño en otáridos y bien desarrollado en fócidos; en *M. leonina* existe una proyección lateral del *canalis caroticus*, denominada lámina lateral del *canalis caroticus* (CCLE) en el resto de los fócidos está levemente desarrollada y en otáridos no existe. El petroso pasa a formar parte de este techo, resultando así no ser homólogo a lo descrito para otros mamíferos (Gray 1858).

*Pariet jugularis* o Piso (Pjug): existe un *recessus hipotympanicus* (Rh) en algunas especies de fócidos (*M. leonina* y *L. weddellii*) y en otáridos no lo está. Ventralmente está formada solo por el piso de la cavidad que es el EcT, en el caso de los otáridos y principalmente por el Ect en caso de los fócidos.

*Pariet labyrinthica* o Pared medial: en algunos mamíferos se reconocen las siguientes estructuras: *fenestra ovalis*, *fenestra rotunda* y *promontorio*. Gray (1858) además describe un acueducto de Falopio. El petroso, se encuentra ubicado de manera oblicua (ántero-medial y póstero-lateral) respecto plano sagital, la *pariet labyrinthica* forma parte del límite dorso-medial del *cavum tympani* (CT) (en la parte anterior) y del dorso-lateral (en la parte posterior). Esta *pariet* se completa medialmente por la pared lateral del *canalis caroticus* (CC). Por lo tanto ésta pared medial tampoco es homóloga a la del resto de los mamíferos que tienen esa configuración, por lo que se propone denominarla, en éste grupo, “*Pariet entotimpánica*” (Pent).

*Pariet mastoideus* o Pared posterior (Pma): no tiene celdas mastoideas en ningún estadio ontogenético.

*Paries carotica* o Pared anterior: está delimitada por una Trompa de Eustaquio ósea o *tuba pharyngotympanica*, que es alargada transversalmente, y no por el foramen anterior del canal carotideo, por lo tanto esta pared, pasará a llamarse *Paries de Eustaquio* (PEtq).

*Paries membranaceus* o Pared lateral (Pmb): delimitada por un MAE, El MAE se orienta desde el *cavum tympani* (antero-medial), lateralmente terminando en un poro acústico póstero-lateral.

A partir de los resultados expuestos, los siguientes términos serán utilizados de aquí en adelante en principio para Otariidae, Phocidae y Odobenidae.

*Paries tegmentalis* o *Petrosa* (Ptgm): correspondiente a la pared dorsal de la *bulla tympanica*.

*Paries entotimpanica* (Pent): correspondiente a la pared medial (llamada laberíntica en otros grupos).

*Paries de Eustaquio* (PEtq): correspondiente a la pared anterior (llamada carótica en otros grupos).

*Paries membranacea* (Pmb), *Paries mastoidea* (Pma) y *Paries jugularies* (Pjug): que mantienen sus nombres por ser homólogas.

La cavidad en general de los otáridos posee un volumen moderado respecto a la de los fócidos, la pared de la *bulla* es proporcionalmente fina, más allá de las grandes apófisis que desarrollan.

### Huesecillos

Los huesecillos en Otariidae son muy pequeños en comparación con los de los Phocidae, y se asemejan mucho a la estructura de los huesecillos de carnívoros terrestres.

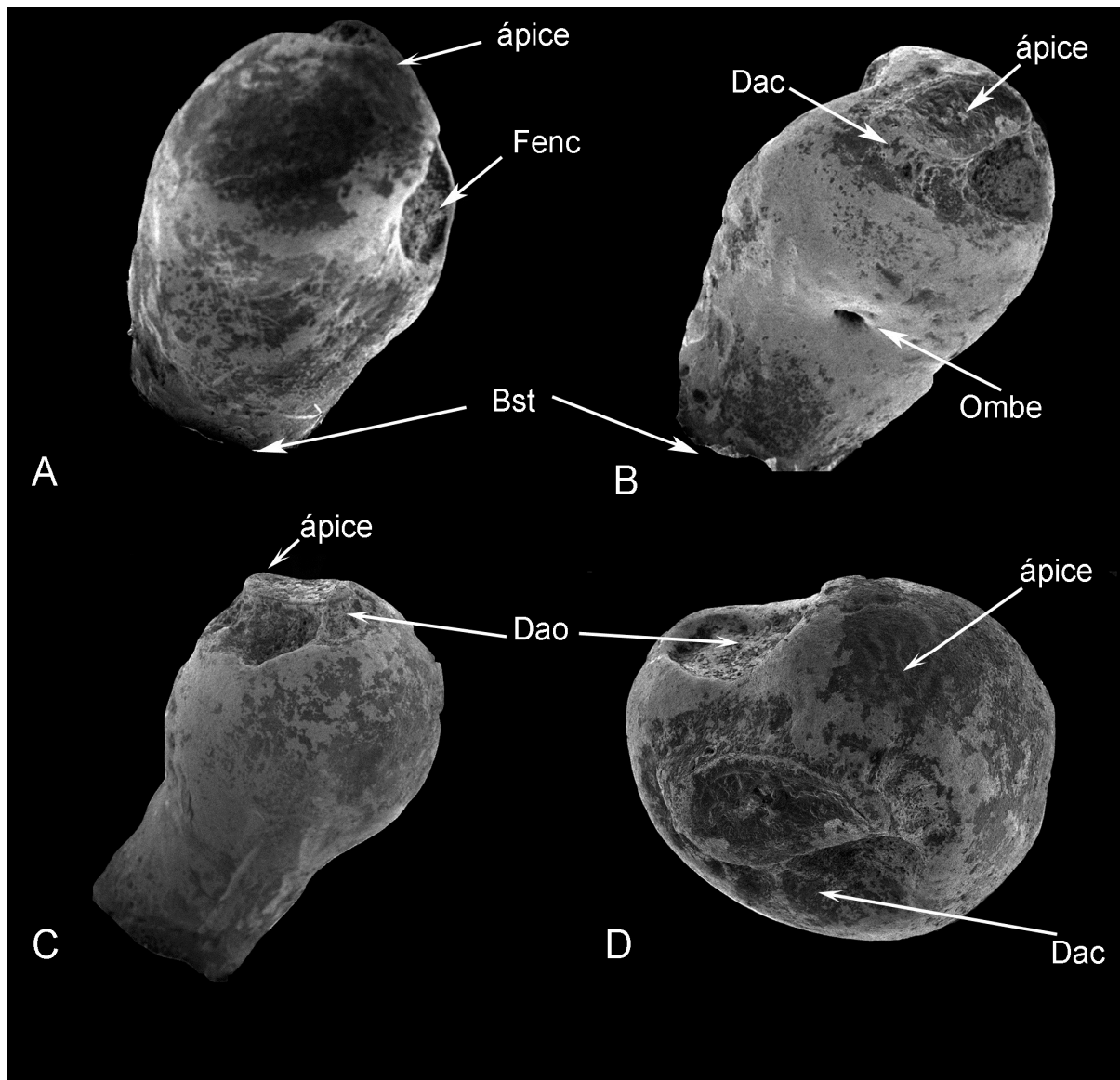
### Estribo

No ha sido posible observarlo en las especies de otáridos australes, pero tomando en cuenta las características del estribo de *Eumetopias jubatus*, probablemente tengan una estructura similar, o sea semejante a las de un carnívoro terrestre generalizado, pero con un leve engrosamiento de sus ramas (Solnsteva 2007).

En el caso particular de *M. leonina*, el estribo perdió totalmente su forma típica y se convirtió en un hueso macizo, donde las dos ramas que lo conforman parecen haberse engrosado, hasta unirse en la parte central, dejando solo como indicio de ello, un ombligo (Ombe); la base mantiene su forma ovalada, y es la parte que se apoya en la ventana oval (Fig.6).

En su parte más distal (*Caputi stapedi* o cabeza) o ápice (Ap) presenta varias estructuras llamativas, una de ellas es la depresión donde contacta la apófisis lenticular del yunque (Fenc); adyacente a esta existe otra depresión aún más grande, circular y profunda (Dac); además, en la parte más apical, hay una pequeña elevación que tiene su propia depresión (Dao). En resumen, en la zona distal del estribo, hay tres depresiones, dos de las cuales sirven para el anclaje de la musculatura estapedial y la tercera para la relación con el yunque (Fig.6).

Con respecto a los estribos de las otras especies, casi no pudieron estudiarse de manera directa, debido a que son huesos pequeños y es difícil que se conserven. Sin embargo, se pudo observar en un ejemplar neonato de *O. rossii*, un estribo de características conservadoras, aunque con las ramas poco más engrosadas. El resto de los estribos se pudieron observar indirectamente en las TACs; se realizaron reconstrucciones 3D correspondientes, y se observó que ellos en el resto de las especies australes son similares al estribo de *O. rossii* aunque con las ramas más engrosadas. En *C. cristata* y *Phoca* parece haber una situación intermedia entre el caso extremo de *M. leonina* y los casos de estribos de carnívoros terrestres (Fig. 6).



**Figura 6.** *Mirounga leonina*. Estribo. Mostrando los principales accidentes.

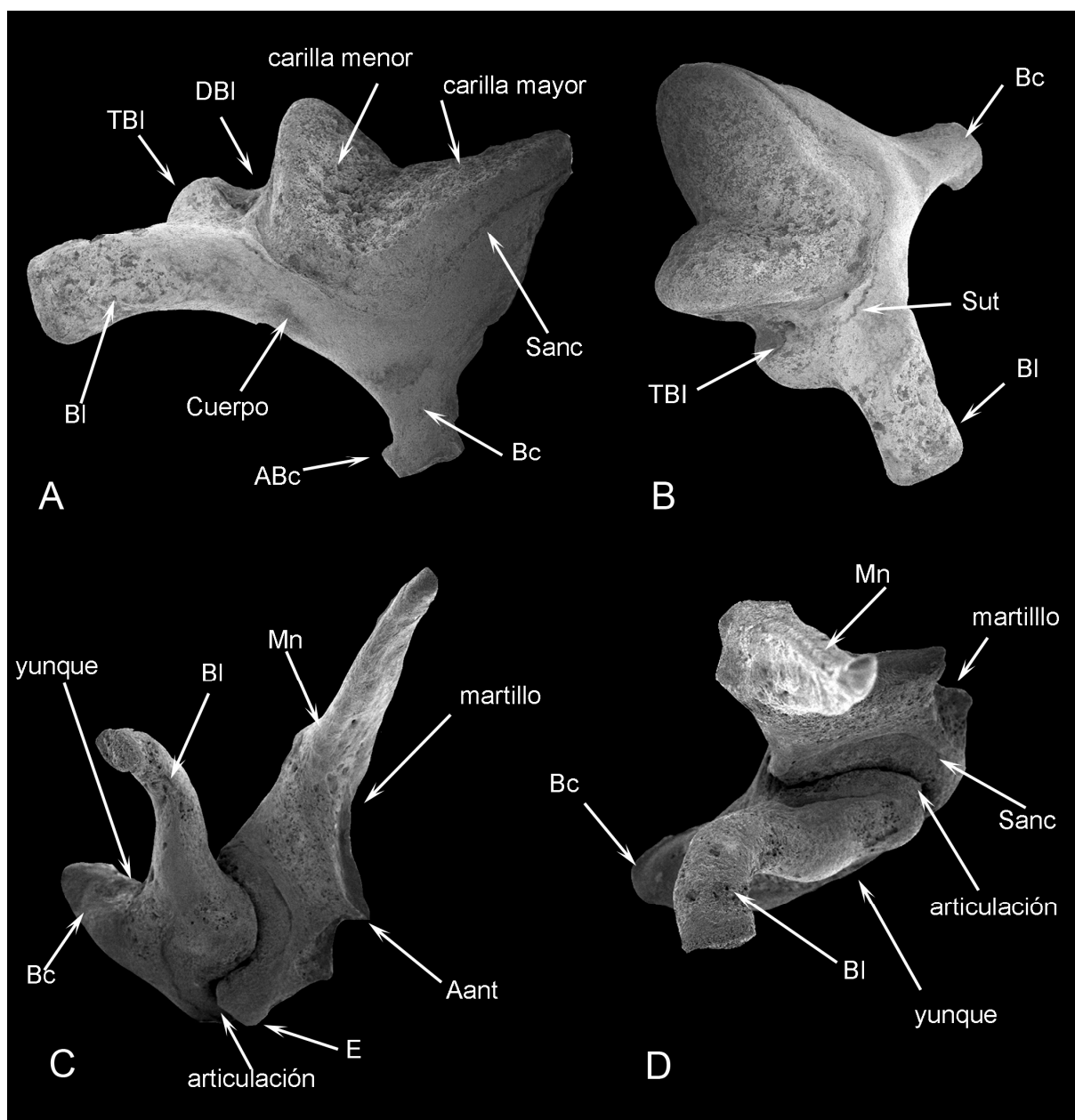
### ***Yunque***

#### *Arctocephalus gazella*

La superficie articular es porosa, amplia, rodeada por un surco fino (surco de anclaje, -Sanc-), y conformada por dos carillas (una mayor y una menor) dispuestas en ángulo cercano a los 90° entre sí. El cuerpo en general es pequeño (en relación con la superficie articular), aplanado y no globoso como en los fócidos (Fig. 7 A y B).

El brazo corto o *Crus brevis* (Bc) es de contorno cuadrangular, más largo que el de los fócidos, y en su parte más distal presenta una pequeña apófisis (ABc); el brazo largo o *Crus longum* (Bl) es curvado, ancho y de sección ovalada a cuadrangular, en su base existe una depresión (DBl) -quizás homóloga a la depresión de la base del brazo largo de algunas focas e.g. *L. carcinophagus* u *Om. rossi* y además un tubérculo redondeado (TBl). Cabe destacar que existe, por debajo del surco de anclaje que rodea las carillas articulares, una sutura (Sut) que lo bordea también en todo su recorrido (Fig. 7 A y B).





**Figura 7.** Yunques y martillo. A y B de *Arctocephalus gazella* mostrando los principales accidentes, C y D de *Otaria byronia*, mostrando un yunque articulado con el martillo y los principales accidentes de ambos.

#### *Otaria byronia*

El yunque no presenta diferencias notorias con el de *A. gazella*, salvo la ausencia del tubérculo del brazo largo (TBI) que se observaba en dicha especie; el brazo corto no tiene la apófisis ABc (Fig. 7 C y D).

#### *Mirounga leonina*

El cuerpo es particular, de forma globosa y con la superficie porosa. Presenta una zona articular bilobulada, con un lóbulo pequeño y otro más grande, ambos levemente convexos, con sus correspondientes carillas articulares para el martillo. Las carillas están rodeadas por un surco de anclaje definido, amplio y poco profundo, y del lado opuesto a los brazos existe un ombligo (Omby) (profunda depresión) (Doran 1875). En el fondo del ángulo que forman las carillas entre sí, se forma un surco profundo y angosto (Spf), que se extiende desde el Omby hasta la base de los brazos. En su parte globosa, la cara opuesta a la cara articular, la superficie es porosa (Fig. 8 A).

El brazo corto (Bc) (posterior) está ubicado en el mismo plano que la carilla articular; es corto, tosco, de contorno triangular, de base ancha y terminación redondeada.

El brazo largo (Bl), ventral, es de base ancha y aplanada, este brazo hacia su parte más distal, es de sección más cilíndrica y pequeña. A su vez, es curvado hacia su parte distal (toma forma de garra), contacta con el estribo y en su extremo presenta una pequeña apófisis lenticular hemisférica; debajo de la apófisis lenticular (Aplnt) se excava un pequeño surco (surco lenticular ó surco del brazo largo (Sbl), en la concavidad distal (Fxb) (Fig. 8 A).

*Leptonychotes weddellii:*

El cuerpo es más pequeño que el de *M. leonina* y no tan globoso, y su contorno es cordiforme. Su cara articular es doble y entre las carillas articulares hay un surco profundo, aunque menos que en la especie descrita anteriormente y más amplio. Ventralmente a las carillas existe una depresión cónica “embudo” (Emb) (en el lugar donde se encontraba el Omby en *M. leonina*) y otra alargada en la base del brazo largo, “fosa del brazo largo” (Fbl) que se continúa parcialmente sobre la rama larga. La carilla de articulación que está en contacto con el brazo largo también forma una pequeña apófisis (Fig. 8 B y C).

El brazo corto es triangular y muy bajo.

El brazo largo es cilíndrico y curvado, y en su extremo hay una apófisis lenticular ovalada. En la cara opuesta al brazo largo, se aprecia una concavidad suave, seguramente para inserción muscular (Dim).

*Lobodon carcinophagus:*

Con un desarrollo similar al de *L. weddellii*, el cuerpo es también cordiforme, aunque más pequeño que dicha especie. La cara de articulación presenta las dos carillas también, pero no están unidas entre sí ya que el surco profundo que las separa es aún más amplio que el de *L. weddellii*, por lo que no delimitan un Omby, pero sí un Emb poco profundo. Posterior a la carilla de articulación menor hay una depresión que no se observó en las especies anteriores (Fig. 8 D).

El brazo corto, es pequeño, recto, y de terminación cuadrangular, presenta una pequeña aureola, “aureola del brazo corto” (Au).

El brazo largo, es cilíndrico, curvado y con la apófisis lenticular ovalada como en *Leptonychotes weddellii*, pero a diferencia de esta especie, la terminación del brazo largo es más curvada distalmente, o sea que la flexión del brazo largo (Fxb) describe un arco de radio menor, y es más angosta en *L. carcinophagus* (Fig.8 D).

*Hydrurga leptonyx:*

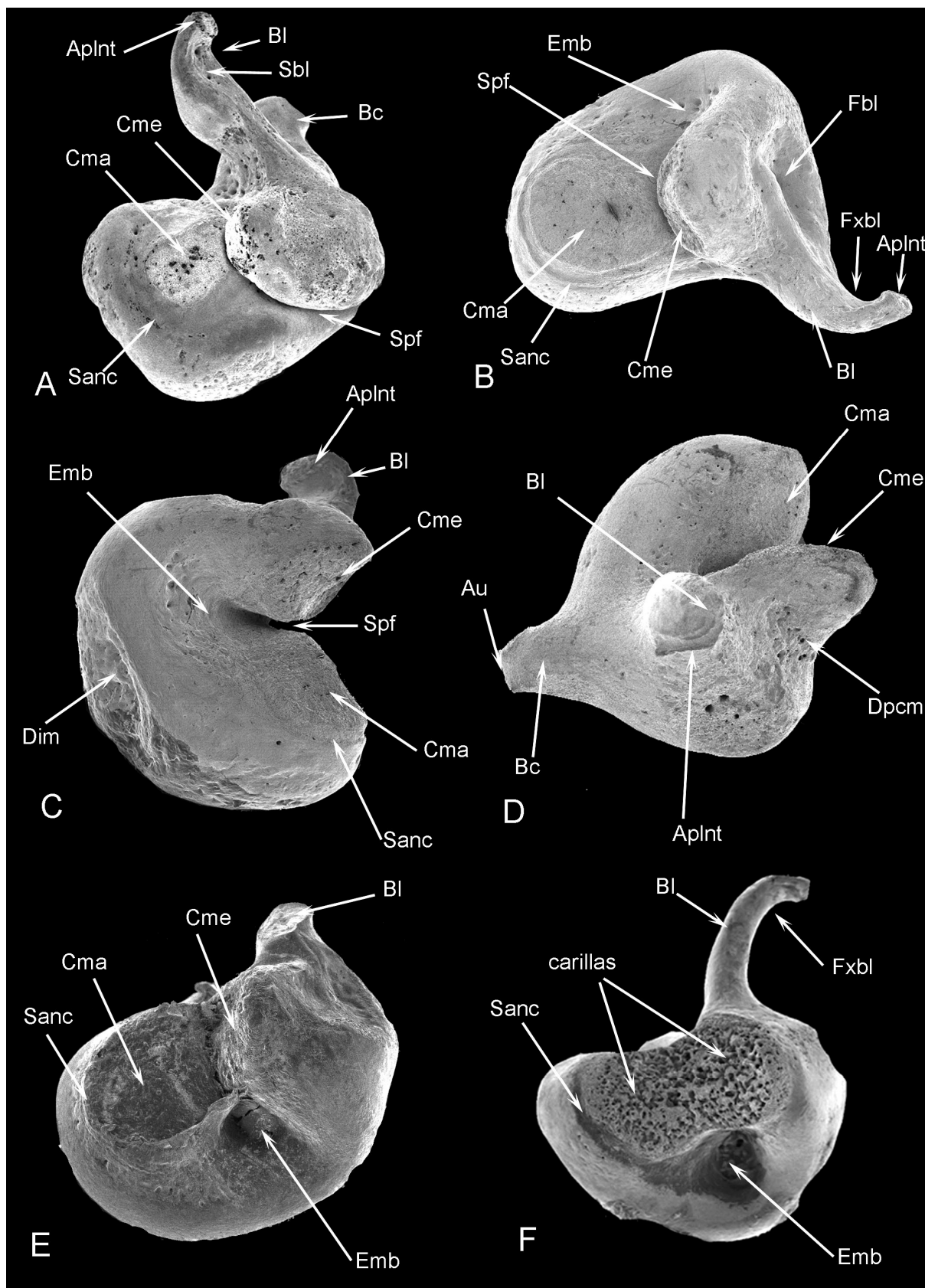
Es muy similar al de *Leptonychotes* en la carilla de articulación y forma en general, pero las carillas están unidas entre sí sin dejar surco entre ellas. En la cara opuesta al brazo largo (ventral) presenta una depresión profunda, a modo de embudo casi tan marcado como el de *Om. rossii*. Por otro lado, presenta, una depresión longitudinal que se continúa en parte con el brazo largo (como en *L. weddellii*), aunque es menos profunda, que se expande hacia la parte posterior de la cara articular. En la cara opuesta (cara globosa) a la zona de articulación se observa también un surco para anclaje muscular.

El brazo corto es bien anguloso y termina en punta, no tiene diferencias con las anteriores especies y es de contorno triangular. El brazo largo es delgado, y hacia su extremo más distal está curvado de forma más pronunciada que *L. carcinophagus*.

La cara posterior a la cara articular, al igual que *L. carcinophagus*, posee un surco marcado, pero en este caso en forma de “U” (Fig.8 E).

*Ommatophoca rossii*

Es un yunque de características muy particulares, si bien la forma y el tamaño son similares al de las especies anteriores, si bien ha sido descrito brevemente por King, 1976, aquí se describen una serie de estructuras de manera más detallada.



**Figura 8.** Yunque de Phocidae. A- *Mirounga leonina*, B y C- *Leptonychotes weddellii*, D- *Lobodon carcinophagus*, E- *Hydrurga leptonyx*, F- *Ommatophoca rossii*.

Este huesecillo presenta una cara de articulación muy amplia, con las carillas articulares unidas entre sí en silla de montar formando una gran zona articular, y sin la formación del surco profundo. La

superficie de la cara articular es muy porosa, por fuera está rodeada de un surco bien definido, en la cara opuesta al brazo largo (ventral) presenta una depresión muy profunda, cónica, que se mete en el interior del cuerpo del yunque (Omby); del lado opuesto a la cara articular, presenta en lugar de un surco, como ocurre en la otras especies, una marcada depresión. Adyacente al brazo largo tiene una pequeña depresión, al igual que *L. weddelli*, pero no tan profunda (Fig. 8 F).

El brazo corto es de contorno triangular y está poco desarrollado, y el brazo largo es delgado, de sección circular, homogéneo en diámetro y levemente curvado hacia su parte distal.

La articulación con el martillo es de tipo silla de montar.

### **Martillo**

#### *Arctocephalus gazella*

Presenta una cabeza redondeada, con bordes redondeados y un espolón (E) que delimita dos lóbulos, uno mayor y otro menor, con sendas carillas articulares separadas entre sí por una quilla (Q) y dispuestas en un ángulo equivalente al del yunque. La superficie articular total es grande, las carillas articulares son cóncavas para su encastre con el yunque; a diferencia de las focas, el martillo presenta la totalidad de la cabeza ocupada por las carillas articulares; el surco que rodea las carillas es bien periférico, sin dejar un reborde óseo por fuera de ellas.

El cuello es largo y estrecho, en comparación con el de las focas y no presenta ninguna apófisis salvo el espolón en la base de la cabeza, que se eleva justo en la zona de la división de ambas carillas.

El manubrio (Mn) es largo, de contorno triangular, estilizado y con su extremo distal a modo de “pico”, las apófisis que se desarrollan bien son la lateral (Alat) y la anterior (Aant), en tanto la muscular no se manifiesta (Fig. 9 A y B).

#### *Otaria byronia*

En esta especie, se pudo estudiar el martillo articulado con el yunque; por tal motivo, no se pudo observar directamente su cara articular pero sí inferir su morfología.

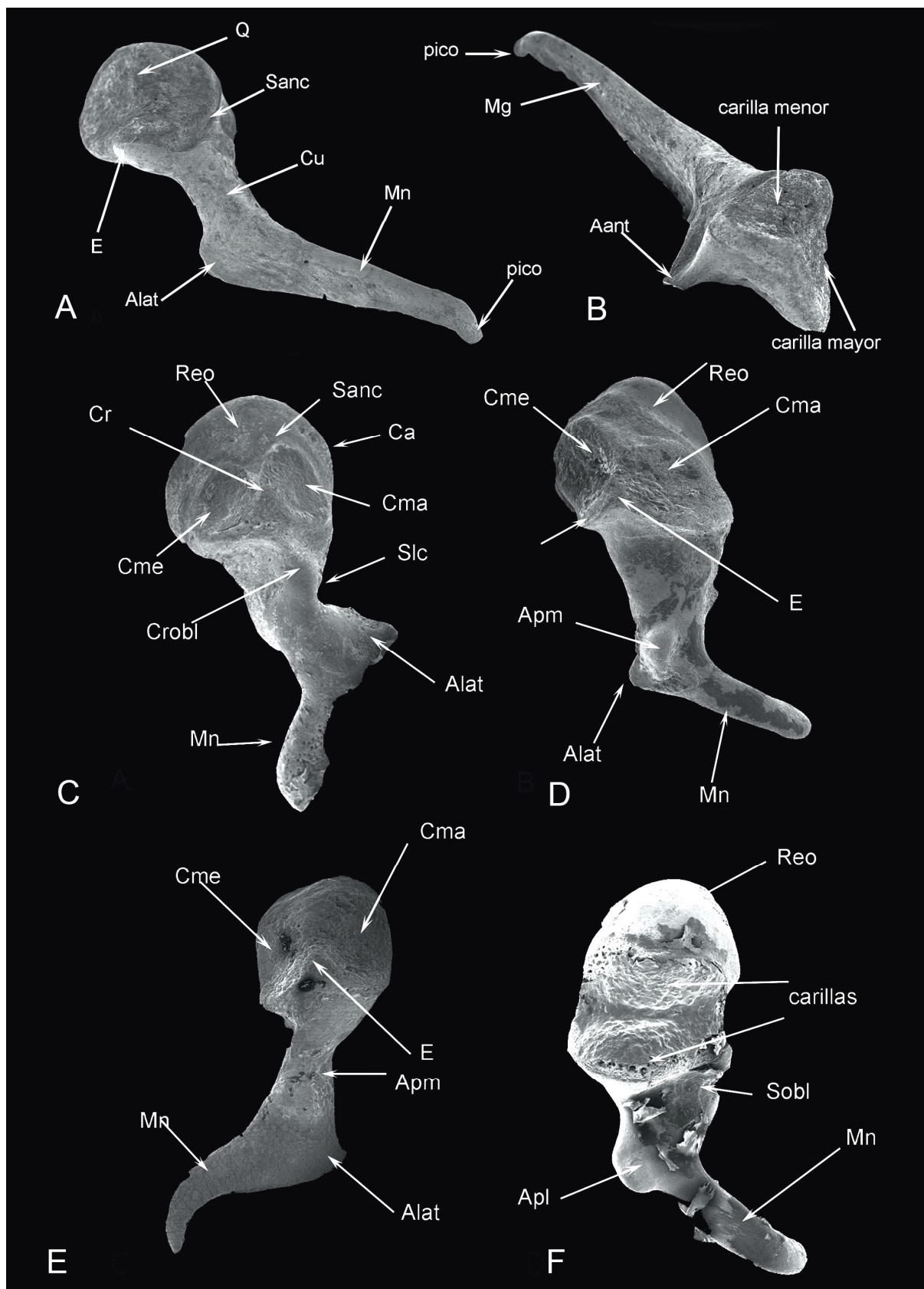
El martillo presenta en su cara anterior una superficie irregular y espinosa, con la clara formación de una apófisis anterior angulosa, la cara articular muestra la misma configuración que la especie anterior, con una amplia área articular y un surco periférico. El cuello es largo y delgado, similar al de *A. gazella*.

El mango es similar al de *A. gazella*, triangular, largo y levemente curvado distalmente y con una apófisis lateral bien desarrollada. La apófisis muscular tampoco se evidencia (Fig. 7 C y D).

#### *Mirounga leonina*

Presenta las tres secciones bien definidas, (cabeza, cuello y manubrio). La cabeza es comprimida en sentido ántero-posterior, la cara anterior es de superficie irregular, con algunas estriaciones y atravesada en su borde lateral por un surco profundo que llega hasta el cuello y finaliza en una apófisis “apófisis anterior pequeña” (Aant). El contorno general es de subtriangular a subcircular. En su cara posterior presenta la zona de articulación con dos carillas articulares, una menor (Cme) y una mayor (Cm), ambas de contorno subcircular, cóncavas y separadas por una quilla convexa (Q) (Doran, 1879). En algunos ejemplares esta cresta no es evidente, y en su lugar puede existir un surco que está delimitado por los bordes convergentes de ambas carillas articulares (Fig. 9 C); por sobre la zona articular existe un reborde (Reo) que las rodea dándole ese aspecto particular a la parte más proximal de la cabeza. Cada carilla tiene, a su vez, un surco de anclaje (Sanc) propio e independiente que las rodea por separado, y que entre ambas contribuyen a formar la quilla (Q). Por debajo del área articular existe una cresta que se dirige en sentido oblicuo, desde la parte más lateral de la cabeza hasta el centro de la misma, pasando por debajo de la faceta menor denominada cresta oblicua (Crob1).

El cuello es corto y estrecho, y aquí es donde finaliza la cresta oblicua de la cabeza. Entre la cabeza y el manubrio, justo por el lado lateral del corto cuello, se observa un “surco lateral del cuello” (Slc).



**Figura 9.** Martillos de Otariidae A y B *Arctocephalus gazella*, y Phocidae C- *Mirounga leonina*, D- *Leptonychotes weddellii*, E- *Lobodon carcinophagus* y F- *Ommatophoca rossii*.

El manubrio es largo y, visto desde su cara articular, es de sección triangular en su primera mitad (la que contacta con el cuello), luego se adelgaza y aplana hacia su parte más distal. Presenta una

apófisis lateral triangular y espatulada (Alat) (levemente curvada), que es corta en comparación con otras especies; esta apófisis presenta dos vértices; uno lateral y otro anterior. La apófisis anterior (Aant) está bien desarrollada, es corta, y es la que baja desde la cabeza. En cuanto a la apófisis muscular (Apm) no está desarrollada, y solo es un área rugosa de inserción (Fig. 9 C).

*Leptonychotes weddellii*

El martillo es más pequeño que en *M. leonina*. Su cabeza es de sección oval, con la cara anterior cóncava, con menos estriaciones que en *M. leonina*, y con un surco débilmente marcado y que no llega hasta el cuello. La cara posterior es fuertemente convexa, con un ángulo bien marcado entre sus carillas articulares; su quilla es bien conspicua, y a diferencia de *M. leonina* ambas carillas están en diferente plano y son de diferente tamaño y forma, siendo la carilla menor circular y la mayor ovalada. También presenta el reborde óseo doble, pero más pequeño que en *M. leonina*. El espolón es bien notorio (Fig. 9 D).

Ambas carillas están rodeadas también por el surco de anclaje, el cual está más desarrollado que el de *M. leonina*; por debajo de las carillas existe un surco oblicuo en lugar de la cresta observada en *M. leonina*.

El cuello es largo, grueso y no presenta surco lateral del cuello (a diferencia del de *M. leonina*).

El manubrio presenta forma triangular y es corto, respecto al tamaño de la cabeza, y finaliza también en una curva o espátula distal.

La apófisis lateral también tiene dos vértices, el anterior está poco desarrollado, la apófisis muscular es mayor que en *M. leonina* (Fig. 9 D).

*Lobodon carcinophagus*

Es más pequeño aún que el de *L. weddellii* y *M. leonina*. Su cabeza es de sección cuadrangular; el surco anterior es muy pronunciado, aún más que en *M. leonina* y finaliza en una apófisis anterior que se proyecta desde el cuello. La disposición de las carillas articulares tiene la misma angularidad y forma que en *L. weddellii*, sin embargo el desarrollo del reborde óseo es menor que en las especies antes descritas.

El cuello es más largo que *M. leonina* pero más corto que el de *L. weddellii*, y ligeramente más fino.

El manubrio y la apófisis lateral son de desarrollo y forma similares a *L. weddellii*. En esta especie la apófisis lateral no presenta dos puntas, solamente un vértice bien lateral; la apófisis anterior, a pesar de que es pequeña, es más grande que la de *M. leonina* y *L. weddellii*. La apófisis muscular es muy pobre, forma una pequeña excrescencia redondeada (Fig. 9 E).

*Hydrurga leptonyx*

La cabeza es levemente mayor que la de *L. weddellii* y *L. carcinophagus* pero no tan grande como la de *M. leonina*; es de sección cuadrangular, anteriormente presenta el surco de anclaje desarrollado. Las carillas articulares son similares a las de *L. carcinophagus* y *L. weddellii*, y las carillas son levemente más grandes, con una cresta medial levemente curvada en sentido lateral (respecto del eje longitudinal del martillo).

El cuello es más corto que el de *L. weddellii* y *L. carcinophagus* y más largo que el de *M. leonina*.

El manubrio presenta una sección triangular típica, y un desarrollo intermedio entre el de *M. leonina*, y los de *L. carcinophagus* y *L. weddellii*, distalmente es el más curvado; el desarrollo de las apófisis es similar al de las especies mencionadas.

*Ommatophoca rossii*

La cabeza del martillo es la más diferente respecto de las descritas previamente; es de sección circular ovalada, y es muy grande en relación al cuello y al manubrio; anteriormente presenta un surco bien marcado (que es el más desarrollado de todos los observados) y una superficie bien cóncava. La parte posterior presenta una zona de articulación doble sin separación de carillas por un surco

profundo. Sin embargo, la inflexión que recorre la cabeza en la zona articular, lo hace en sentido transversal, opuesto a la de las especies anteriores, separando la zona articular en una carilla superior y una inferior (respecto del eje del martillo). De esta manera, la zona de articulación presenta una superficie cóncava. La zona articular no presenta surco de anclaje y el reborde óseo es prominente y redondeado (Fig. 9 F).

El cuello es similar al de *L. weddellii* y *L. carcinophagus* pero mucho más corto y ancho, presenta el surco del cuello similar al de *L. weddellii*.

El manubrio también es de similares características a las de *L. weddellii* y *L. carcinophagus*, pero su terminación es esencialmente recta, y con una leve curva, la apófisis anterior está bien definida y no se divide, y la apófisis muscular es la más desarrollada respecto de las demás especies (Fig. 9 F).

## GLOSARIO y SINÓNIMOS

(Abreviaturas en el Apéndice I)

**Aditus ad antrum o canal tímpano-mastoideo:** pequeña abertura que comunica la caja timpánica con el antro mastoideo.

**Ala dorsal del surco medial del petroso:** es la lámina que queda definida dorsal al surco medial del petroso en su cara medial en *Arctocephalus australis*.

**Ala petro-mastoidea:** es la extensión posterior de la fosa cerebelar posterior de la cara dorsal del petroso en forma de ala.

**Ala ventral del surco medial del petroso:** es la lámina que queda definida ventral al surco medial del petroso en su cara medial en *Arctocephalus australis*.

**Alas epitimpanicas (epitympanic wing):** forma parte del piso del meato acústico interno, corre a lo largo de la parte lateral del promontorio y emerge en la parte rostral de la ventana oval, luego corre a lo largo de la porción dorsal del promontorio y termina en la parte coclear.

**Alero del tegmen:** es una saliencia que se ubica en la cara dorso-lateral del petroso y por debajo se encuentra el foramen del N VII en los fócidos.

**Ampullae osseae (Ampollas óseas):** son excavaciones fusiformes situadas en un extremo de los tres canales semicirculares para contener a las ampollas membranosas, ellas son ampolla ósea anterior, posterior y lateral u horizontal.

**Ampullae membranaceae (Ampollas membranosas):** son dilataciones fusiformes de los conductos semicirculares, cerca de la unión entre el utrículo. Existe una por cada conducto; en estas dilataciones existen las crestas ampullares.

**Ampullae osseae anterior (Ampolla ósea anterior):** dilatación del canal semicircular anterior.

**Ampullae osseae lateralis (Ampolla ósea lateral):** dilatación del canal semicircular lateral.

**Ampullae osseae posterior (Ampolla ósea posterior):** dilatación del canal semicircular posterior.

**Annexae mastoidae (Anexos mastoideos):** son los espacios de aire que se encuentran en el mastoides del hombre.

**Apertura externa aqueducto vestibuli (Abertura externa del conducto vestibular):** es el orificio de abertura del conducto vestibular.

**Apertura externa canal cochlear (Abertura externa del canalículo de la cóclea):** es el orificio de abertura del canalículo coclear.

**Apex partis petrosae (Vértice de la parte petrosa):** extremo del hueso petroso, dirigido rostro-ventralmente.

**Ápice central o posterior del petroso:** es el extremo más posterior de la parte ventral del promontorio del petroso, y se ubica entre la abertura coclear y la ventana oval, (se desarrolla marcadamente en *Mirounga leonina* y *Lobodon carcinophagus*).

**Ápice medial del petroso:** es el extremo de la parte ventral del promontorio, que se ubica entre la cara medial propiamente dicha y la abertura del canal coclear, (se desarrolla marcadamente en *Mirounga leonina*).

**Ápice lateral del petroso:** es el extremo de la parte ventral del promontorio, que se ubica entre la ventana oval y la cara lateral, (se desarrolla marcadamente en *Mirounga leonina*).

**Caput stapedis (Cabeza del estribo o ápice del estribo):** parte del estribo que se articula con el yunque por medio del hueso lenticular.

**Apófisis anterior del canalis caroticus:** apófisis que rodea el foramen anterior del canal carotideo.

**Apófisis de Eustaquio:** rodea al foramen externo del tubo de Eustaquio.

**Apófisis del brazo corto del yunque:** es una pequeña prolongación que está presente en el brazo corto del yunque en *Arctocephalus gazella*.

**Apófisis jugulare (Apófisis jugular):** apófisis que se desarrolla en el ectotimpánico de los pinnípedos. Es la más conspicua en de todas y en los otáridos es donde adquiere mayor importancia, pudiendo ser diferenciada a veces en apófisis jugular anterior y posterior con formación de una cresta o un oto-tubérculo.

**Apófisis larga:** presente en la parte en borde anterior de la bulla timpánica de odobénidos, probablemente formada a partir de la unión entre la apófisis de Eustaquio y la apófisis posglenoidea.

**Apófisis posglenoidea:** apófisis que se ubica en las inmediaciones del foramen posglenoideo, detrás de la cavidad glenoidea.

**Apófisis posterior del canalis caroticus:** apófisis que se ubica bordeando al foramen posterior del *canalis caroticus*.

**Apofisis stylomastoidea (Apófisis estilomastoidea):** es la apófisis que rodea a la abertura del foramen estilomastoideo.

**Aqueductus cochleae o canaliculus cochleae (Acueducto de la cóclea o canaliculo coclear):** es el canal óseo que contiene al conducto perilinfático.

**Aqueductus vestibuli (Acueducto del vestíbulo):** canal óseo que contiene al conducto endolinfático de la parte membranosa.

**Area vestibularis inferior (Area vestibular inferior o Fosita sacular):** véase receso esférico

**Area vestibularis superior (Area vestibular superior o Fosita utricular):** véase receso elíptico

**Arteria labyrinthi (Arteria del laberinto o arteria auditiva):** rama de la arteria basilar o de la arteria cerebelosa caudal que se introduce en el petroso por el meato acústico interno.

**Articulatio incudomallearis (Articulación incudomaleolar):** articulación entre el cuerpo del yunque y la cabeza del martillo.

**Articulatio incudostapedia (Articulacion incudoestapedial):** articulación entre la apófisis larga del yunque el hueso lenticular y la cabeza del estribo.

**Aureola del brazo corto:** es una marca circular ubicada en el brazo corto del yunque de *Lobodon carcinophagus*.

**Barra de Bill:** tabique horizontal en el fondo del meato acústico interno que lo separa en una parte izquierda y una derecha.

**Base del modiolo (Base del modiolo):** corresponde a la base del meato acústico interno.

**Basis cochleae (Base coclear):** la parte más ancha de la cóclea, donde se forma la primera vuelta.

**Basis stapedi (Base del estapedio o platina):** base del estribo que cierra la ventana vestibular.

**Borde medial del petroso (margo medialis):** borde de la cara medial del petroso que delimita las caras dorsal y ventral

**Bulla timpánica:** dilatación ventral que encierra la cavidad timpánica, formada por ectotimpánico y puede estar asociada a un segundo hueso que surge por vía condral, el endotimpánico.



**Búrsula:** es una bolsa o cavidad de forma variable, mayormente esférica, que se profundiza dentro del petroso, alojando al paraflóculo del cerebelo y se vincula íntimamente con los canales semicirculares del oído interno. Es homóloga a la *fossa subarcuata* de los otros mamíferos.

**Arruga de la búrsula:** es una constricción que se forma en el cuello de la búrsula dejando una abertura que parece obliterada en el petroso *Hydrurga leptonyx*.

**Canal aferente de la lámina espiral:** véase Sauvage 2000.

**Canal central de la columella:** es el canal de mayor tamaño por el que salen las fibras nerviosas que provienen del órgano sensorial (véase Sauvage 2000).

**Canales semicircularis ossei (Canales semicirculares óseos):** contienen a los conductos semicirculares del laberinto membranoso, y presentan una orientación en los tres planos ortogonales, ellos son: anterior o superior, horizontal o lateral y posterior.

**Canalis facialis (Canal facial) o acueducto de Falopio:** canal ubicado en la cara ventral del petroso, que lleva el nervio facial.

**Canaliculi caroticotympanici (Canaliculos carotidotimpánicos):** pequeños canales, que se proyectan desde el *canalis caroticus* por la pared de la bulla timpánica.

**Canaliculus chordae tympani (Canaliculo para la cuerda del tímpano):** canal para el paso de la cuerda del tímpano.

**Canalis spiralis cochleae (Canal coclear):** es el tubo que conforma la cóclea.

**Canalis caroticus (Canal carotideo):** es el conducto que da paso a la carótida interna, atravesando el endotimpánico.

**Canalis longitudinales modioli (Canales longitudinales del modíolo):** llevan fibras nerviosas hacia el canal central de la columella y la base de la cóclea, desde el ganglio espiral

**Canalis n. petrosi majoris (canal del nervio petroso mayor):** ubicado en la pared rostral del hueso petroso, para el nervio petroso mayor.

**Canalis n. petrosi minoris (canal del nervio petroso menor):** ubicado en la pared rostral del hueso petroso, para el paso del nervio petroso menor.

**Canalis semicircularis anterior (Canal semicircular anterior o superior):** estos canales son perpendiculares al lateral, y paralelo al canal posterior del oído opuesto, actuando así como pares funcionales, se estimulan cuando la cabeza gira de adelante hacia atrás.

**Canalis semicircularis lateral (Canal semicircular lateral u horizontal):** ambos canales derecho e izquierdo están en el mismo plano, estos determinan el plano orto-vestibular de la cabeza. Se estimulan cuando la cabeza gira de derecha a izquierda.

**Canalis semicircularis posterior (Canal semicircular posterior):** es perpendicular al canal lateral y es paralelo al canal anterior del oído opuesto.

**Canalis spiralis cochlearis (Canal espiral de la cóclea):** conducto enrollado en espiral alrededor del modíolo.

**Canalis spiralis modioli (Canal espiral del modíolo o conducto de Rossental o canal espiral coclear):** espacio para el ganglio espiral de la cóclea situado en la base de la lámina espiral ósea. También llamado Criba espiroidea o tracto criboso espiral o *habénula perforata (Tractus spiralis foraminosus)*.

**Caput mallei (Cabeza del martillo):** parte redondeada del martillo que se articula con el yunque.

**Cara ventral del petroso, timpánica (Facies ventralis partis petrosae):** es la cara ventral del petroso.

**Carillas articulares del yunque:** caras o lóbulos que articulan con las caras articulares del martillo; una mayor y una menor.

**Carillas articulares del martillo:** caras o lóbulos que articulan con las caras articulares del yunque; una mayor y una menor.

**Cartilago auricular:** cartilago que forma el pabellón auricular u oreja.

***Cavum tympani* (Cavidad timpánica):** es parte del oído medio, una cavidad que aloja a los huesecillos estribo, yunque y martillo.

***Cecum cupulare* (Ciego cupular):** es la terminación en fondo de saco del conducto coclear a nivel de la cúpula de la cóclea.

***Cecum vestibulare* (Ciego vestibular):** fondo de saco inicial del conducto coclear.

***Cellulae tympanicae* (Celdas mastoideas o celdillas timpánicas):** subdivisiones de la parte ventral de la cavidad timpánica, ausentes en los carnívoros.

***Chorda timpani* (Cuerda del tímpano):** es una rama del nervio facial.

***Cochlea* (Cóclea o caracol):** es la estructura espiral que queda formada a partir del enrollamiento del tubo coclear, o de lo que se denomina lagena.

***Collum mallei* (Cuello del martillo):** estrechamiento entre la cabeza y el mango del martillo.

**Comisura suprafacial:** parte de la cara dorsal del petroso que se ubica por encima del conducto facial.

**Concavidad posterior del petroso:** es una depresión que se encuentra en la cara posterior de los petrosos de los fócidos.

**Conducto auditivo externo:** véase meato acústico externo.

**Conducto auditivo interno:** véase meato acústico interno.

**Conductos semicirculares (*Ductus semicircularis*):** son los conductos membranosos del laberinto membranoso que se originan y terminan en el utrículo, en la mayoría de los mamíferos están ubicados en ángulos rectos entre sí.

***Corpus incudis* (Cuerpo del yunque o corona):** parte más grande del huesecillo que se articula con el martillo.

**Cresta convexa:** es una elevación que separa las carillas de articulación mayor y menor de la cabeza del martillo.

**Cresta interfenestralis:** es el espacio entre la ventana redonda y la ventana oval de la cara ventral del hueso petroso.

**Constricción del meato:** es la parte más angosta del meato acústico externo en su cercanía con la *paries membranacea* de la bulla timpánica.

**Cresta medial del entotimpánico:** es una pequeña prominencia que se encuentra en la parte medial y ventral del endotimpánico en *Otaria byronia*.

**Cresta oblicua:** se encuentra por debajo de las carillas articulares de la cabeza del martillo de *M. leonina*.

***Criba spiroidea* o *habénula perforata* (tracto espiral perforado):** véase canal espiral del modíolo.

***Crista ampullaris* (Cresta ampullar):** es una cresta que hace relieve en la ampolla membranosa y está formada por conjuntivo y fibras nerviosas, cubierta por un neuroepitelio del que se proyectan grupos de pelos sensoriales al interior de la cúpula suprayacente.

***Crista basilaris* (Cresta basilar):** cresta del ligamento espiral que se continúa con la lámina basilar.

***Crista parótica:*** es parte lateral del petroso que bordea al canal semicircular anterior.

***Crista partis petrosae* (Cresta de la parte petrosa):** elevación aguzada entre las caras rostral y medial del hueso petroso, en los pinnípedos se encuentra entre el meato acústico interno y la *fossa subarcuata* en la cara dorsal del petroso.

**Cresta del ala petro-mastoidea:** es la elevación que se forma en el ala petromastoidea de la cara dorsal del petroso en las especies de pinnípedos analizadas.

***Crista transversa* (Cresta falciforme o transversa):** divide al fondo del meato acústico interno en dos partes, superior e inferior.

**Crista vestibuli (Cresta del vestíbulo):** cresta en la pared medial del vestíbulo que separa los recesos esférico y elíptico.

**Crura membranacea ampullaria (Pilar membranoso ampullar):** parte de los conductos semicirculares situados entre las ampollas y el utrículo.

**Crura osea (Pilar óseo):** es la unión de los canales semicirculares óseos con el vestíbulo.

**Crura osseo ampullaria (Pilar óseo ampullares):** extremo dilatado de canales en el vestíbulo.

**Crus anterior (Rama anterior o Pilar rostral o Crus rostral o anterior):** rama del estribo que se une rostralmente a la cabeza y la base del mismo.

**Crus breve (Brazo corto o Rama corta o posterior o posterior u horizontal):** es la apófisis más corta del yunque.

**Crus longum (Brazo largo o Rama larga):** es la apófisis más larga del yunque y se orienta en la misma dirección que el mango del martillo.

**Crus membranacea commune (Pilar membranoso común):** estructura común de dos extremos no dilatados de los conductos semicirculares anterior y posterior que desembocan en el utrículo.

**Crus membranacea simplex (Pilar membranoso simple):** extremo simple, no dilatado, del conducto semicircular lateral.

**Crus osseum commune (Pilar óseo común):** rama común formada por la unión de los extremos no dilatados de los canales anterior y posterior.

**Crus osseum commune secundaria (Pilar óseo común secundario):** rama común formada por la unión de los extremos no dilatados de los canales posterior y lateral.

**Crus posterius (Rama posterior o Pilar caudal o Crus posterior):** rama del estribo que se une caudalmente a la cabeza y a la base del mismo.

**Cuello o abertura de la búrsula:** es el poro de entrada de la misma dentro del petroso.

**Cuerpo de la búrsula:** es la parte más voluminosa de la misma, que se encuentra excavada en el petroso.

**Cupula cochleae (Cúpula coclear o vértice del caracol):** es el vértice de la cóclea

**Cúpula:** es una capa gelatinosa campaniforme situada sobre la cresta ampullar y formada por fibrillas que alternan con espacios endolinfáticos, para los pelos sensoriales del neuroepitelio.

**Depresión circular:** es una depresión circular y profunda en el ápice del estribo de *M. leonina*, adyacente a la apófisis de encastramiento del estribo.

**Depresión curva:** es la depresión que se encuentra en la cara dorsal del petroso de *M. leonina*, justo antes de la entrada del MAI es decir del PAI.

**Depresión de Weddell:** surco profundo desarrollado en el ectotimpánico de *Leptonychotes weddellii*. Esta depresión también se encuentra en otras especies de fócidos pero no esta tan marcada como en *Leptonychotes weddellii*.

**Depresión del acueducto:** concavidad que donde se aloja la abertura del acueducto vestibular en la cara medial del hueso petroso. En general se encuentra más desarrollados en adultos de *Otaria byronia*.

**Depresión del brazo largo del yunque:** depresión posterior a la carilla de articulación en la base del brazo largo del yunque y que se evidencia en *Artocephalus gazella*, *Lobodon carcinophagus* y *Ommatophoca rossii*.

**Depresión posterior a la carilla de articulación menor del yunque:** esta depresión justo por detrás de la carilla menor del yunque se encuentra en *Lobodon carcinophagus*.

**Depresión oval:** depresión del ápice del estribo, que está contenida en una elevación del mismo hueso.

**Depresión para la inserción muscular:** depresión en la cara opuesta a la cara articular del yunque de *Leptonychotes weddellii*, *Ommatophoca rossii*, *Hydrurga leptonyx* y *Lobodon carcinophagus*.

**Ductus endolymphaticus (Conducto endolinfático):** está situado dentro del acueducto del vestíbulo y va desde el sáculo hasta la duramadre.

**Ductus cochlearis (Conducto coclear):** es la porción espiral del laberinto membranoso de sección transversal triangular, que se sitúa en el caracol o cóclea, (correspondería a la escala media). Puede prestar a confusión con el canal coclear que corresponde al tubo óseo que forma la cóclea. Por lo tanto aquí lo vamos a diferenciar al “conducto coclear” como sinónimo de escala media y “canal coclear” o “tubo coclear” a la parte ósea que conforma las vueltas de la cóclea.

**Ductus endolinfaticus (Conducto endolinfático):** conducto situado en el acueducto del vestíbulo y se extiende desde el sáculo hasta la duramadre.

**Ductus perilymphaticus (Conducto perilinfático):** conducto que comunica el espacio perilinfático próximo a la base de la cóclea con la cavidad subaracnoidea.

**Ductus reuniens (Canal de Hensen o Conducto concurrente o Conducto reuniens):** conductillo corto que une al sáculo con el conducto coclear.

**Ductus semicircularis anterior (Conducto semicircular anterior):** es el que tiene una orientación rostro-medial con respecto al cráneo.

**Ductus semicircularis lateralis (Conducto semicircular lateral u horizontal):** es de orientación dorsal y ligeramente caudal respecto del cráneo.

**Ductus semicircularis posterior (Conducto semicircular posterior):** con orientación rostro-lateral y ligeramente dorsal con respecto al cráneo.

**Ductus utrículo-saccularis (Conducto utrículo-sacular):** como su nombre lo indica, es el conducto que une el utrículo con el sáculo.

**Ectotimpánico:** es un hueso de origen dérmico, que probablemente provenga del angular o suprangular y puede formar la bulla timpánica.

**Embudo del yunque:** depresión cónica que existe ventralmente a las carillas articulares de los yunques de *L. weddellii*, *O. rossii*, *H. leptonyx*, *L. carcinophagus*.

**Eminencia arqueada:** es una elevación en el petroso en la cara dorsal, que indica la posición del canal semicircular anterior, ya que este lo recorre internamente.

**Entotimpánico o endotimpánico:** hueso de origen condral que participa junto con el ectotimpánico en la formación de la bulla timpánica.

**Espina rostral del petroso:** es una prolongación en forma de ápice que se proyecta anteriormente en desde la cara anterior del petroso, de desarrollo moderado en *Mirounga leonina* y más conspicuo en *Ommatophoca rossii*.

**Escala media o coclear:** véase rampa.

**Escala timpánica o inferior:** véase rampa.

**Escala vestibular o superior o escala del vestíbulo:** véase rampa.

**Espiras o vueltas de la cóclea:** cada una de las vueltas que forma el conducto coclear, enrollado sobre sí mismo.

**Estría carotídea:** surco longitudinal que recorre el endotimpánico a nivel del canal carotideo en *L. carcinophagus*.

**Estría del meato:** estría que corre transversalmente en el ectotimpánico de *A. tropicalis*.

**Facies cerebellaris partis petrosae (Cara anterior del petroso):** es la pared anterior del petroso.

**Facies cerebellaris partis petrosae (Cara dorsal del petroso):** es la pared dorsal del petroso.

**Facies lateralis partis petrosae (Cara lateral del petroso):** es la pared lateral del petroso.

**Facies medialis partis petrosae (Cara medial del petroso):** es la pared medial del petroso.

**Facies medialis partis petrosae:** cara medial del petroso.

**Facies occipitalis partis petrosae (Cara posterior, mastoidea del petroso):** es la cara posterior del petroso.

**Facies rostralis partis petrosae:** cara rostral del petroso.

***Facies ventralis partis petrosae:*** cara ventral del petroso.

***Facies lateralis partis petrosae:*** cara lateral del petroso.

***Facies occipitalis partis petrosae:*** cara posterior del petroso.

***Fenestra cochleae* (Ventana coclear o rotunda o redonda):** orificio redondeado situado en la pared interna del oído medio que comunica con la cóclea y que está tapizado por una membrana timpánica secundaria.

***Fenestra vestibuli u ovalis* (Ventana vestibular o foramen o ventana oval):** abertura oval en la pared interna de la caja timpánica que comunica con el vestíbulo.

**Fisura petro-escamosa:** es el límite entre el escamoso y el petroso.

**Fisura petro-timpánica:** es el punto de unión entre el petroso y la parte timpánica.

**Fisura tímpano-escamosa:** la unión entre la parte timpánica y es escamoso.

**Fisura tímpano-mastoidea:** unión entre la parte timpánica y el mastoides.

**Flexión del brazo largo:** es una curvatura marcada sobre la parte distal del brazo largo del yunque.

**Flóculo del cerebelo:** es una estructura bilateral localizada en la región postero-inferior del cerebelo, este lóbulo floclonodular también recibe el nombre de arquicerebelo porque es la parte filogenéticamente más antigua del cerebelo. Tiene conexiones recíprocas con los núcleos vestibulares y reticulares y participa en el equilibrio y los movimientos oculares.

**Foramen anterior del *canalis caroticus*, o *Foramen lacerum* (foramen lacerado medio o agujero rasgado):** se encuentra por detrás del aliesfenoides, da paso a una rama de la carótida interna. En algunos grupos (*e.g.* Primates) este foramen es llamado “foramen lacerado medio”.

**Foramen estilomastoideo del petroso:** atraviesa el petroso por su parte ventral.

**Foramen externo del tubo de Eustaquio *sensu* Pocock (1916) o surco para la trompa auditiva (*Sulcus Tubae auditivae*):** es la abertura anterior ósea de la cavidad del oído medio que se continúa con la trompa de Eustaquio. En otros carnívoros, *e.g.* prociónidos, hiénidos, úrsidos, se lo denomina “*abertura anterior del tubo auditivo*” (véase Ivanoff 2001).

**Foramen hipogloso o condilar:** da paso al nervio hipogloso (XII), y por su ubicación cerca de los cóndilos también es llamado condilar.

**Foramen jugulare (agujero yugular):** ubicado entre la *bulla timpánica* y el hueso occipital dando lugar al paso de los nervios glosofaríngeo (IX), vago (X), accesorio (XI), y la vena yugular interna; en los Otariinae y algunas especies de fócidos, su eje mayor es perpendicular al plano sagital. En algunos textos se lo menciona como “foramen lacerado posterior” (*eg.* canidos, úrsidos, procyonidos).

***Foramen ovale u oval:*** ubicado sobre el aliesfenoides, da paso a la rama mandibular del trigémino ( $V_3$ ).

**Foramen posterior del *canalis caroticus* o *foramen lacerum posterior*:** es una abertura posterior sobre el entotimpánico por donde pasa la carótida. En muchos trabajos, este foramen no es identificado como tal ya que en algunos otros mamíferos abre en un vestíbulo común con el *foramen jugulare*, por lo que se lo incluye con él.

**Foramen postglenoideo:** se encuentra inmediatamente por detrás del ángulo postero-medial de la cavidad glenoidea, por delante de la *bulla timpánica*, da paso a la vena yugular externa.

***Foramen rotundum* (Foramen redondo):** comunica la cavidad craneal con la fosa pterigo-palatina para dar paso el nervio maxilar.

***Foramen singulare* (Foramen singular o agujero singular de Morgani):** ubicado detrás de la fosa sacular, y da paso a las fibras de la rama ampullar posterior

***Foramen stilomastoideum* (Foramen estilomastoideum):** está ubicado póstero-látero-dorsalmente a la *bulla timpánica* y el proceso mastoideo; es posterioral meato acústico externo, por el pasan el nervio facial (VII), y la vena estilomastoidea que atraviesa además el oído interno.

**Fosa cerebelaris (Fosa para el cerebelo):** es una depresión amplia dorsal al poro acústico interno, (descrita para carnívoros en general), sería homóloga a la fosa cerebelaris anterior.

**Fosa cerebelaris anterior (Fosa cerebelar anterior):** depresión de la cara dorsal del petroso presente en el género *Arctocephalus*, bordeada anteriormente por una cresta y medialmente por la cresta petrosa.

**Fosa cerebelaris medialis (Fosa cerebelar medial):** ubicada entre la cuarta punta y una cresta del ala petro-mastoidea.

**Fosa cerebelaris posterior (Fosa cerebelar posterior o petromastoidea):** es una depresión posterior de la cara dorsal del hueso petroso que contacta con el mastoide.

**Fosa de encastre del estribo:** es una depresión en el ápice del estribo de *M. leonina* que contacta con la apófisis lenticular del yunque.

**Fosa del brazo largo:** depresión muy profunda en la rama del brazo largo del yunque de *Leptonychotes weddellii*.

**Fosita sulciforme:** está en el límite posterior de la fosa ovoide y en su parte posterior se abre al acueducto del vestíbulo (Sauvage 2000).

**Fossa subarcuata:** Profunda depresión dorsal al poro acústico interno, que aloja al paraflóculo del cerebelo.

**Fundus meatus acusticus internus (Fondo del meato acústico interno):** corresponde a la parte más profunda del meato, donde se encuentran una serie de estructuras como la barra de Bill y la cresta transversa o falciforme, que lo dividen en cuadrantes.

**Ganglio vestibulococlear:** ganglio formado por las fibras provenientes de las ramas vestibulares y cocleares.

**Ganglion spirale cochleae (Ganglio espiral de la cóclea):** acumulo de células nerviosas bipolares en el modiolo, las dendritas proceden de las células sensoriales del órgano de Corti y los axones dan lugar al nervio coclear.

**Hamulus laminae spiralis (Hamulus o gancho o pico de la lámina espiral):** es el extremo de la lámina espiral en forma de gancho.

**Helicotrema:** es una pequeña abertura en el extremo de la cóclea que comunica las rampas vestibular y timpánica del conducto coclear.

**Labium limbi tympanicum (Labio timpánico del limbo):** labio inferior del limbo en el lado timpánico del surco espiral interior y que se continua con la membrana basilar.

**Labium limbi vestibulare (Labio vestibular del limbo):** labio superior del limbo de la lámina espiral ósea, del lado vestibular del surco espiral interno y que se continúa con la membrana tectoria.

**Labyrinthus membranaceus (Laberinto membranoso):** sistema cerrado de cavidades y conductos membranosos rellenos de endolinfa, que se encuentra alojado en el laberinto óseo y está cubierto o bañado por perilinfa.

**Labyrinthus osseus (Laberinto óseo):** cavidad presente en el hueso petroso, que aloja al laberinto membranoso.

**Lagena:** es una prolongación ventral del sáculo que en los mamíferos se alarga y forma el conducto coclear.

**Lamina basilaris (Lámina basilar o membrana basilar o lámina espiral secundaria):** lámina de tejido conjuntivo que forma parte de la pared timpánica del conducto coclear que va desde la lámina espiral ósea hasta el ligamento espiral de la cóclea.

**Lámina de los contornos:** es la pared más lateral del tubo coclear.

**Lámina espiral ósea o cresta espiral o cresta horizontal o lámina espiral (Lamina spiralis ossea):** es la cresta que está en contacto con la pared interna de la columella, que no llega hasta el otro extremo del tubo y se continúa con la lámina basal o basilar.

**Lámina espiral ósea 2° o cresta espiral o cresta horizontal o lámina espiral secundaria (Lamina spiralis ossea secundaria):** es la cresta que está en contacto con la pared externa del

conducto coclear, y se proyecta hacia el interior de dicho conducto, en general se encuentra en la primera vuelta de la cóclea.

**Lámina lateral del *canalis caroticus*:** fina capa de hueso laminar que se proyecta desde el borde lateral del *canalis caroticus* que atraviesa la bulla timpánica. Esta lámina hace de piso al hueso petroso. Está bien desarrollada en *M. leonina* y en menor desarrollo en las otras especies de fócidos australes.

**Lámina interna del ectotimpánico:** lámina del ectotimpánico que se desprende desde la parte interna del mismo hacia el interior de la cavidad timpánica, se observó en *Arctocephalus tropicalis*.

**Lámina medial del petroso:** es una lámina que se extiende desde la cara medial del petroso en *Arctocephalus tropicalis*.

**Ligamento *spirale cochleae* (Ligamento espiral de la cóclea):** condensación del periostio de sección transversal triangular que va desde la periferia de la cóclea a la lámina basilar.

**Ligamentos *ossicularum auditus* (Ligamentos de huesecillos):** son los ligamentos que fijan los huesecillos auditivos a las paredes de la cavidad timpánica, ellos son ligamentos del martillo, ligamentos del yunque y ligamento anular del estribo que une la base del estribo con el borde de la ventana vestibular.

***Limbus laminae spiralis osseae* (Limbo de la lámina espiral ósea):** tejido conjuntivo denso situado sobre la superficie vestibular de la lámina espiral ósea.

***Maculae saccullii* (Mácula del sáculo o macula media):** situada en la pared medial del sáculo.

***Maculae utriculi* (Mácula del utrículo o macula superior):** situada en la pared medial del utrículo.

***Maculae* (Máculas):** son áreas ovales de neuroepitelio, situadas en la pared del laberinto membranoso, encargados del control de la posición de la cabeza.

***Maculae cribosae* (Mácula cribosa):** áreas perforadas para el paso de las fibras de los nervios.

***Malleus* (Martillo):** el huesecillo más externo de la cadena osicular.

***Manubrium mallei* (Mango o manubrio del martillo):** apófisis del martillo en forma de mango que se encuentra incluida en la membrana del tímpano.

***Meatus acusticus externus* (Meato acústico externo):** es el conducto que corresponde a una porción del oído externo y que se continúa desde el pabellón auricular hasta la membrana timpánica.

***Meatus acusticus internus* (Meato acústico interno o conducto auditivo interno):** orificio en la porción petrosa del hueso temporal facial, intermediario y vestibulococlear y a la arteria del laberinto.

***Membrana basalis del conducto semicircularis* (Membrana basal del conducto semicircular):** capa delgada entre el epitelio y la membrana propia.

**Membrana espiral o pared timpánica del conducto coclear:** es la pared del conducto coclear dirigido hacia la rampa timpánica.

**Membrana oval:** contacta con la platina del estribo está ubicada en la cara lateral del vestíbulo.

***Membrana propria del ductus semicircularis* (Membrana propia del conducto semicircular):** capa externa mucosa de la pared de los conductos semicirculares.

**Membrana redonda:** corresponde a la ventana redonda.

***Membrana reticularis* (Membrana reticular):** reviste las células sensoriales del órgano espiral, formada por las prolongaciones de las células fálángicas.

***Membrana statoconium* (Membrana de las estatoconias):** capa gelatinosa que cubre las células neuroepiteliales de la mácula y contiene las estatoconias y pelos sensoriales de células neuroepiteliales.

***Membrana statocornium* (Membrana otolítica):** material gelatinoso ubicado sobre las máculas del sáculo y del utrículo.

**Membrana tectoria:** membrana que continúa al labio vestibular del limbo y está por encima del órgano de Corti y del surco espiral interno.

**Membrana tympani (Membrana del tímpano o tímpano):** membrana semitransparente que está en el límite lateral de la cavidad timpánica y comunica con el meato acústico externo.

**Membrana vestibularis (Membrana vestibular o de Reissner o pared vestibular):** membrana entre la rampa vestibular y coclear.

**Modiolus (Columella o modíolo o columella de Breschet):** es el eje formado a partir del enrollamiento del tubo o canal coclear.

**Musculo stapedis (Musculo del estribo):** se origina en la pared de la cavidad timpánica y se inserta en la cabeza del martillo; amortigua las vibraciones de los huesecillos.

**Musculo tensor tympani (Musculo del martillo o tensor del tímpano):** se origina en la pared interna de la cavidad timpánica y se inserta en la apófisis muscular del martillo.

**Nervio coclear:** nervio formado por varias fibras que provienen del conducto coclear, y salen mediante el meato acústico interno para unirse al nervio vestibular y formar el nervio vestibulococlear.

**Nervio estatoacústico o vestibulococlear o auditivo (VIII):** responsable del equilibrio y la función auditiva, formado por las ramas vestibular y coclear.

**Nervio facial (VII):** recorre el hueso temporal ingresa por el meato acústico interno y luego se divide en tres partes: una parte que se relaciona con el vestíbulo y cóclea, un segundo segmento timpánico que recorre la caja timpánica y una tercera parte mastoidea que termina en el foramen estilomastoideo. En toda la parte intertemporal este nervio está recubierto por una envoltura que es el acueducto de Falopio.

**Ombliogo del estribo:** pequeña depresión conformada por el engrosamiento de las dos ramas del estribo en *Mirounga leonina*.

**Ombliogo del ectotimpánico:** depresión formada en el lado postero-lateral del ectotimpánico en la bulla timpánica de algunos fócidos.

**Ombliogo del yunque:** es una profunda depresión debajo de las carrillas de articulación del yunque en *Mirounga leonina*.

**Organum spirale (Órgano de Corti u órgano espiral):** estructura neuroepitelial situado sobre la pared timpánica del conducto coclear que transforma las ondas sonoras en impulsos nerviosos.

**Os lenticularis (Hueso lenticular):** huesecillo auditivo diminuto ubicado a nivel de la articulación entre el yunque y el estribo.

**Ossicula auditus (Huesecillos auditivos):** cadena de huesecillos del oído medio estribo, yunque y martillo.

**Oto-tubérculo:** prolongación de la apófisis yugular en forma de tubérculo. Se desarrolla en los otáridos.

**Papila posterior del promontorio:** prolongación más posterior del promontorio ventral del petroso de *Otaria byronia*.

**Paries caroticus (Pared carotídea):** corresponde a la pared anterior de la cavidad timpánica, en otros grupos de mamíferos no pinnípedos.

**Paries de Eustaquio (Pared de Eustaquio):** corresponde a la pared anterior de la cavidad timpánica en pinnípedos que no es homóloga a la pared carotídea de otros grupos.

**Paries externus ductus cochlearis (Pared externa del conducto coclear):** es la pared adyacente al ligamento espiral.

**Paries labyrinthica (Pared laberíntica):** es la pared medial de la cavidad timpánica en otros mamíferos.

**Paries mastoideus (Pared mastoidea):** es la pared posterior de la cavidad timpánica.

**Paries membranacea (Pared membranosa):** es la pared lateral de la cavidad timpánica.

**Paries jugularies (Pared ventral):** es la pared ventral de la cavidad timpánica.

**Paries tegmentalis (Pared tegmentaria):** pared dorsal de la cavidad timpánica descrita para algunos carnívoros y el hombre.



***Pariet petrosa-laminar:*** es la parte dorsal de la bulla timpánica en *Mirounga leonina*, es de doble origen ya que está conformada por la lámina lateral del canal carotideo y por el petroso.

***Pariet tegmentalis o petrosa:*** corresponde a la pared dorsal o techo de la cavidad timpánica conformada por el *tegmen tympani* y además por el petroso en pinnípedos.

***Pariet entotimpanica o medial:*** corresponde a la pared medial de la bulla timpánica en pinnípedos; en otros grupos se denomina laberíntica.

***Pars esquamosa (Parte escamosa):*** parte de la región auditiva que corresponde al hueso escamoso.

***Pars mastoidea (Parte mastoidea):*** parte de la región auditiva que corresponde al hueso mastoideo; se diferencia bien en otáridos.

***Pars petrosa (Parte petrosa):*** parte de la región auditiva que corresponde al hueso petroso.

***Pars timpánica (Parte timpánica):*** parte de la región auditiva que corresponde al hueso timpánico.

***Pilar óseo simple (Crus osseum simplex):*** extremo no dilatado simple del canal lateral.

***Pilares membranosos (Crura membranacea):*** Son los extremos de los conductos semicirculares que se unen al utrículo.

***Pirámide:*** es el ángulo formado en la parte ventral de la bulla timpánica de *H. leptonyx* por el ecto y endotimpánico.

***Placa cribosa:*** es una placa perforada por donde pasan fibras nerviosas en el fondo del meato acústico interno.

***Plataforma del poro:*** es una repisa que se forma en la entrada del poro acústico interno del petroso; en *Arctocephalus australis* y *Arctocephalus tropicalis* se extiende por su cara medial.

***Plica mallearis caudalis (Pliegue mallear caudal):*** pliegue caudal que une la parte proximal del mango del martillo con el anillo timpánico.

***Plica mallearis rostralis (Pliegue mallear rostral):*** pliegue rostral que une la parte proximal del mango del martillo con el anillo timpánico.

***Pliegue del poro:*** es un pliegue que se encuentra en el PAI del petroso de *Arctocephalus australis*.

***Poro acusticus internus (Poro acústico interno):*** es la abertura del meato acústico interno.

***Porus acusticus externus (Poro acústico externo):*** abertura del meato acústico externo.

***Proceso paraoccipitalis:*** apófisis que se desarrollan de los occipitales.

***Processus retroarticularis (Proceso retroarticular):*** apófisis retroarticular, caudal a la fosa mandibular.

***Processus lenticularis (Apófisis lenticular):*** es el extremo de la apófisis larga del yunque que se articula con el estribo.

***Processus mastoideus (Proceso mastoideo):*** (apófisis mastoideo) apófisis ventral y caudal al meato acústico externo, se desarrolla del hueso mastoideo.

***Processus retroarticularis (Apófisis retroarticular):*** apófisis que sobresale del borde posterior de la cavidad glenoidea.

***Processus rostralis (Apófisis anterior o rostral del martillo):*** apófisis larga del martillo que se extiende hasta la proximidad del anillo timpánico.

***Processus lateralis (Apófisis lateral o corta del martillo):*** apófisis corta del mango del martillo.

***Processus muscularis (Apófisis muscular del martillo):*** apófisis del mango del martillo en la que se inserta el músculo tensor del tímpano.

***Processus styloideus (Apófisis estiloides):*** es la parte más dorsal del arco hioideo cuando se encuentra soldada al oído.

***Prominentia mallearis (Prominencia mallear):*** elevación de la membrana del tímpano originada por la apófisis lateral del martillo.

***Prominentia spiralis (Prominencia espiral)***: eminencia situada a nivel de la pared externa del conducto coclear y por encima del surco espiral externo.

***Promontorium (Promontorio)***: elevación del hueso petroso que evidencia la ubicación interna de la cóclea.

***Protuberancia de Ross***: es una protuberancia que existe en la cara dorsal del petroso en *Ommatophoca rossii*, seguramente se corresponda con la crista petrosa.

***Rampa coclear o media o escala media o coclear***: parte de la cóclea entre la membrana de Reissner y la membrana basilar y contiene endolinfa.

***Reborde de cara articular***: rodea a la cara articular de la cabeza del martillo.

***Quilla***: es la elevación que separa las carillas articulares de la cabeza del martillo.

***Recessus cochlearis (Receso coclear o Fosita o fosa coclear)***: se encuentra en la pared rostroventral del receso esférico para el ciego vestibular del conducto coclear, es decir que recibe la parte caudal del canal coclear.

***Recessus ellipticus (Receso elíptico o Fosita ovoide o semiovoide o semioval)***: es el receso de la parte posterior del vestíbulo que aloja al utrículo (nomina anatómica) tiene una mancha cribosa superior por donde pasan las fibras del nervio utriculoampullar (nervio vestibular superior) destinadas al utrículo y canales lateral y superior o anterior (Sauvage 2000).

***Recessus epitympanicus (Receso epitimpánico)***: excavación en el techo de la cavidad timpánica aloja la cabeza del martillo y el cuerpo del yunque.

***Recessus hipotympanicus (Receso hipotimpánico)***: excavación de la pared lateral de la bulla justo por debajo del meato acústico externo.

***Recessus cupularis***: pequeña excavación que se ubica en la parte más dorsal del receso epitimpánico.

***Recessus sphericus (Receso esférico o Fosita hemisférica o semiesférica)***: es una fosita en la parte anterior del vestíbulo y aloja al sáculo (Nomina anta vet). Su fondo es perforado en una mancha cribosa por donde pasan las fibras del nervio vestibular inferior (Sauvage 2000). Es la más voluminosa.

***Sácculus (Sáculo)***: ensanchamiento o saco del laberinto membranoso, ubicado a nivel del receso esférico del vestíbulo, es de posición anterior.

***Saccus endolymphaticus (Saco endolinfático)***: es el extremo ensanchado del conducto endolinfático.

***Sáculo endolinfático (Saccus endolymphaticus)***: es el extremo ensanchado del conducto endolinfático.

***Scala tympani (Rampa timpánica o inferior o escala timpánica)***: parte de la cóclea que se encuentra por debajo de la lámina basilar y la lámina espiral, se comunica con la ventana redonda y contiene perilinfa.

***Scala vestibuli (Rampa vestibular o superior o escala vestibular o del vestíbulo)***: parte de la cóclea por encima de la membrana de Reissner, contiene perilinfa.

***Seno timpánico (Senus tympani)***: espacio entre la ventana oval y la redonda.

***Septum bullae (Septo de la bulla timpánica)***: septo de la bulla presente en algunos grupos de carnívoros.

***Sistema canalicular***: véase Sauvage 2000, habla de un sistema de canales tales como canal central de la columella, canales longitudinales, canal aferente de la lámina espiral, criba espiroidal, canal Rossental.

***Spatium perilymphaticum (Espacio perilinfático)***: espacio entre los laberintos óseo y membranoso, y es dividido por trabéculas finas excepto en las rampas.

***Stapes o Estribo***: es el huesecillo más interno de la cadena osicular se articula con el yunque a través del hueso lenticular.

**Statoconias (Estatocónias):** formaciones diminutas de carbonato de calcio que están en la superficie de las membranas otolíticas.

**Stria mallearis (Estría malear):** banda clara de la membrana del tímpano causada por el mango del martillo.

**Stria vascularis (Estría vascular):** capa gruesa de epitelio pigmentado rico en capilares se cree que secreta endolinfa.

**Sulcus sigmoideus sinus (Surco del seno sigmoideo):** surco que divide la *pars cochlearis* de la *pars canalicularis*, en la cara ventral del petroso.

**Sulcus spiralis externus (Surco espiral externo):** situado en el extremo periférico del órgano espiral a nivel de la unión de las paredes timpánica y externa del conducto coclear.

**Sulcus spiralis internus (Surco espiral interno):** surco entre los labios del limbo de la lámina espiral ósea y está cubierto por la membrana tectoria.

**Surco de anclaje:** surco presente debajo de las carillas articulares del yunque y del martillo de los pinnípedos, que funcionan como anclaje para las fibras de colágeno de ambos huesos en su articulación con el martillo.

**Surco de la Eminencia:** es el surco que recorre la eminencia arqueada del petroso en algunas especies de fócidos.

**Surco lateral del cuello:** es el surco que recorre lateralmente el cuello del martillo en *Mirounga leonina*.

**Surco lenticular o surco del brazo largo:** depresión que se proyecta a lo largo del brazo largo del yunque en *Mirounga leonina*.

**Surco medial del petroso:** surco profundo ubicado en la cara medial del petroso de *Artocephalus australis*.

**Surco petro-mastoideo:** surco que recorre la parte latero-posterior del ala petromastoidea de la cara dorsal y posterior del petroso.

**Surco profundo del yunque:** surco formado entre las dos carillas articulares del yunque que se forma en fócidos.

**Tabique espiral:** une las vueltas de la cóclea.

**Tegmen tympani (Techo del tímpano):** protrusión craneal anterior de la cresta parótica (Graupp, 1900). Forma parte del techo de la cavidad timpánica.

**Tuba pharyngotympanica (Tubo o trompa de Eustaquio o auditiva o tuba auditiva):** es el tubo que comunica la cavidad timpánica con la cavidad orofaríngea.

**Tubérculo de la eminencia:** es una formación bulbosa de la eminencia arqueada que se manifiesta el petroso de *Lobodon carcinophagus*.

**Tubérculo lateral del ectotimpánico:** es una proyección formada a partir de la constricción lateral del ectotimpánico en los fócidos.

**Umbo membranaceae tympani (Omblijo de la membrana del tímpano):** vértice de la membrana del tímpano que se proyecta en la cavidad timpánica producido por el extremo distal del mango del martillo.

**Utrículo:** saco membranoso ubicado posteriormente dentro del vestíbulo, dentro del receso elíptico.

**Vaso espiral (vas spirale):** vena debajo del órgano espiral del lado timpánico de la membrana basilar.

**Vaso prominente (Vas prominens):** vaso en la prominencia espiral

**Vena del acueducto del vestíbulo:** riegan el utrículo y conductos semicirculares

**Vena del canalículo coclear:** principalmente riega el oído interno.

**Vena espiral del modiolo:** riegan el modiolo

**Venas del laberinto (*V labyrinthi*):** riegan el oído interno a través del canalículo coclear y el acueducto del vestíbulo.

**Venas vestibulares:** riegan el utrículo, sáculo y canales.

**Vestíbulo (*Vestibulum*):** parte del laberinto óseo que contiene al utrículo y al sáculo.

**Yunque (*Incus*):** es el segundo de los huesecillos de la cadena osicular, está ubicado entre el estribo y el martillo.

### Agradecimientos

Este trabajo fue posible gracias a los curadores de las colecciones que me brindaron acceso al material científico: Dr. D. Verzi y Dra. I. Olivares de la Sección Mastozoología (DZV, MLP), Dr. D. Flores y Sr. S. Lucero de la Sección Mastozoología (MACN); Dr. A. A. Carlini de la Cátedra de Anatomía Comparada (FCNyM, UNLP) y Colección de referencia de la DPV (MLP), Sr. A. Menucci (IAA), Dr. D. Romero (MMP “Lorenzo Scaglia”) y Med. Vet. J. Loureiro (FMM). El procesamiento de las muestras fue realizado en su totalidad en el Laboratorio de Morfología Evolutiva y del desarrollo de la Facultad de Ciencias Naturales y Museo, UNLP. Al Dr. Enrique Crespo y al Sr. Néstor García, del CENPAT; al Dr. Damián Romero, del MMPma, de Mar del Plata; a la Dra. Marcia Jardim, del MCN de Porto Alegre; al Dr. Simoe Lopes, de UFSC en Florianópolis; a la Dra. Sabrina Riveron y al Dr. González, de la UDELAR y del MHNM de Montevideo; a la Dra. Christine Lefèvre, del MNHN de París; al Dr. Darrin Lunde y al Dr. John Ososky, del NMNH, Washington; al Dr. Loic Costeur, NMB, Basilea; a la Dra. Marianne Haffner, de la UZ, Zürich. A **DIGIMOPRH** Digimorph.org website, y Tim Rowe's Digital Libraries Grant from NSF, por facilitarme las TACs de *Odobenus rosmarus* y *Mirounga angustirostris*, al Prof. Marcelo Sánchez-Villagra, al Prof. Christoph Zollikofer y Alexandra Wegmann (de la Universidad de Zürich) quienes facilitaron el procesamiento de muestras, a través del empleo de microtomógrafos, y al Dr. Thomas Szmajda por los modelos 3D. A CIMED (La Plata) por las tomografías realizadas; a Patricia Sarmiento, técnica a cargo del Servicio de Microscopía electrónico del MLP, quien me facilitó la toma de las imágenes de los huesecillos del oído medio. Un agradecimiento al Dr. Alfredo Carlini, quien me dirigió y realizó las críticas y aportes que fueron fundamentales para el desarrollo de este trabajo. Y finalmente un agradecimiento a los revisores, quienes evaluaron y realizaron interesantes aportes para enriquecer este trabajo.

### Referencias

- Arnaudo, M. E., Soibelzon, L. H., Bona, P., & Schubert, B. 2014. First Description of the Auditory Region of a Tremarctinae (Ursidae, Mammalia) Bear: The Case of *Arctotherium angustidens*. *Journal of Mammalian Evolution*, 21 (3): 321-330.
- Beaumont, G. 1968. Note sur la region auditive de quelques Carnivores. *Arch. Sci.* 21: 211-224.
- Benoit, J., Crumpton, N., Merigeaud, S., & Tabuce, R. 2014. Petrosal and bony labyrinth morphology supports paraphyly of *Elephantulus* within *Macroscelididae* (Mammalia, Afrotheria). *Journal of Mammalian Evolution*, 21 (2): 173-193.
- Billet, G., Hautier, L., & Lebrun, R. 2015. Morphological diversity of the bony labyrinth (inner ear) in extant xenarthrans and its relation to phylogeny. *Journal of Mammalogy*, DOI: 10.1093/jmammal/gyv074.
- Doran, A.H.G 1879. The mammalian ossicula auditus. *Transaction of the Linnean Society London Zoology*, 2<sup>nd</sup> Ser. 1: 371-497.

- Fleischer, G. 2013. *Evolutionary principles of the mammalian middle ear* (Vol. 55). Springer Science & Business Media.
- Ginsburg, L. 1966. *Les amphicyons des Phosphorites du Quercy*. Masson.
- Gray, H. 1858. *Gray's anatomy. Anatomy, descriptive and surgical*. 15<sup>th</sup> revised edition. Gramercy Books, Random House Value Publishing.
- Hough, J.R. 1952. Auditory region in North American Felidae: significance in phylogeny. *Geol. Surv. Prof. Pap.* 243: 95-115.
- Hunt, R.M. Jr 1974. The auditory bulla in Carnivora: an anatomical basis for reappraisal of carnivore evolution. *J. Morphol.* 143: 21-76.
- Hyrtl, J. 1848. *Zur vergleichenden Anatomie der Trommelhöhle*. K.-K. Hof-u. Staatsdr.
- Ivanoff, D.V. 2001. Partitions in the carnivorian auditory bulla: their formation and significance for systematics. *Mamm. Rev.* 31: 1-16.
- Jeffery, N., Spoor, F. (2006). The primate fossa and this relationship to the semicircular canals part I: prenatal growth. *Journal of Human Evolution* 51: 537-549.
- Jeffery, N., Ryan, T. M., & Spoor, F. 2008. The primate subarcuate fossa and its relationship to the semicircular canals part II: Adult interspecific variation. *Journal of human evolution*, 55(2): 326-339.
- King, J.E. 1964. *Seals of the World*. London: British Museum (Natural History).
- Ladevèze, S., Asher, R. J., & Sánchez-Villagra, M. R. 2008. Petrosal anatomy in the fossil mammal *Necrolestes*: evidence for metatherian affinities and comparisons with the extant marsupial mole. *Journal of Anatomy*, 213(6): 686-697.
- Loza, C. M., Scarano, A. C., Soibelzon, L. H., Negrete, J., & Carlini, A. A. 2015. Morphology of the tympanic-basiscranial region in *Mirounga leonina* (Phocidae, Carnivora), postnatal ontogeny and sexual dimorphism. *Journal of Anatomy*, 226(4): 354-372.
- Luo, Z. 1989. The petrosal structures of Multituberculata (Mammalia) and the molar morphology of early Arctocyonidae (Condylarthra, Mammalia). Unpublished Ph. D. dissertation, University of California, Berkeley, 426.
- Luo, Z., & Eastman, E. R. 1995. Petrosal and inner ear of a squalodontoid whale: implications for evolution of hearing in odontocetes. *Journal of Vertebrate Paleontology*, 15(2): 431-442.
- Luo, Z., & Marsh, K. 1996. Petrosal (periotic) and inner ear of a Pliocene kogiine whale (Kogiinae, Odontoceti): implications on relationships and hearing evolution of toothed whales. *Journal of Vertebrate Paleontology*, 16(2): 328-348.
- Macrini, T. E., Flynn, J. J., Croft, D. A., & Wyss, A. R. 2010. Inner ear of a notoungulate placental mammal: anatomical description and examination of potentially phylogenetically informative characters. *Journal of Anatomy*, 216(5): 600-610.
- Malinzak, M. D., Kay, R. F., & Hullar, T. E. 2012. Locomotor head movements and semicircular canal morphology in primates. *Proceedings of the National Academy of Sciences*, 109 (44): 17914-17919.
- McIntyre, G.T. 1972. The trisulcate petrosal pattern of mammals. In (T. Dobzhansky, MK. Hecht, and WC Steere, eds). *Evolutionary Biology*, 6: 275-303.
- Mohl, B. 1967. Frequency discrimination in the common seal and discussion of the concept of upper hearing limit. In *Underwater Acoustics* (ed. Albers, V.), 2: 43-54. NY Plenum Press.
- Mohl, B. 1968. Auditory sensitivity of the common seal in air and water. *J. Aud. Res.* 8: 27-38.

- Mohl, B. 1964. Preliminary studies on hearing in seals. *Vidensk. Medd. Dansk. Naturh. Foren*, 127: 283-294.
- Nomina Anatomica Veterinaria 2012. International Committee on Veterinary Gross Anatomical Nomenclature, 5th ed (revised version). Hannover (Germany), Columbia, MO (USA), Ghent (Belgium), Sapporo (Japan): Editorial Committee.
- Pocock, R.I. 1916. The tympanic bulla in hyenas. *Proc. Zool. Soc. Lond.*, 86: 303-307.
- Pocock, R.I. 1929. The structure of the auditory bulla in the Procyonidae and the Ursidae, with a note on the bulla of *Hyaena*. *Proc. Zool. Soc. Lond.*, 98: 963-974.
- Poulter, T. C. 1966. The use of active sonar by the California sea lion. *J. Audit. Res*, 6: 165-173.
- Sánchez-Villagra, M. R., & Schmelzle, T. 2007. Anatomy and development of the bony inner ear in the woolly opossum, *Caluromys philander* (Didelphimorphia, Marsupialia). *Mastozool Neotrop*, 14: 53-60.
- Sauvage, J.P, Puyraud, S., Roche, O. & Rahman, A. 2000. *Anatomía del oído interno*. Encyclopédie Médico-Chirurgicale-E-20-020-A-10.
- Schmelzle, T., Sánchez-Villagra, M. R., & Maier, W. 2007. Vestibular labyrinth diversity in diprotodontian marsupial mammals. *Mammal Study*, 32(2): 83-97.
- Schusterman, R. J. 1974. Auditory sensitivity of a California sea lion to airborne sound. *The Journal of the Acoustical Society of America*, 56(4): 1248-1251.
- Schusterman, R. J., Balliet, R. F., & Nixon, J. 1972. Underwater audiogram the California Sea lion by the conditioned vocalization technique 1. *Journal of the Experimental Analysis of Behavior*, 17(3): 339-350.
- Silcox, M. T., Bloch, J. I., Boyer, D. M., Godinot, M., Ryan, T. M., Spoor, F., & Walker, A. 2009. Semicircular canal system in early primates. *Journal of Human Evolution*, 56(3): 315-327.
- Solntseva, G.N. 1972. Comparative anatomical peculiarities of the middle ear structure in terrestrial, semi aquatic and aquatic mammals. *Abstr 5th All Union Conf Mar Mam Res Makhachkala* 2: 216-220. Abstract (in Russian).
- Solntseva, G.N. 1973a. Biomechanical features of the middle ear in terrestrial, semi-aquatic and aquatic mammals. *8th Un Acoust Conf Moscow* 128: 29-32. Abstract.
- Solntseva, G.N. 1973b. Morphological and biomechanic features of the middle ear of the Caspian seal (*Pusa caspica*). In: *Dolk.*: 74-76, Astrakhan: Sessii Kasp NIRKH porabotam za 1972.
- Solntseva, G.N. 1975. Morphofunctional peculiarities of the auditory organ in terrestrial, semi-aquatic and aquatic mammals. *Zool Zhurn* 44: 1529-1539.
- Solntseva, G. N. 1987. [Morphological adaptation of the peripheral region of the acoustic analyzer in echolocating Cetaceae during pre-and postnatal development]. *Doklady Akademii nauk SSSR*, 298(1): 219-224.
- Solntseva, G. N. 2006. Organs of hearing and equilibrium during ontogenesis of mammals. *Russian Journal of Developmental Biology*, 37(5): 282-300.
- Solntseva, G. N. 2007. *Morphology of the auditory and vestibular organs in mammals, with emphasis on marine species* (No. 4). Pensoft Publishers.
- Solntseva, G. N. 2009. [Inner ears (auris interna) of mammals in ontogenesis]. *Ontogenez*, 41(2): 120-137.
- Solntseva, G. N. 2010. Morphology of the inner ear of mammals in ontogeny. *Russian Journal of Developmental Biology*, 41(2): 94-110.

- Solntseva, G. N. 2011. The middle ear in the ontogenesis of mammals. *Russian Journal of Developmental Biology*, 42(6): 412-425.
- Spoor, F., Bajpai, S., Hussain, S. T., Kumar, K., & Thewissen, J. G. (2002). Vestibular evidence for the evolution of aquatic behaviour in early cetaceans. *Nature*, 417(6885): 163-166.
- Spoor, F., Garland, T., Krovitz, G., Ryan, T. M., Silcox, M. T., & Walker, A. 2007. The primate semicircular canal system and locomotion. *Proceedings of the National Academy of Sciences*, 104(26): 10808-10812.
- Spoor, F., Wood, B., & Zonneveld, F. 1994. Implications of early hominid labyrinthine morphology for evolution of human bipedal locomotion. *Nature*, 369 (6482): 645-648.
- Terhune, J. M., & Ronald, K. 1971. The harp seal, *Pagophilus groenlandicus* (Erxleben, 1777). X. The air audiogram. *Canadian Journal of Zoology*, 49(3): 385-390.
- Terhune, J. M., & Ronald, K. 1972. The harp seal, *Pagophilus groenlandicus* (Erxleben, 1777). III. The underwater audiogram. *Canadian Journal of Zoology*, 50(5): 565-569.
- Thenius, E. 1949. Zur Revision der Insektivoren des steirische Tertiars. Beitrage zur Kenntnis der Säugetierreste des steirischen Tertiars II. *Sitzungsber Osterr Ak Wiss math naturwissensch Klas Abt I*, 159: 671-693.
- Wible, J. R. 1990. Petrosals of Late Cretaceous marsupials from North America, and a cladistic analysis of the petrosal in therian mammals. *Journal of Vertebrate Paleontology*, 10(2): 183-205.
- Wible, J. R. 2010. Petrosal anatomy of the nine-banded armadillo, *Dasypus novemcinctus* Linnaeus, 1758 (Mammalia, Xenarthra, Dasypodidae). *Annals of Carnegie Museum*, 79(1): 1-28.
- Wyss, A. 1987. The walrus auditory region and the monophyly of pinnipeds. *Am Mus Novit*, 2871: 1-32.

## Apéndice I

- AACC:** apófisis anterior del *canalis caroticus*
- Aant:** apófisis anterior del manubrio del martillo
- aAqV:** *apertura externa del Aqueductus vestibuli*
- ABc:** apófisis del brazo corto del yunque
- Ac:** Apice central de la parte ventral y posterior del petroso
- Acc:** *Apertura externa del canaliculo cochleae* o abertura del canal coclear
- ad:** Ala dorsal del surco medial
- AE:** apófisis de Eustaquio
- AJ:** *apófisis jugulare*
- AJa:** apófisis jugular anterior
- AJp:** apófisis jugular posterior
- Al:** Apice lateral de la parte ventral y posterior del petroso
- Alat:** apófisis lateral del manubrio del martillo
- Am:** Apice medial de la parte ventral y posterior del petroso
- Aoa:** *ampulla ossea anterior*
- Aol:** Ampulla ossea lateral
- Aop:** *ampulla osseae posterior*
- Ap:** ápice del estribo
- APCC:** apófisis posterior del *canalis caroticus*
- APG:** apófisis posglenoidea
- ApInt:** apófisis lenticular del brazo largo del yunque

**Apm:** apófisis muscular del manubrio del martillo  
**app:** *ápex partis petrosae*  
**APtM:** ala petromastoidea  
**AqV:** *Aqueductus vestibuli*  
**ArBu:** arruga de la bursula  
**ASM:** apófisis estilomastoidea  
**Au:** aureola del brazo corto del yunque  
**av:** Ala ventral del surco medial del petroso  
**Bc:** brazo corto del yunque (*Crus brevis*)  
**Bl:** brazo largo del yunque (*Crus longum*)  
**BO:** basioccipital  
**BR:** Bursula  
**BS:** basiesfenoides  
**Bst:** base del estapedio  
**BT:** bulla timpánica  
**Ca:** cabeza del martillo  
**CC:** *canalis caroticus*  
**Cc:** *Canaliculo cochleae* o acueducto o canaliculo coclear  
**CC:** *canalis caroticus*  
**CCAF:** foramen anterior del *canalis caroticus*  
**CCLE:** lamina lateral del *canalis caroticus*  
**CCLE:** lámina lateral del *canalis caroticus*  
**CCPF:** foramen posterior del *canalis caroticus*  
**CG:** cavidad glenoidea  
**Cma:** carilla mayor del yunque o del estribo  
**CMAE:** constricción del MAE  
**Cme:** carilla menor del yunque o del estribo  
**Co:** cóclea  
**Co:** cóndilo  
**Coc:** *crus osseum commune* o pilar óseo común  
**CP:** *Crista partis petrosae* o cresta petrosa  
**CpoB:** cuerpo globoso de la bursula  
**CpP:** concavidad posterior del petroso  
**Crect:** cresta ectotimpánica  
**Crent:** cresta entotimpanica  
**Cresp:** Criba espiroidea  
**CrI:** *cresta interfenestralis*  
**CRo:** conducto de Rossental, aloja al ganglio espiral  
**Crobl:** cresta oblicua del cuello del martillo  
**Crp:** *Crista parótica*  
**CrPt:** Cresta del ala petro-mastoidea  
**Crt:** *cresta transversa* o falciforme o papila  
**CSA:** *canalis semicircularis anterior*  
**CsF:** Comisura suprafacial  
**CSH:** *canalis semicircularis horizontalis*  
**CSP:** *canalis semicircularis lateralis posterior*  
**CT:** cavidad timpánica  
**Cu:** cúpula  
**Cu:** cuello del martillo



**CuB:** Cuello de la bursula  
**Dac:** depresión circular adyacente al ápice del estribo  
**Dao:** depresión oval adyacente al ápice del estribo  
**DAq:** Depresión del acueducto  
**DBl:** depresión del brazo largo del yunque  
**Dig:** Digitación de la bursula  
**Dim:** depresión para inserción muscular del yunque  
**Dpc:** depresión curva  
**Dpcm:** depresión posterior a la carilla de articulación menor del yunque  
**DpW:** depresión de Weddell  
**E:** espolón de la cabeza del martillo  
**EAr:** Eminencia arqueada  
**Ec/EnS:** sutura ecto-entotimpánica  
**EcT:** ectotimpánico  
**EcT:** ectotimpánico  
**EcTT:** tubérculo lateral del ectotimpánico  
**Emb:** embudo del yunque  
**EnT:** entotimpánico  
**EnT:** entotimpánico  
**Epw:** “epitimpanic wing” o alas epitimpánicas  
**Esc:** escamoso  
**EsCa:** estría carotídea  
**EsMe:** estría del meato  
**EsR:** espina rostral  
**F.lon:** fisura longitudinal  
**F”A”:** foramen A de homología dudosa  
**Fbl:** fosa del brazo largo (Wedell)  
**FC:** *Facies cerebellaris partis petrosae* o cara dorsal del petroso  
**FCeA:** Fossa cerebellaris anterior  
**FCeM:** Fossa cerebellaris media  
**FCeP:** *Fossa cerebellaris posterior* o petro-mastoidea  
**Fcf:** *Canalis facialis*  
**Fenc:** fosa de encastre del estribo  
**Ff:** Foramen facial  
**Fhp:** *foramen hipoglossis*  
**Fian:** fibras de anclaje  
**FJ:** *foramen jugulare*  
**FL:** *Facies lateralis partis petrosae* o cara lateral del petroso  
**FM:** *Facies medialis partis petrosae* o cara medial del petroso  
**FM:** foramen magno  
**FMAI:** Fondo del meato acústico interno  
**Fn-v:** Foramen neuro-vascular  
**FO:** *Facies occipitalis partis petrosae* o cara posterior o mastoidea  
**Fov:** *fenestra ovalis*.  
**Fov:** foramen oval  
**FPG:** *foramen posglenoideum*  
**FR:** *Facies rostralis partis petrosae* o cara anterior del petroso  
**FS:** *Fossa subarcuata*  
**FSM:** *Foramen stylomastoideo* del petroso

**FSM:** *foramen stylomastoideum*  
**FV:** *Facies ventralis partis petrosae* o cara ventral o timpánica,  
**Fv:** *Fenestra vestibuli*  
**Fxbl:** flexión distal del brazo largo del yunque  
**Leo:** Lámina espiral ósea  
**LiEcT:** lámina interna del ectotimpanico  
**Lme:** lámina medial del petroso  
**Ma:** martillo  
**MAE:** *meatus acusticus externus*  
**MAI:** *Meatus acusticus internus* o meato acústico interno  
**Mm:** *margo medialis*  
**Mn:** manubrio  
**MsT:** mastoides  
**Ombe:** ombligo del estribo  
**Omby:** ombligo del yunque  
**OmEcT:** ombligo del ectotimpánico  
**Otb:** oto-tubérculo  
**PAI:** *Porus acusticus internus* o poro acústico interno  
**PCa:** *Pars canicularis*  
**PCo:** *Pars cochlearis*  
**Pent:** *paries entotimpánica*  
**Pesq:** *pars esquamosa*  
**PEtq:** *paries de Eustaquio*  
**Pfon:** Papila del fondo del meato acústico interno  
**PI:** Parte lateral del petroso  
**Pjug:** *paries jugularies*  
**PICr:** placa cribosa  
**PM:** Parte medial del petroso  
**PM:** *processus mastoideus*  
**Pma:** *paries mastoidea*  
**Pmb:** *Paries membranacea*  
**Pmst:** *pars mastoidea*  
**Pp:** Pliegue del poro  
**Ppet:** *pars petrosa*  
**PpLa:** paries petrosa-laminar  
**Ppo:** *processus paraoccipitalis*  
**PpP:** papila posterior del promontorio  
**Pr:** *Promontorium* o promontorio  
**PR:** *processus retroarticularis*  
**PRoss:** protuberancia de Ross  
**PS:** paraesfenoides  
**PT:** petroso  
**Ptg:** *Proceso del Tegmen tympani*  
**Ptgm:** *paries tegmentalis o petrosa*  
**PtP:** Plataforma del poro  
**Ptym:** *pars timpánica*  
**Q:** quilla de la cabeza del martillo  
**Rcu:** *recessus cupularis*  
**Re:** *Recessus epitimpánico*

**Reo:** reborde óseo  
**Rh:** *recessus hipotimpanicus*  
**Sac:** Sáculo  
**Sanc:** surco de anclaje  
**Sbl:** surco del brazo largo del yunque  
**Se:** surco de la eminencia  
**Slc:** surco lateral del cuello del martillo  
**Spf:** surco profundo del yunque  
**SPtM:** surco petro-mastoideo  
**Ssg:** *sulcus sigmoid sinus* ó surco sigmoideo  
**St:** stapes o estribo  
**STA:** *sulcus tubae auditivae* (foramen del tubo de Eustaquio)  
**Stp:** estapedio  
**SuM:** surco medial  
**Sut:** sutura  
**TBl:** tubérculo redondeado  
**Ten:** Tentorio  
**Ten:** tentorio  
**TT:** *tegmen timpani*  
**Tub:** tubérculo de la eminencia  
**Utr:** Utrículo  
**VST:** vestíbulo  
**Yu:** yunque

**Recibido: Junio 2016**

**Aceptado: Septiembre 2016**